T E S I S D O C T O R A L

DESARROLLO DE LAS VALVULAS SEMILUNARES EN EL EMBRION DE POLLO. PAPEL DE LOS FACTORES HEMODINAMICOS.

Presenta: Elvira Colvee Benlloch
Director: Prof. Dr. Juan Hurle Gonzalez
Departamento de Anatomía.
Facultad de Medicina. Santander.

AGRADECIMIENTOS.

- Mi agradecimiento en primer lugar al Prof. José Luis Ojeda Sahagún por su consejo, ayuda y estímulo constante durante este importante periodo de mi formación.
- A Mª Teresa Berciano Blanco por los magníficos dibujos que ilustran la presente tesis doctoral.
- A Pilar Elena Sanchez por su colaboración técnica en las preparaciones de microscopía electrónica de transmisión.

I N D I C E

		Pág.
I.-	Introducción y planteamiento del problema....	6
II.-	Estado actual del problema	12
a.-	Anatomía de las válvulas semilunares	13
b.-	Morfogénesis de las válvulas semilunares	29
c.-	Malformaciones de las válvulas semilunares ..	40
d.-	Factores hemodinámicos y cardiogenésis	53
III.-	Material y métodos.....	97
IV.-	Resultados	115
V.-	Discusión	153
VI.-	Resumen y conclusiones	169
VII.-	Bibliografía	176

I.- INTRODUCCION Y PLANTEAMIENTO DEL PROBLEMA.

El desarrollo de las válvulas semilunares tiene lugar en asociación al proceso de tabicación de la región del tronco-cono del corazón embrionario (Kramer, 1942; Hurle, 1979) y tanto los cambios de forma y posición de los esbozos valvulares, como su diferenciación histológica, han sido estudiados en diferentes vertebrados (Colvee y Hurle, 1981; Hurle, 1979; Hurle y cols., 1980; Maron y Hutchins, 1974; Shaner, 1963; Tonge, 1869). Sin embargo las causas que determinan todos estos cambios permenecen desconocidas.

El conocimiento de las causas que determinan la aparición y desarrollo de los diferentes componentes del corazón presenta el problema de que este órgano desde las primeras etapas de su formación, comienza a ejercer su papel funcional de bomba contráctil, papel funcional que además es imprescindible para la supervivencia del embrión. Este hecho crea dos aspectos importantes a tener en cuenta cuando se pretende analizar los factores que determinan la forma de sus componentes. De un lado la manipulación experimental que puede realizarse sobre el esbozo de la estructura a estudiar es muy limitada, ya que traumatismos mínimos ejercitados sobre el corazón embrionario conducen en la mayoría de los casos a la muerte del embrión. De otro lado resulta muy evidente que la propia fuerza física que el corazón embrionario imprime a la sangre, pueda actuar como mecanismo de "feed-back" sobre el

propio desarrollo cardiaco. Estos motivos hacen que en el desarrollo de los diferentes elementos del corazón además de los diversos mecanismos morfogenéticos generales, tales como crecimiento y muerte celular, emigraciones celulares, interaciones tisulares etc., puedan también participar las fuerzas hemodinámicas, las cuales presumiblemente actuan sobre los mencionados mecanismos básicos o generales del desarrollo.

Desde los tiempos de Leonardo da Vinci (McMurrich, 1930; Staz, 1982) se ha sugerido que el efecto mecánico del flujo sanguineo a través del corazón puede ser un importante factor determinante del desarrollo valvular, y aunque aún no existen suficientes bases experimentales que sustenten dicha hipótesis, en los últimos años se han acumulado numerosos datos en su favor. En este sentido resulta evidente que el endotelio de las paredes arteriales se organiza siguiendo el patrón de la corriente sanguinea (Flaherty y cols., 1972; Reidy y Languille, 1980; Rhodin, 1980) y que este hecho puede ser debido a un efecto de la corriente sanguinea sobre el material extracelular subendotelial (Buck, 1979; Jackman, 1982; Reidy y Schwartz, 1981). Por otro lado la alteración de las corrientes sanguineas en el corazón embrionario determina un gran número de malformaciones, especialmente de los procesos de tabicación (Clark y Rosenquist,1978; Clark y cols., 1978; Gessner, 1978; Rychter, 1962; Rychter y Lemez,

1961).

En lo que se refiere a las válvulas semilunares hasta el momento no existen análisis experimentales del efecto de la corriente sanguinea sobre su desarrollo, pero un gran número de malformaciones cardiacas que conllevan una alteración del flujo sanguineo se acompañan de alteraciones de las válvulas semilunares (Becker y cols., 1971; Moore y cols., 1980; Okada y cols., 1969).

A pesar de todos estos hechos no se puede olvidar el posible papel de otros mecanismos morfogenéticos en el desarrollo valvular. En este sentido cabe señalar que durante la formación de los senos de Valsalva tiene lugar, tanto en el embrión de pollo como en el de ratón, la formación de un engrosamiento endotelial que recuerda en gran medida a la cresta apical de las extremidades en desarrollo (Hurle, 1979; Hurle y cols., 1980). Este hecho hace que no se pueda descartar la participación de un mecanismo de interacción epitelio-mesénquima en la morfogénesis valvular.

El conocimiento de las causas y mecanismos del desarrollo de las válvulas semilunares ofrece el interés, no solo de una posible comprensión de las causas que determinan sus malformaciones congénitas, sino que

pueden aportar datos muy valiosos que nos expliquen la significación funcional de los diferentes componentes estructurales de los velos valvulares, lo que tiene una extraordinaria importancia a la hora de diseñar prótesis artificiales con el fín de realizar recambios valvulares (Clark y Finke, 1974; Deck y cols., 1978; Sauren y cols., 1980; Thubrikar y cols., 1980).

Ante todo lo anteriormente expuesto, en la presente Tesis Doctoral, nos hemos propuesto realizar un estudio del desarrollo de las válvulas semilunares del embrión de pollo, según el siguiente programa:

A.- Desarrollo normal de los esbozos valvulares.-

En un grupo de embriones hemos estudiado el desarrollo normal de los velos valvulares empleando para ello técnicas de microscopía óptica, microscopía electrónica de transmisión y de barrido junto a técnicas histoquímicas de detección de actividad fosfatasa alcalina. El objetivo de este estudio ha sido de un lado correlacionar los cambios morfológicos de los esbozos valvulares con las modificaciones de su estrutura, y de otro lado tratar de detectar si durante la morfogenésis valvular tienen lugar cambios de la actividad enzimática celular, concretamente de las fosfatasas alcalinas, característicos de algunos procesos de interacción epitelio-mesénquima (Milaire, 1965).

B.- Estudio de las alteraciones morfológicas de las válvulas semilunares tras la modificación experimental de las corrientes hemodinámicas.

Con el fín de detectar los posibles efectos de las corrientes sanguineas sobre el desarrollo de los velos valvulares hemos diseñado dos tipos de experimentos:

1º.- Supresión de los factores hemodinámicos en el desarrollo de las válvulas semilunares.- Con este propósito hemos estudiado la evolución morfológica de los esbozos valvulares cultivados en corioalantoides.

2º.- Modificación experimental de las corrientes sanguineas que atraviesan la zona de asentamiento de los esbozos valvulares.- Con este fín hemos inducido alteraciones de la tabicación cardiaca, mediante la constricción de la región del tronco-cono, siguiendo la técnica de Rychter (1962) y de Gessner (1978), estudiando posteriormente la evolución de los esbozos valvulares mediante microscopía óptica y electrónica de barrido.

II.- ESTADO ACTUAL DEL PROBLEMA

II.a.- ANATOMIA DE LAS VALVULAS SEMILUNARES

I.- MORFOLOGIA

Los orificios de salida de las arterias aorta y pulmonar, presentan como sistema de cierre y apertura a las válvulas semilunares o sigmoideas. Estas están formadas por tres repliegues membranosos suspendidos de la pared de la arteria correspondiente, cada uno de estos repliegues al aplicarse sobre la pared del vaso adopta la forma de nido de golondrina.

Cada una de las válvulas sigmoideas consiste en los tres mencionados repliegues membranosos o valvas, y de una amplia zona de inserción en la pared de la arteria denominada anillo aórtico o pulmonar, llamado también annulus fibrosus o corona fibrosa (Brewer y cols.,1976).

En cada una de las valvas pueden distinguirse dos caras y dos bordes; un borde adherente que se inserta en el contorno de la luz del vaso , y un borde libre flotando en la luz arterial. La cara ventricular, axil o convexa, mira a la cavidad del vaso al estar la válvula abierta, o a la cavidad ventricular al cerrarse; la cara arterial, parietal o cóncava, se corresponde con la pared de la arteria al estar la válvula abierta, aplicandose sobre ella en cada sistole ventricular.

El borde libre de cada valva, en su zona media, presenta una zona fibrosa llamada nódulo de Arancio, en

el caso de la aorta, o de Morgagni en el de la pulmonar. Estos nódulos más desarrollados en las sigmoideas aórticas, corresponden a la zona del borde libre que sufre el roce máximo en el movimiento de descenso del velo que tiene lugar durante el cierre valvular. Su función parece ser que es establecer un contacto recíproco en la parte media, haciendo más hermética la oclusión del vaso, así como impedir que los velos se deslicen entre si, actuando a modo de dientes de sierra.

A ambos lados de los nódulos de Arancio y de Morgagni el borde libre está muy adelgazado y presenta el aspecto de semilunas, son las lúnulas de las sigmoideas. En esta zona el tejido de la válvula es translúcido, presentando por transparencia unas estrias paralelas al borde libre.

La zona del anillo fibroso que corresponde a una valva tiene forma de U abierta hacia arriba, en consecuencia el anillo esta formado por tres U abiertas hacia arriba; la zona más alta de cada uno de estos arcos, donde las lúnulas de una valva se unen a las vecinas se denomina comisura.

Macroscópicamente pueden observarse en las valvas, sobre todo aórticas, haces de fibras que originándose de las comisuras y siguiendo una dirección circunferencial, corren paralelas al borde libre. En la zona central de

cada valva estos haces se ramifican y forman una red de finas fibras. Además de estas fibras comisurales, pueden observarse otros haces de fibras perpendiculares a la linea de inserción de la valva, anclando la porción media de la hojilla valvular a la pared arterial (Sauren,1981).

Entre la cara parietal de las valvas y la pared de la arteria se forman unas cavidades en fondo de saco, son las bolsas valvulares o senos de Valsalva, de paredes ligeramente más gruesas que el resto de la arteria. Existen pues, tres bolsas valvulares en cada orificio arterial. En el caso de la aorta dos senos valvulares dan origen a las arterias coronarias, que irrigan el corazón; estos dos senos, así como las hojillas que los delimitan, se denominan seno, u hojilla derecho e izquierdo; el tercer seno es el seno no coronario o posterior, la hojilla recibe la misma denominación que el seno (Silverman y Schlant, 1970).

En condiciones normales pueden existir pequeños orificios en la zona libre de la valva, sin que ello signifique una disfunción. Penther y cols. (1980) en un estudio sobre 234 autopsias de corazones humanos, encuentran fenestraciones de las válvulas semilunares en un 32% de los casos, estas fenestraciones se situan preferentemente, según Penther y cols., en la zona de cierre de la válvula.

Sauren (1981) ha señalado la existencia de dos partes funcionalmente diferentes en las valvas, la zona de las lúnulas y el resto de la valva a la que denomina zona de carga. Las lúnulas al estar la válvula cerrada hacen contacto recíproco entre sí sellando el tracto de salida del ventrículo, sin embargo la zona de carga no contacta con esta porción de las valvas vecinas en ningún momento del ciclo cardiaco (Mercer, 1973). Este concepto funcional ha sido establecido por diferentes autores, así Thubrikar y cols. (1979) hablan de una zona de coaptación de las valvas, que corresponde a las lúnulas, y de una de la valva sin contacto con las valvas vecinas, término este también usado por Sauren y cols. (1980) referido a la zona de carga.

Thubrikar y cols. (1980) señalan como la zona del anillo fibroso de la válvula aórtica no es una zona inexpansible debido a que está parcialmente compuesto por miocardio ventricular, lo cual permite al anillo fibroso participar en la dinámica valvular. Este hecho hace que durante el ciclo cardiaco normal la zona de inserción de las hojillas modifique sus dimensiones de forma semejante a los cambios que la geometría del ventrículo izquierdo sufre durante el mismo ciclo. Así, durante la apertura de la válvula, la expansión de la base a un perímetro máximo desplaza la zona de inserción de las valvas hacia fuera, la hojilla valvular puede de esta forma desplazarse hacia la pared arterial sin doblarse radialmente.

Durante el cierre valvular la contracción de la base a su mínimo perímetro, desplaza las hojillas hacia la luz arterial, reduciendo la distancia que han de recorrer para cerrar el orificio arterial.

II.- ESTRUCTURA

A.- Generalidades

Existen muy pocas referencias sobre las variaciones en la estructura de las válvulas semilunares en los diferentes animales de experimentación. Con la excepción de los reptiles, en los cuales la válvula semilunar de la aorta izquierda posee un nucleo de cartílago hialino (White, 1956), en general los velos constan siempre de un esqueleto conectivo, recubierto por un endotelio. Dentro del esqueleto conectivo puede distinguirse claramente una zona compacta, la lámina fibrosa, y por debajo de ella, en el sector ventricular, una zona más esponjosa denominada la lámina esponjosa.

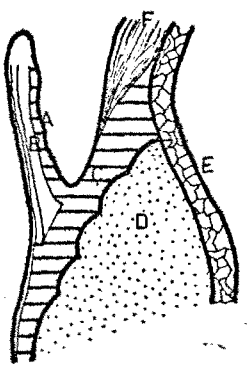

ESQUEMA I.- A. Fibrosa, B. Esponjosa, C. Anillo fibroso
D. Miocardio ventricular, E. pericardio, E. aort

Cada valva se inserta por su base en una estructura de tejido conectivo, más o menos densa, denominada anillo fibroso, que se continúa con el miocardio formando interdigitaciones.

Gross y Kugel (1931) denominan a la zona que incluye a parte de la base de la valva así como a la porción adyacente del anillo fibroso, como anillo valvular ("ring"). Desde el punto de vista estructural el anillo valvular contiene cierta cantidad de esponjosa, llamada esponjosa anular, la cual se continúa con la esponjosa de la hojilla valvular. Esta esponjosa anular se encuentra rodeada por la capa fibrosa, que desde el velo valvular desciende hasta el miocardio, formando parte a este nivel del componente fundamental del anillo fibroso (Ver esquema I).

El revestimiento endotelial de los velos valvulares se denomina arterial o ventricular, según sea la cara de la valva, pero en ambos casos se soporta sobre una lámina de elástica más o menos prominente. En general, la elástica del lado del flujo (cara ventricular) es más gruesa y extensa.

Aunque son pocos los estudios centrados en aspectos estructurales de las válvulas, los datos existentes sugieren que, a pesar de su aparente simplicidad, las válvulas son elementos muy complejos que incluyen diferentes célu-

las y componentes extracelulares, que les confieren propiedades funcionales difíciles de imitar mediante prótesis artificiales.

Desde el punto de vista de los elementos celulares, en el tejido conectivo valvular además de fibroblastos y fibrocitos, Bairati y cols. (1978) y Bairati y De Biasi (1981) han señalado la presencia de células musculares lisas en el caso del cerdo.

Los fibroblastos son muy ricos en organelas de secreción,tales como retículo endoplásmico rugoso y aparato de Golgi. Poseen un núcleo grande de cromatina laxa, y además muchos de ellos presentan un delicado sistema fibrilar, cuya función podría ser adaptarse a la tensión mecánica y de alguna manera controlar la secreción celular (Deck y cols., 1981).

Las células musculares lisas no están distribuidas al azar, sino que adoptan una disposición constante siguiendo la dirección de las fuerzas a las que esta sometida la válvula. Este hecho sugiere que el músculo liso podría jugar un papel funcional. Gross y Kugel (1931) habían señalado ya en la primera mitad del presente siglo la posible existencia de músculo liso en las válvulas humanas. En las aves, Hurlé (1979) ha descrito la presencia de una importante cantidad de fibras musculares cardiacas, las cuales siguen una dirección radial en el

espesor de los velos valvulares. Este tejido muscular cardiaco no está presente en las fases embrionarias, sino que va invadiendo el esbozo valvular en las etapas tardías del desarrollo, lo que apoya la idea de una intervención activa de los velos valvulares en la dinámica funcional, en lugar del papel pasivo impuesto por los cambios hemodinámicos admitido clásicamente. Esta idea de una intervención activa de los velos en la dinámica valvular ha sido sugerida recientemente por Fernández-Terán y Hurle (1981) en el corazón humano, en base a la forma de inserción del tejido muscular en los anillos arteriales. Esta hipótesis se ve también apoyada por la existencia de abundantes terminaciones nerviosas en el tejido valvular. La inervación de las válvulas semilunares ha sido estudiada por Smith (1971) en diferentes mamíferos (perro, gato, conejo y cobaya) y en todos ellos ha encontrado un fino plexo nervioso que se ramifica en el tercio proximal de los velos, siendo especialmente prominente a nivel de las comisuras, sin embargo la significación funcional de esta inervación es desconocida.

En cuanto a los materiales extracelulares, los componentes fundamentales descritos hasta el momento son fibras elásticas, colágeno y mucopolisacáridos (glicosaminoglicanes, GAG).

Las fibras colágenas tienen unas caracteristicas uniformes en todo el espesor de las valvas. Desde el punto de vista ultraestructural son fibrillas muy pequeñas de

500 a 700 A de diametro (Deck y cols., 1981).

Dentro de los GAG se han descrito la presencia tanto de no sulfatado (ácido hialurónico) como sulfatados (condroitín 4 y 6 sulfato, dermatán sulfato y heparán sulfato).

La proporción relativa de los diferentes GAG muestra variaciones tanto entre las especies como con la edad. Murata (1981) en un estudio bioquímico sobre la composición de GAG en las válvulas cardiacas humanas y la modificación de este componente con la edad, señala como los GAG no sulfatados (ácido hialurónico) representan un 60% en edades comprendidas entre 30 a 39 años del total de GAG, siendo a la misma edad un 39% la proporción de GAG sulfatados; esta proporción se modifica con la edad, y así a los 60-69 años la proporción de GAG no sulfatados disminuye a un 52%, mientras los GAG sulfatados aumentan su proporción a estas mismas edades a un 47% del total de GAG. Esta dismunución de GAG con la edad, posiblemente esté relacionada con la perdida global de agua que se produce con el envejecimiento de los tejidos. Colvée y Hurlé (1981) en un estudio histoquímico acerca de la maduración en el ratón del material extracelular del tejido valvular en embriones, fetos y animales adultos, señalan como los principales GAG de las válvulas durante el periodo embrionario y fetal son el ácido hialurónico (GAG no sulfatado) y el condroitín 4 y 6 sulfato (GAGs sulfatados) . Al avanzar el de-

sarrollo la cantidad de ácido hialurónico disminuye, aumentando la totalidad de condroitín sulfato. Figura y cols. (1973) en válvulas cardiacas bovinas y usando métodos bioquímicos han encontrado que los GAG sulfatados representan una proporción mayor (59%) que los GAG no sulfatados (41%).

Los elementos extracelulares del tejido conectivo valvular se encuentran sometidos a una constante renovación (Schneider, 1979; Van der Kamp y Nauta,1979), pero además dicha renovación es diferente entre la valva y el anillo fibroso, pues mientras este muestra un rápido metabolismo de los mucopolisacáridos y lento de colágeno, en el tejido de la valva ocurre justamente lo contrario, lo cual sugiere una adaptación funcional diferente de las dos estructuras, debido a la diferente carga mecánica a la que están sometidas (Schneider, 1979). Esta adaptación funcional actuaría modulando la actividad secretora de las células más que estimulando la proliferación de fibroblastos, ya que no existen diferencias entre el índice de replicación celular de las valvas y el anillo fibroso (Schneider y Deck, 1981a). Existe, sin embargo, la posibilidad de que las diferencias de renovación del material extracelular dependan de la estructura de las válvulas más que de factores hemodinámicos, ya que cuando se transplantan las válvulas a un medio de cultivo, el patrón de síntesis se mantiene idéntico (Schneider y Deck, 1981b).

En la siguiente descripción detallada haremos especial referencia a la válvula humana por ser la mejor descrita (Gross y Kugel, 1931; Clark y Finke, 1974; Missirlis y Armeniades, 1977; Sauren y cols., 1980; Sauren, 1981).

B.- Válvula Sigmoidea Aórtica

En general, la particularidad de la válvula aórtica es que las diferentes capas están más desarrolladas, al igual que los nódulos de Arancio.

La capa fibroelástica ventricular da soporte al endotelio, el cual está formado por células aplanadas. Desde el punto de vista estructural posee fibras colágenas mezcladas con fibras elásticas, las cuales poseen una dirección preferentemente radial (Bairati y De Biasi, 1981). La capa se encuentra engrosada en la zona de cierre. Bairati y De Biasi (1981) han descrito la presencia de músculo liso en esta zona ventricular, además de fibroblastos y células mononucleares de escaso citoplasma. La celularidad de esta capa decrece con la edad.

A continuación de la capa anterior se situa la capa esponjosa. En el adulto de 20-30 años consiste en una banda de tejido conectivo muy laxo, compuesto fundamentalmente de fibras colágenas de tamaño medio y orientadas tanto radial como longitudinalmente (Bairati y De Biasi, 1981;

Clark y Finke, 1974). La esponjosa se extiende desde el anillo (Gross y Kugel, 1931) hasta una altura variable del vertice de la valva; así podemos distinguir una esponjosa anular y otra esponjosa en el velo valvular. La esponjosa anular presenta un aspecto triangular al corte radial, limitado caudalmente por el anillo fibroso, cranealmente por la fibrosa y hacia la cara ventricular por la capa ventricular de la valva.

Entremezclados en el tejido conectivo de la esponjosa pueden observarse, aparte de escasos fibroblastos y otras células mononucleares, unas delicadas fibrillas elásticas, las cuales en un extremo se continuan con aquellas provinientes de la capa ventricular, y en el otro con las fibras elásticas de la fibrosa.

La capa fibrosa, como ya hemos dicho anteriormente, constituye el esqueleto central de la válvula. Está constituida fundamentalmente por haces de colágeno dispuestos circunferencialmente, los cuales aumentan de grosor al acercarse a la capa arterial (Clark y Finke, 1974). Se han encontrado fibras elásticas muy delicadas, así como células mononucleares de núcleo denso, que al microscopio electrónico se pueden identificar como fibroblastos. La fibrosa alcanza el vertice de la valva, en muchos casos sin embargo, en la cara arterial del vertice, la fibrosa se convierte en una capa muy laxa, a veces mixomatosa, estructura por otra parte de caracteristicas muy semejantes a la esponjosa. La capa fibrosa está más o menos bruscamente delimitada por la esponjosa en su cara ventri-

cular y por la capa arterial en su cara arterial. Recientes estudios con microscopía electrónica de barrido, muestran que en ella se pueden distinguir a su vez varias capas (Missirlis y Armeniades, 1977).

La capa arterial puede considerarse como una continuación de las fibras elásticas más superficiales subyacentes a la íntima de la aorta. Estas fibras ascienden por las valvas como una delicada capa elástica revestida por células endoteliales, y separada de la fibrosa por una cantidad escasa de tejido conectivo, formado por delgadas láminas elásticas y células mononucleares de escaso citoplasma y núcleo oscuro.

Normalmente y en individuos jóvenes las células endoteliales asientan directamente sobre esta capa elástica. La elástica de esta capa es más fragil que la correspondiente a la elástica ventricular.

La capa arterial contiene haces de colágeno orientados circunferencialmente, los cuales forman los pliegues visibles macroscópicamente y paralelos al borde libre de la válvula (Bairati y De Biasi, 1981).

La zona central de las valvas en la proximidad del borde libre tiene una estructuración especial formandose el nódulo de Arancio; su estructura ha sido descrita en el perro (Deck y cols., 1978) y consiste en un acúmulo de

tejido conectivo fibroso rodeado por un tejido laxo, a excepción de la parte superior próxima al borde libre. En esta zona el tejido es denso y contiene abundante colágeno y células ricas en filamentos, posiblemente músculo liso. En el núcleo fibroso del nódulo también aparecen células ricas en filamentos, pero no así en el tejido laxo que rodea al nódulo. Esta especial disposición de células, posiblemente contráctiles, sugiere que puedan jugar un papel activo en el cierre de las válvulas.

Clark y Finke (1974) estudiando con microscopio electrónico de barrido válvulas aórticas humanas en condiciones de tensión y relajación, observan como las diferencias entre las superficies valvulares se acentuan bajo estas diferentes condiciones. La cara aórtica de la válvula presenta una superficie rugosa con estriaciones en sentido longitudinal, perpendicular al sentido del flujo, mientras que el aspecto ventricular es mucho más liso y en su superficie se observan finas estriaciones de dirección radial, paralelas al sentido del flujo. La orientación diferente de estas estriaciones parece estar determinada por la dirección de las fibras de tejido conectivo que constituyen cada uno de los aspectos de las válvulas. Así mismo, Clark y Finke (1974) señalan como el endotelio de ambas superficies aórticas se encuentra orientado en el sentido de la corriente sanguinea.

C.- Válvula Sigmoidea Pulmonar

Las diferencias histológicas entre las válvulas pulmonares y aórticas son mucho menos manifiestas que las topográficas. En las pulmonares, en general, las capas son más delicadas, la capa ventricular y arterial son más delgadas, lo cual por contraste puede hacer más prominente la fibrosa.

En las valvas pulmonares la separación entre la fibrosa y la esponjosa es a menudo menos manifiesta que en las aórticas. Las interdigitaciones del anillo fibroso con el miocardio son también más delicadas.

Un punto interesante de estas válvulas es que un 7% de los corazones estudiados por Gross y Kugel (1931) presentaban capilares, mientras que nunca fueron encontrados en las aórticas. Esta diferencia puede deberse a la diferencia de tensión mecánica de las dos válvulas, aunque también puede tener importancia en patología. Smith y Taylor (1971), aunque describen la presencia de vasos sanguineos tanto en la pulmonar como en la aórtica de cerdo, señalan su insignificante proporción respecto a los encontrados en las válvulas aurículo-ventriculares del mismo estudio.

II.b.- MORFOGENESIS DE LAS VALVULAS SEMILUNARES

El desarrollo de las válvulas semilunares está íntimamente unido al desarrollo de las arterias aorta y pulmonar a partir del tronco arterioso, por lo que no puede abordarse la descripción del desarrollo de aquellas sin antes establecer someramente el desarrollo de dichos vasos.

La complejidad del estudio de este tema se ve complicada por la gran diversidad de terminología empleada por los diferentes autores. Nosotros nos referiremos al "tronco arterioso" para describir la estructura desde el origen de los arcos arteriales (saco aórtico) hasta el cono (conus arteriosus comunis) con el que se continua sin una delimitación clara, (una vez que se desarrollan las válvulas semilunares son precisamente ellas las que permiten establecer la separación entre ambos segmentos del corazón embrionario. Esta terminología ha sido empleada por diferentes autores (Kramer, 1942; De la Cruz y cols., 1977; Hurlé y Ojeda, 1979), sin embargo existen muchos otros términos (para una revisión detallada de esta problema ver: Laane, 1974 a, b, c, d; Blanco, 1981).

La región del troncocono es una estructura tubular que se continua al ventrículo primitivo y se extiende como hemos dicho hasta una pequeña región ligeramente dilatada de donde surgen los arcos arteriales (saco aórtico).

Desde el punto de vista estructural el troncocono consta de cuatro capas concéntricas que de fuera a dentro

son: el epicardio, el miocardio, la capa mesenquimatosa (que en estadios jóvenes se denomina gelatina cardiaca) y el endocardio.

La capa mesenquimatosa forma dos relieves hacia la luz situados uno frente a otro, las crestas tronco-conales, estas crestas en sentido longitudinal describen una espiral. Generalmente se describen dos pares de crestas unas superiores a nivel del tronco, crestas troncales, y otras inferiores a nivel del cono, crestas conales. Estas crestas se van aproximando una a otra hasta fusionarse siguiendo una dirección de arriba hacia abajo, de esta manera se forma un tabique que divide a la región del tronco-cono en dos tubos que serán a nivel del tronco las raices de la aorta y de la pulmonar, y a nivel del cono las cámaras de salida de los respectivos ventrículos.

Veamos ahora el desarrollo histórico de los conocimientos sobre el desarrollo de las válvulas semilunares:

La primera descripción del desarrollo de las válvulas semilunares ha sido realizada por Kolliker (1861) en diferentes vertebrados. Esta autor lo único que señala es que las válvulas aparecen como excrecencias de la capa media del tronco arterial, que tienen el aspecto de medialuna y que delimitan en los vasos una luz en forma de estrella de tres picos.

Posteriormente Tonge (1869) realiza un estudio exhaustivo del desarrollo de las válvulas semilunares en el embrión de pollo. A pesar de que las observaciones están realizadas en microdisecciones de embriones fijados en espiritu de vino (aguardiente), puede decirse que estas descripciones aún tienen vigencia. Tonge señala que las cúspides de las valvas surgen progresivamente; primero surgen las anteriores, que se originan en la parte alta del tronco en las vertientes laterales de las crestas troncales (aún sin fusionar) (día 4,5) . Posteriormente (antes del 5º día) surgen al mismo nivel las valvas posteriores. A medida que el embrión se desarrolla las valvas descienden en dirección a la unión entre tronco y cono. Aproximadamente el día 5,5 surgen las valvas laterales en las respectivas paredes del tronco arterioso, que en estos estadios ya se encuentra tabicado. A partir de este momento las válvulas posiblemente se hacen suficientes, ya que en los embriones fijados el coágulo de sangre queda dividido en dos partes, una superior que ocupa las luces arteriales, y otra inferior situada en las ventriculares. Estos esbozos valvulares tienen forma piramidal. Su cara superior es plana, pero en estadios posteriores se va excavando con lo que adquieren su forma definitiva. Tonge señala que el proceso de excavación sigue la misma secuencia que la aparición de las valvas. Primero se excava la anterior, luego la posterior y finalmente un poco antes del 9º día lo hacen las laterales. La descripción de Tonge termina en el día 13 del desarrollo, en el que describe las válvulas como miniaturas de las definitivas, aunque

señala que aún son más gruesas que en su forma definitiva.

Posteriormente a Tonge se encuentran numerosas descripciones de las válvulas embrionarias, pero realizadas a proposito del estudio de otras zonas del corazón, principalmente del tronco y del cono (Licata, 1954 ; De Vries y Saunders, 1962). Generalmente estos estudios no aportan nueva información al desarrollo de las válvulas., con la excepción del trabajo de Kramer (1942) en el que se describen las modificaciones en la posición que sufren los esbozos valvulares durante la morfogénesis del corazón humano. En un principio en la pulmonar hay una valva anterior derecha, una anterior izquierda y una posterior, en la posición definitiva aparecen izquierda, dorsal y derecha respectivamente. En cuanto a la aorta, en un principio hay una anterior izquierda, una posterior y una anterior derecha, en la posición definitiva se situan izquierda, derecha y anterior respectivamente.

En 1962, Shaner publica un estudio comparado del desarrollo del bulbo cardiaco donde analiza especialmente las modificaciones del desarrollo de las válvulas semilunares en diferentes vertebrados. Shaner señala que en la mayoría de los vertebrados las válvulas semilunares derivan de cuatro cojinetes de tejido mesenquimatoso. En los anfibios (rana) aparece un único vaso de salida del corazón , y en ellos uno de los cuatro cojinetes iniciales se atrofia y los otros tres se transforman en válvas semilunares, que caracteristicamente son de tamaños desiguales. En los mamíferos (cerdo) también proceden de

cuatro cojinetes, dos son grandes (las crestas troncales) y en sus extremos se desarrollan dos cúspides de cada arteria, las otras dos son pequeñas, crecen en las paredes laterales del tronco arterioso y dan lugar a las otras cúspides. En los reptiles (caimán) el proceso es mucho más complicado ya que poseen dos arterias aorta y una pulmonar. Presentan también cuatro cojinetes pero uno es muy grande y los otros tres son pequeños y de igual tamaño. El grande, debido al proceso de tabicación del bulbo va a dar lugar a una valva para cada uno de los troncos arteriales, los pequeños se incorporan cada uno a una arteria, con lo que resulta el patrón típico de estos vertebrados que presentan una válvula semilunar bicuspide en cada arteria. En las aves (pollo) el desarrollo es especialmente complejo debido a que el proceso se parece al de los reptiles pero solamente poseen dos grandes vasos, en el que crecen cinco cojinetes, uno grande que va a producir una valva para cada arteria, y los otros cuatro se incorporan dos en cada arteria.

Posteriormente el propio Shaner (1963) a propósito de un estudio de válvulas semilunares malformadas humanas, realiza algunas observaciones sobre el desarrollo normal de las válvulas con el fín de establecer comparaciones con las válvulas malformadas. Aunque estas observaciones no son muy detalladas, postula por primera vez la hipótesis de que la excavación se realiza mediante un crecimiento en profundidad del endotelio de la cara arte-

rial de las valvas.

Todas estas descripciones son las que constituyen el fundamento de las descripciones que se encuentran en la mayor parte de los libros de texto de embriología, con la excepción de algunas monografías sobre el desarrollo del corazón que aportan observaciones personales, pero que realmente ilustran las diferentes fases de su desarrollo más que añadir nuevos datos (De la Cruz y cols., 1972).

En los ultimos años sin embargo, el número de estudios centrados en el desarrollo de las válvulas semilunares se ha incrementado (Paff y cols., 1965; Maron y Hutchins, 1974; Hurlé, 1979; Hurlé y cols., 1980; Colvée y Hurlé, 1981). Estos estudios se caracterizan porque tratan de conocer aspectos funcionales o causales del desarrollo,y sin duda están motivados por el avance de la medicina en la especialidad de cardiología, ya que la patología de las válvulas semilunares tanto la congénita como la adquirida constituye un capítulo fundamental en dicha especialidad.

Quizás el primer estudio sobre el desarrollo de las propiedades funcionales de las válvulas semilunares es el realizado por Paff y cols. en 1965. Estos autores tras puncionar el ventrículo de embriones de pollo con una micropipeta y conectar a un manómetro, han registrado los cambios de presión existentes entre sístole y diástole entre los días 2 y 7 del desarrollo. Sus resultados muestran que las válvulas semilunares comienzan a actuar el día 5 y se hacen prácticamente suficientes hacia el día 7 del

desarrollo.

Maron y Hutchins (1974) en un estudio descriptivo centrado sobre el desarrollo de las válvulas semilunares humanas, han puesto claramente en relación la influencia de las fuerzas hemodinámicas con el proceso de excavación de los velos valvulares. En su estudio,dichos autores observaron que mientras las células de la cara ventricular de los velos tienen un aspecto aplanado, en la cara arterial las células son claramente cuboidales. Las causas de tales diferencias serían debidas a las diferentes caracteristicas del flujo sanguineo en ambas caras de las válvula. Mientras que en la cara ventricular el flujo sanguineo circula de manera lineal, condicionando la forma aplanada de las células, en la cara arterial la ausencia de flujo paralelo al velo, y a la gran presión lateral determinada por la sangre, determinaría la forma cilíndrica de las células. Bajo esta hipótesis el borde libre de los velos sería la linea de separación entre las dos fuerzas hemodinámicas y estaría sometido a una baja presión sanguinea, lo que permitiría su proliferación . En definitiva, en esta hipótesis las válvulas se desarrollarían a expensas del crecimiento del borde libre de los velos, y estaría en última instancia determinado por el flujo sanguineo. Cuando los velos valvulares al avanzar el desarrollo alcanzan una longitud suficiente para contactar con la pared arterial durante la sístole, esta zona superior de la válvula no constituye ya una zona de separación del flujo, con lo

cual la proliferación celular se detendría. Hay que señalar sin embargo, que los estudios fisiológicos realizados en válvulas de diferentes vertebrados señalan que el borde libre de los velos valvulares nunca contacta con la pared arterial, y que las características del flujo sanguineo no parecen ser como las describen estos autores (Bellhouse y Bellhouse, 1968; Bellhouse y cols., 1968).

Más recientemente Hurle (1979) en este departamento, ha realizado un estudio detallado del desarrollo de las válvulas en el embrión de pollo. En un análisis con microscopía de barrido y con microscopía óptica en cortes semifinos, muestra que en el desarrollo de las válvulas del pollo, pueden distinguirse claramente tres periodos diferentes en este proceso. En el primer periodo tiene lugar la aparición de los esbozos sólidos de las valvas. Estos esbozos consisten en tres valvas de forma piramidal y constan de un núcleo de tejido mesenquimatoso cubierto por un endotelio. En el segundo periodo las valvas sufren un proceso de excavación, y en sus resultados señala que este proceso tiene lugar por un crecimiento inicial del endotelio de la cara arterial en forma de cordón macizo, que posteriormente se ahueca mediante la eliminación de células hacia la corriente sanguinea y por muerte celular, produciendose como consecuencia los senos de Valsalva. En el tercer periodo tendrí lugarla histogénesis de las valvas, desarrollándose el esqueleto fibroso valvular. Una característica importante de esta tercera etapa es que tiene lugar muy tardiamente, pro-

longándose hasta el periodo postnatal.

Estudios posteriores del desarrollo de las válvulas del embrión de ratón (Colvee, 1979; Hurle y cols., 1980) han demostrado que puede haber diferencias importantes en el desarrollo valvular de las aves y mamíferos. Así en el ratón la morfología de las válvulas embrionarias sugiere que la excavación puede tener lugar por la proliferación de la parte anterior de la cara arterial del esbozo valvular, junto a la excavación de la zona próxima a la pared arterial. En lo que coinciden el desarrollo de las válvulas de las aves y los mamíferos es que la histogénesis tiene lugar en periodos muy avanzados del desarrollo, extendiendose incluso durante el periodo postnatal. Así en un estudio histoquímico centrado en la histogénesis de las válvulas de ratón (Colvee y Hurle, 1981) hemos establecido que en cuanto a la presencia de mucopolisacáridos, el hialuronato y el condroitín sulfato (4 y 6), son los principales durante el periodo embrionario y fetal, disminuyendo progresivamente el hialuronato durante los últimos estadios fetales y en el periodo postnatal inmediato. Esta disminución de hialuronato parece estar relacionada con el mayor grado de diferenciación del tejido valvular durante los últimos estadios fetales. Por otro lado,la formación de una lámina fibrosa rica en colágeno, no fué observada hasta la tercera semana del desarrollo postnatal. Estos hechos pueden tener una gran importancia a la hora de explicar aspectos confusos de la patología valvular, como la

denominada displasia valvular (Hyams y Manion, 1968; Cheitlin y cols., 1978) cuya causa podría ser una alteración del periodo de diferenciación y en consecuencia podría producirse despues del nacimiento, incluso como consecuencia de la administración de drogas al recién nacido.

II.c.- MALFORMACIONES DE LAS VALVULAS SEMILUNARES

Dentro de las malformaciones cardiacas, las malformaciones de las válvulas semilunares son las más frecentes de todas (Bankl, 1977; Wauchope, 1928), aunque en la mayor parte de los casos transcurren de forma totalmente asintomática y solo se encuentran como hallazgos de autopsias. En este sentido son sorprendentes las cifras de malformaciones que encuentran los diferentes autores cuando realizan estudios meticulosos de autopsias hechas de forma sistemática (Koletsky 1941a,b; Roberts, 1970; Moore y cols., 1980). En muchos casos las malformaciones de las válvulas semilunares acompañan a otras entidades tales como comunicación interventricular, ductus arterioso persistente, coartación de la aorta, tronco arterioso común, tetralogía de Fallot, o se manifiestan tardiamente por complicaciones como calcificaciones o endocarditis (Fennoglio y cols., 1977; Mills y cols., 1978; Moore y cols., 1980). Todo ello hace que estas malformaciones no hayan recibido una atención directa, sino que se las estudia como productoras de diferentes entidades clínicas, principalmente estenosis e insuficiencias valvulares,e incluso que en muchas ocasiones sea dificil decidir si se trata de auténticas malformaciones congénitas o de alteraciones adquiridas. Sin embargo el creciente avance de la cirugía reparadora cardiaca y de las técnicas de diagnóstico, hace necesario un conocimiento más amplio de dichas malformaciones, que permita clasificarlas y establecer el tratamiento adecuado para cada caso. La importancia de estos hechos se pone de manifiesto por el desarrollo de técnicas para un diagnóstico

adecuado de las alteraciones morfológicas valvulares con el fín de decidir antes de una intervención quirúrgica cual va a ser el tratamiento (Folger y cols., 1980; Leech y cols., 1978).

La clasificación de las malformaciones de estas válvulas es siempre una tarea dificil ya que para ello se pueden atender a diferentes criterios, tales como la causa que produce la alteración, los trastornos clínicos que provoca o la morfología de las cúspides valvulares malformadas. Además, cualquiera que sea la base de la clasificación no siempre es facil el establecer una separación nítida entre los posibles grupos establecidos.

En este apartado describiremos las malformaciones de las válvulas de acuerdo con la morfología de los velos, siguiendo una clasificación semejante a la realizada por nosotros anteriormente (Colvee, 1979). El interés de esta clasificación es que no solo permite establecer deducciones del mecanismo de producción de la alteración , sino que está en relación con la pauta quirúrgica adecuada para el tratamiento de cada caso, ya que mientras una válvula bicúspide con fusión de comisuras puede tratarse mediante una comisurotomía, si la válvula es bicúspide por ausencia de un velo, el tratamiento requerido será una sustitución quirúrgica (Folger y cols., 1980). Algunos autores como Moore y cols. (1980) prefieren clasificar la malformación atendiendo al número de comisuras y de rafes, pero

tiene el inconveniente de que un porcentaje amplio de malformaciones no pueden ser clasificadas (27 de 306 valvas alteradas).

Otro aspecto a aclarar es que para dicha clasificación morfológica nos fijaremos principalmente en la morfología de las válvulas malformadas tal como se describen en el embrión o en el feto, basandonos en este sentido en el trabajo de Shaner (1963), ya que después del nacimiento pueden producirse grandes alteraciones morfológicas que en ocasiones hace imposible el clasificarlas de acuerdo con su morfología.

En esta clasificación se han omitido malformaciones de las válvulas que acompañan al tronco arterioso común (Becker y cols., 1971) ya que en este caso la malformación de las válvulas es una consecuencia de la alteración en la tabicación; y aquellas en las que debido a su asociación con otras malformaciones cardiacas se comentarán en el capítulo de hemodinámica, debido a que su causa probablemente sea debida a una alteración del flujo producida por la malformación cardiaca no valvular.

I.- ALTERACIONES DEL NUMERO DE VALVAS.

Ia.- Reducción en el número

Lo más frecuente es que falte una de las valvas y se

describe con el nombre de válvulas semilunares bicúspides, pero también pueden aparecer válvulas semilunares monocúspides.

Dentro de las válvulas semilunares bicúspides, pueden distinguirse dos categorías:

Válvula bicúspide con dos velos de igual tamaño.- En este caso nunca existe duda sobre la naturaleza congénita de esta patología, y el mecanismo de producción debe ser una falta de desarrollo o una reabsorción de la valva ausente.

En la arteria pulmonar, lo más frecuente es que falte la valva anterior, y las otras dos queden una lateral con respecto a la otra. Esta malformación ha sido bien descrita en material embrionario (Shaner, 1963) y en algunas ocasiones en corazones humanos postnatales (Koletsky, 1941a).

En la arteria aorta es la malformación más frecuente, de tal manera que se ha estimado su aparición entre el 0.5% y el 1% de los individuos (Koletsky, 1941b; Roberts, 1970), e incluso se ha encontrado que presenta cierta predisposición familiar (Enmanuel y cols., 1978). Lo más habitual aquí es la ausencia de la valva no coronaria (Koletsky, 1941b; Wauchope, 1928).

Válvula bicúspide con un velo grande y otro pequeño.- Esta malformación sin duda ocurre por la fusión de dos

velos previamente formados, una prueba de ello es que en ocasiones a nivel de la valva mayor persiste un rafe de fusión. Debe señalarse que a menudo es dificil de asegurar en los casos adultos si se trata de una malformación congénita o es la consecuencia de un problema patológico postnatal (Leer y Edwards, 1981). Sin embargo esta entidad ha sido observada en embriones, lo que asegura que puede tener un origen embrionario al menos en algunos casos. Algunos separan dentro de este grupo las que tienen un rafe rudimentario, denominándolas válvulas con fusión de comisuras (Moore y cols., 1980).

En la pulmonar lo más frecuente es que aparezca una valva ántero-izquierda mayor y una derecha menor (Koletsky, 1941a; Wauchope, 1928). Shaner (1963) describe como durante el proceso de excavación de la válvula pulmonar, las valvas anterior e izquierda están más adelantadas que la derecha debido a su situación respecto al flujo sanguineo, esto podría explicar la frecuente fusión entre las valvas anterior e izquierda; la persistencia anómala de una corriente espiral según Shaner, produce una excavación más amplia de las valvas anterior e izquierda, lo cual favorece su fusión. En raras ocasiones puede encontrarse una ántero-derecha grande junto a una izquierda pequeña (Koletsky, 1941a).

En la aorta, lo más frecuente es que la valva gran-

de delimite un seno de Valsalva de donde salen las dos coronarias, frecuentemente en estos casos se observa una cresta que delimita los dos orificios. Otro hecho interesante es que Leer y Edwards (1981) en un estudio sobre cincuenta válvulas de este tipo han encontrado que el 72% afecta a los dos velos coronarios, el 13% a los velos coronario-derecho y posterior y solo el 2% a los velos coronario-izquierdo y posterior. Esta malformación se acompaña con gran frecuencia de alteraciones en el patrón de distribución de las arterias coronarias (Leer y Edwards, 1981).

Válvula monocúspide.- Las válvulas monocúspides en la aorta son raras y generalmente se manifiestan en los primeros meses de la vida produciendo una estenosis, sin embargo en algunos casos puede pasar desapercibida hasta que se calcifica (Falcone y cols., 1971). Aparece una valva única que ocupa toda la luz de la arteria, presentando una hendidura lateral. En definitiva el aspecto que tiene esta válvula es el de una válvula semilunar en la que se han soldado todos los bordes libres de las valvas excepto uno, que es el queda como orificio de la aorta. La hendidura puede presentarse en situación, lateral-derecha o lateral-izquierda.

En la arteria pulmonar, válvulas semilunares monocúspides han sido observadas en algunas ocasiones (Goor y cols., 1975).

Ib.- Aumento en el número de valvas.

No suelen aparecer más de cuatro valvas y se denomina a esta malformación válvula semilunar tetracúspide.

Válvula semilunar tetracúspide.- Es una malformación excepcional, Moore y cols. (1980) la encuentran en 6 de 306 válvulas malformadas.

En la aorta es excepcional, se encuentra solo en un 0,008% de autopsias realizadas al azar (Simonds, 1923); las valvas suelen ser iguales, aunque puede haber una rudimentaria. Dentro de este grupo se describe un síndrome, el Wyatt-Goldenberg (descrito por estos autores en 1948, por Robicsek y cols. en 1969 y por Bankl en 1977) en el que además de válvula tetracúspide existe un desplazamiento hacia arriba de la coronaria izquierda.

En la pulmonar esta malformación también es muy rara y se suele diagnosticar accidentalmente en autopsias (Enoch, 1968), aunque en ocasiones las valvas aparecen hipoplásicas y producen una insuficiencia.

II.- AUSENCIA DE VALVULAS SEMILUNARES.

Es una malformación rara, y también podría clasificarse como un caso extremo de reducción en el número de valvas. Con gran frecuencia suele encontrarse algún resto

atrófico de los velos valvulares (Azcuna y cols., 1977; Shaner, 1963; Smith y cols., 1959), lo que indica que no solo puede desarrollarse esta malformación por una falta de formación del esbozo valvular, sino también por una reabsorción del esbozo ya formado.

En la arteria pulmonar se han descrito algunos casos de este tipo de malformación (Azcuna y cols., 1977; D'Cruz y cols., 1964; Shaner, 1963; Miller y cols., 1962; Campeau y cols., 1961; Smith y cols., 1959). Estos casos predominan en niños, pero han sido descritos en un varón de 46 años (Lavenne y cols., 1954) y en otro de 73 (Pouget y cols., 1967). Con mucha frecuencia se asocia a otras malformaciones como comunicación interventricular (Batisse y cols., 1981). En una revisión hecha por Calder y cols. (1980) sobre 245 casos de ausencia de la válvula pulmonar, un 93% estaba asociado con tetralogía de Fallot y solo un 2,4% no estaba asociado a otras malformaciones.

En la aorta, es realmente excepcional, posiblemente porque sea incompatible con la vida, sin embargo Shaner (1963) tiene estudiados 13 casos en embriones de cerdo en todos los cuales coexistía una tetralogía de Fallot.

III.- FORMAS ANOMALAS DE LOS VELOS

Dentro de este grupo puede incluirse como forma típica las válvulas semilunares en bóveda.

Las válvulas semilunares en bóveda.- Se caracteriza

esta malformación por ser una válvula en la que se han soldado todos los velos, formandose un cúpula con una perforación de mayor o menor tamaño. Se observa muy rara vez en corazones postnatales, pero han sido descritas tanto en la aorta (Gray y Skandalakis, 1975) como en la pulmonar (Shaner, 1963; Gray y Skandalakis, 1975).

También podría incluirse dentro de este grupo algunas malformaciones que se describen como ausencia de las válvulas, en las que aparecen unos pequeños muñones como resto atrófico de los velos (Azcuna y cols., 1977; Lavenne, 1954; Smith y cols., 1959); sin embargo su clasificación se hace imposible por la gran variedad de formas que se pueden encontrar, y parece más correcto incluirlas como grados incompletos o menores de ausencia de válvulas semilunares.

Otro tipo de válvulas anómalas que se pueden encontrar, es la sustitución de toda la válvula por un grueso diafragma membranoso con un orificio central. Esta malformación es muy rara; sin embargo existen algunos casos descritos en la literatura (Goor y cols., 1975; Moller y cols., 1966).

IV.- ALTERACIONES ESTRUCTURALES DE LAS VALVAS.

Incluimos dentro de este grupo una alteración de las válvulas semilunares, en la que los velos valvulares presentan formaciones irregulares de forma nodular que alteran notablemente su morfología. En la literatura se encuentra

descrito este proceso con diversos nombres, y puede afectar no solo a las válvulas semilunares sino también a las aurículo-ventriculares. Inicialmente se denominó a esta entidad como"diferenciación incompleta de las valvas" (Abott, 1936), lo cual implica el considerar esta entidad como una alteración de la histogénesis normal de las valvas. Esta hipótesis ha sido compartida por la mayoría de los autores que han mantenido la misma terminología (Hyams y Manion, 1968) u otras similares, como displasia mixoide (Cheitlin y cols., 1978; Davis y cols., 1965), o mixomatosis (Fadell y Graziano, 1960). En otras ocasiones se ha querido ver en esta alteración una etiología tumoral de tipo embrionario, y se le dieron nombres como "mixoma" (Catton y cols., 1963; Griffiths, 1962) o "hamartoma" (Whorton, 1949). Incluso se ha considerado esta entidad como secundaria a procesos infecciosos (Farber y Hubbard, 1933; Stohr, 1934), o a fibroelastosis endocárdica (Kelly y Anderson, 1956). Nosotros sin entrar ahora en la discusión de su etiología, la incluimos como una malformación de las valvas que afecta a la histogénesis, ya que su naturaleza congénita es admitida por todos los autores.

Esta malformación puede aparecer sobre válvulas con otras malformaciones, principalmente acompaña a válvulas semilunares aórticas bicúspides (Hyams y Manion, 1968; Cheitlin y cols., 1978). Las valvas afectadas, que pueden ser una o varias, aparecen con formaciones nodulares de

aspecto húmedo, brillante y translúcido. Estos nódulos pueden aparecer asociados al borde libre o afectar toda la válvula. En cualquier caso, las valvas generalmente aparecen muy deformadas produciendo estenosis o insuficiencia.

Histológicamente estos nódulos están formados por un tejido conectivo laxo con abundante material extracelular rico en mucopolisacáridos ácidos y colágeno. Las células son alargadas con un núcleo ovoide central, que muestra una cromatina granular laxa. Esta estructura se ha comparado con tejido mesenquimatoso normal presente en las válvulas de fetos entre 8 y 12 semanas (Hyams y Manion, 1968), lo que se ha utilizado como argumento en favor de la hipótesis de la diferenciación incompleta como etiología de esta malformación.

Patterson y cols. (1981) describen en una colonia de perros la existencia de displasia valvular, atribuyendole un origen genético. Su semejanza estructural con tejido embrionario hace pensar a los autores en una anomalía de la maduración de los esbozos valvulares.

Por otro lado es posible que esta malformación al menos en algunos casos, no esté descrita como tal, sino que aparezca englobada dentro del nombre genérico de estenosis, tal como hace Serck-Hanssen (1968), quien a pesar de ello describe el material valvular como semejante al de los cojinetes endocárdicos; descartando la posibilidad de un

origen inflamatorio, atribuye la malformación a una persistencia anómala de tejido embrionario.

II.d.- FACTORES HEMODINAMICOS Y CARDIOGENESIS

El desarrollo del corazón se diferencia notablemente del de otros órganos por el hecho de que desde las primeras etapas de su formación comienza a ejercer su papel funcional de bomba contráctil, papel funcional que además es imprescindible para la supervivencia del embrión. Este hecho crea dos aspectos importantes a tener en cuenta cuando se pretende analizar los factores que determinan su forma. De un lado la manipulación experimental que puede realizarse sobre el esbozo es muy restringida, ya que traumatismos mínimos ejercitados sobre el esbozo conducen en la mayoría de los casos a la muerte del embrión. De otro lado resulta muy evidente que la propia fuerza física que el corazón embrionario imprime a la sangre, puede actuar como mecanismo de "feed-back" sobre el propio desarrollo cardiaco. Por estos motivos puede generalizarse que en el corazón además de los diferentes mecanismos morfogenéticos generales, tales como crecimiento y muerte celular, emigraciones celulares, diferenciación celular etc., debe también incluirse a las fuerzas hemodinámicas, las cuales presumiblemente actuan sobre los mencionados mecanismos básicos o generales del desarrollo.

La propia dificultad de estudio del papel de las corrientes hemodinámicas sobre el desarrollo del corazón, es motivo de que en ausencia de experiencias definitivas en favor o en contra de su intervención morfogenética, se especule en muchos casos, tratando de explicar la morfogénesis y la anormogénesis cardiaca únicamente en térmi-

nos de patrones de flujo hemodinámico, de la misma manera que se hace con la evolución filogenética del corazón (White, 1956).

En este capítulo de la presente tesis doctoral trataremos de hacer una revisión del efecto de las fuerzas hemodinámicas sobre el desarrollo cardiaco. Dividiremos esta revisión en cuatro apartados con el fín de agrupar las diversas lineas de abordaje del problema, las cuales básicamente son: el análisis del flujo normal en el esbozo cardiaco, los efectos conocidos de las fuerzas hemodinámicas sobre las células y tejidos, los efectos físicos de las fuerzas hemodinámicas determinados en modelos artificiales, y finalmente la interpretación de las malformaciones congénitas más frecuentes en términos de alteración del flujo sanguineo, así como su reproducción experimental.

I.- FLUJO SANGUINEO EN EL ESBOZO CARDIACO.- PAPEL MORFOGENETICO.

Los primeros estudios del flujo sanguineo en el corazón embrionario han sido realizados por Bremer y Spicer en los años 1932 y 1923 respectivamente, pero es fundamentalmente Jaffee (1962, 1963, 1965, 1966, 1967, 1970, 1977, 1978) el que ha descrito con más detalle el flujo normal a través del corazón embrionario de la rana y del pollo. Tanto los estudios de Jaffee como el resto de estudios centrados sobre el tema, se basan en la observación directa del esbozo cardiaco in vivo o en grabaciones cinematográficas realizadas con lupa, ya que la propia pigmentación sanguinea permite distinguir el trayecto del flujo.

Inicialmente en la fase de corazón tubular las contracciones cardiacas son peristálticas, pero a medida que avanza el desarrollo el flujo sanguineo va sufriendo una serie de cambios que se corresponden con las modificaciones de forma y de estructura del corazón.

Tal como describe Jaffee (1963, 1965) en el embrión de pollo, antes del tercer día de incubación, la sangre afluye al corazón tubular por su extremo inferior, el seno venoso, a través de tres venas, una central la vena ónfalomesenterica, fusionada en el higado en momentos inmediatamente anteriores (Romanoff, 1960; Patten, 1960), y por dos venas laterales a ella, los conductos de Cuvier dere-

cho e izquierdo. En el seno venoso la sangre queda organizada en dos corrientes de flujo laminar (Jaffee, 1966), una derecha de mayor volumen, formada por la confluencia de la sangre procedente del conducto de Cuvier derecho y de la vena ónfalomesenterica, y la otra izquierda que proviene únicamente del conducto de Cuvier izquierdo (Esquema II.A). Ambas corrientes se dirigen en dirección al orificio auriculoventricular y permanecen individualizadas a lo largo de su trayectó a través del corazón, hasta salir por el polo arterial. La existencia de ambas corrientes es lo que en opinión de Jaffee (1977) va a ser causa condicionante de la tabicación del corazón en sus sectores derecho e izquierdo.

En su trayecto por el seno venoso hacia el orificio auriculoventricular, las corrientes no siguen una dirección rectilinea, sino que la corriente izquierda realiza un trayecto espiral alrededor de la derecha, de tal manera que primero camina dorsal a ella y luego se hace ventral pasando por su vertiente izquierda, formando así una especie de lazada atravesada por la corriente derecha (Bremer, 1932, Jaffee, 1965). (Ver esquema II.A).

A medida que avanza el desarrollo, el tubo cardiaco va adquiriendo la forma de asa, lo que parece un fenómeno independiente del flujo sanguineo, ya que corazones paralizados y aislados en un medio de cultivo son capaces de formar un asa cardiaca (Manasek y Monroe, 1972).

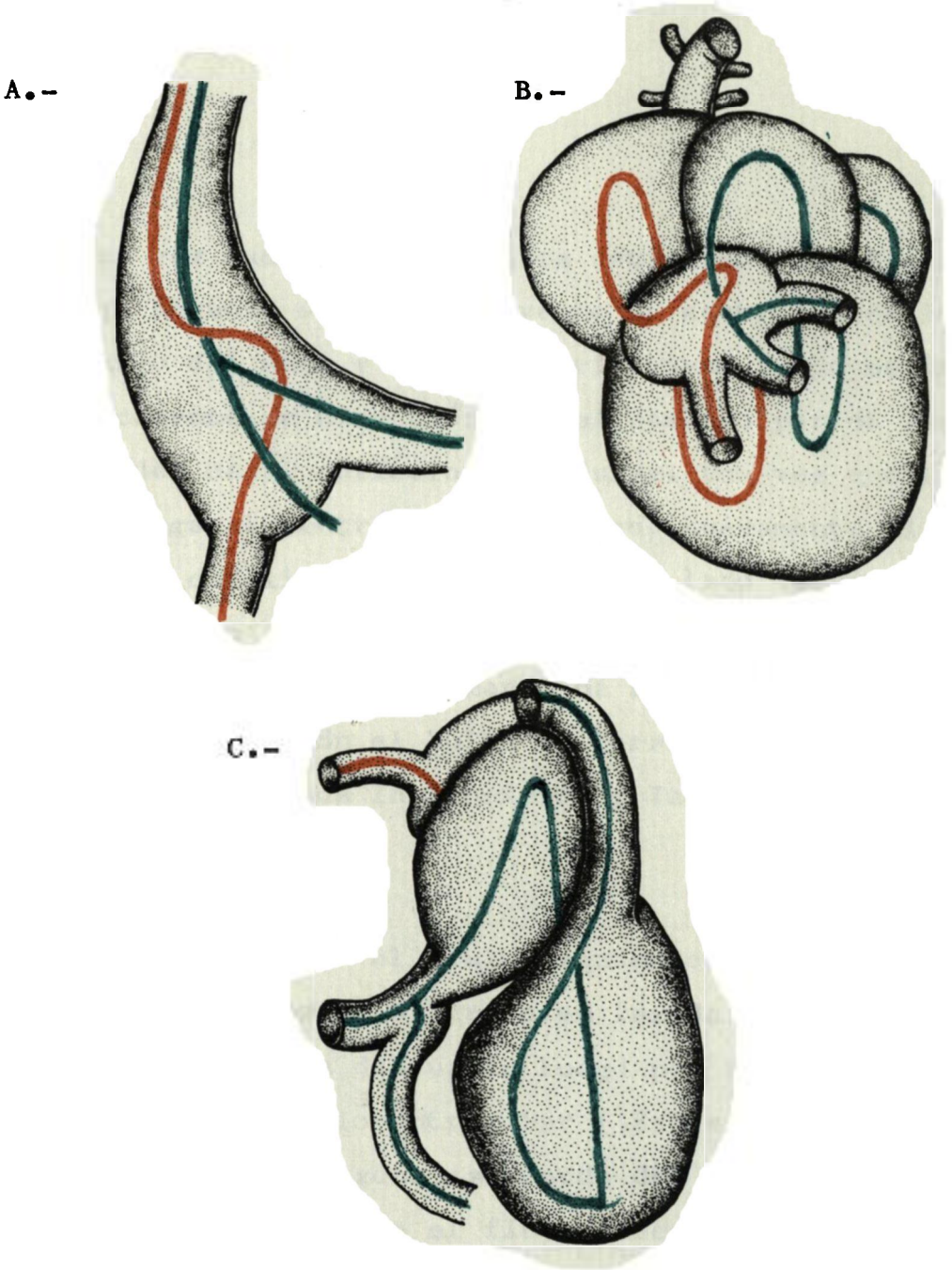

ESQUEMA II.

Corrientes sanguineas derecha (verde) e izquierda (rojo) en el corazón de embrión de pollo a las 70 h. y tres dias de incubación (Jaffee, 1965).

A.- Visión anterior de un corazón de 70 horas.

B.- Visión posterior de un corazón de tres dias.

C.- Visión lateral derecha de un corazón de tres dias.

Una vez que el asa cardiaca está bien establecida, el flujo derecho sigue un trayecto en sentido cefálico a lo largo del seno y aurícula primitiva, luego se incurva bruscamente en dirección caudal pasando por el lado derecho del canal aurículoventricular. Una vez que la sangre llega al ventrículo primitivo, nuevamente el flujo se hace cefálico y asciende por el lado izquierdo del bulbo cardiaco , el cual constituye el esbozo de las raices arteriales y de las cámaras de salida ventriculares (Esquema II.C). En el bulbo la corriente derecha se arrolla alrededor de la izquierda (Jaffee, 1967) (Ver esquema III.A).

En este estadio el flujo izquierdo a nivel del seno y aurícula exagera su trayecto en lazada alrededor del flujo derecho, para discurrir luego por el sector izquierdo del canal aurículoventricular (Esquema II.B). Pasa de esta manera a la zona izquierda del ventrículo primitivo, para al igual que el flujo derecho, dirigirse al bulbo, concretamente a su sector derecho, donde sigue un trayecto espiral con respecto al flujo derecho, tal como hemos descrito anteriormente (Esquema III. A).

El desarrollo de la lazada sanguinea en el seno venoso y aurícula, coincide con la expansión hacia la izquierda de lo que va a ser la aurícula izquierda (Jaffee, 1965). Posterioremnte se desarrolla el tabique interauricular al tiempo que desaparece la lazada

A.-

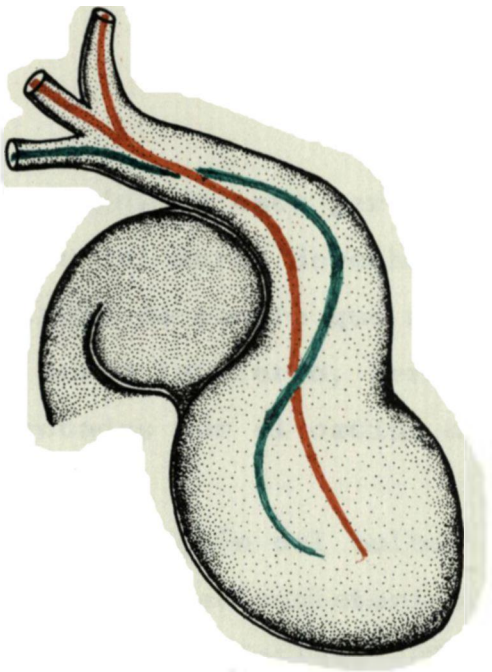

B.-

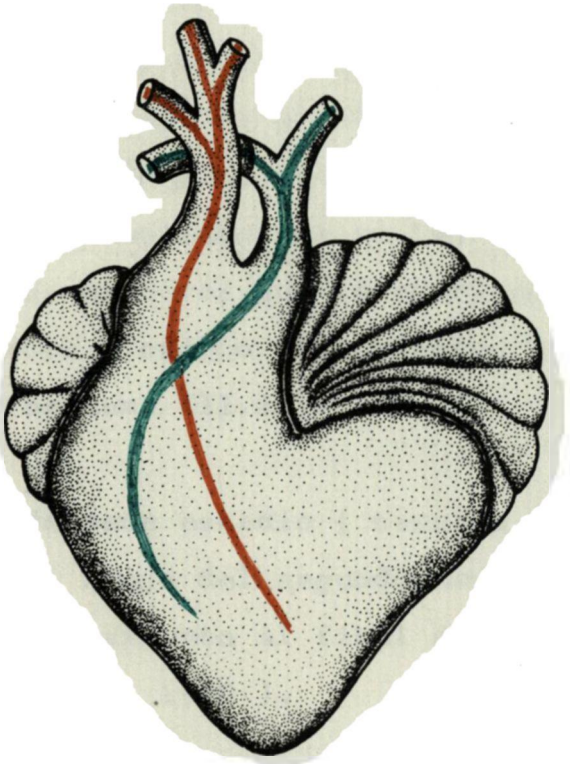

ESQUEMA III.

Corrientes sanguineas derecha (verde) e izquierda (rojo) en el corazón de embrión de pollo a los tres (A) y cinco (B) dias de incubación (Jaffee, 1967).

A.- Visión lateral derecha de un corazón de tres dias.

B.- Visión anterior de un corazón de cinco días.

que realiza el flujo. En este periodo toda la sangre sistémica drena en el atrio derecho, mientras que sólo la pequeña cantidad de sangre que recogen las venas pulmonares van al atrio izquierdo, pero las dos aurículas permanecen conectadas por el ostium secundum.

En cuanto a la región del bulbo, la incurvación que presenta en estadios precirculatorios determina en parte la dirección del flujo (Jaffee, 1977), y las corrientes al salir del ventrículo siguen la curvadura del bulbo. La corriente izquierda sale de la zona izquierda del ventrículo primitivo, fluye dorsal a la corriente derecha, ocupando posteriormente la porción derecha del bulbo, y sale finálmente en un plano ventral a la corriente derecha, drenando fundamentalmente en los arcos aórticos segundo y tercero, mientras que la corriente derecha lo hace en el tercer y cuarto arco aórtico (Jaffee, 1967, 1977). (Ver esquema III.A).

A partir de este estadio (tercero a cuarto día de incubación), el flujo del segundo arco va disminuyendo, desapareciendo totalmente al final del tercer día de incubación (Romanoff, 1960).

A lo largo delcuarto día de incubación el tracto de salida bulbar va haciendose progresivamente posterior (Patten, 1922), lo cual permite la vascularización del sexto arco aórtico, el cual al principio del cuarto

día ya empieza a recibir sangre (Jaffee, 1967),estando totalmente vascularizado al final del mismo por la corriente derecha. Al final del cuarto día la corriente derecha termina exclusivamente en el sexto arco aórtico y la izquierda en el cuarto, sin que se produzcan intercambios de una a otra, estando además cada arco vascularizado por una sola de las corrientes.

Entre el cuarto y quinto día de incubación se produce un rápido desarrollo del embrión de pollo con importantes cambios fisiológicos, la velocidad cardiaca aumenta en un 50% y la presión sanguinea pasa de 14 a 32 mm de agua (Paff y cols., 1965). Durante este periodo se produce un importante desplazamiento del bulbo que consiste fundamentalmente en una rotación, de tal forma que el primordio aórtico se dispone dorsal y lateral izquierdo respecto al primordio pulmonar. Este fenómeno de rotación bulbar coincide con una disminución del arrollamiento de las dos corrientes (Esquema III.B), y es un proceso clave en el desarrollo según Jaffee (1977), ya que impide que la aorta tome origen en el ventrículo derecho.

Pero,¿ cual es el papel morfogenético de este patrón circulatorio?. Copley y Staple (1962) señalan que en los vasos con flujo laminar, tal como el que nos ocupa, las moléculas próximas a la superficie del lecho permanecen más o menos inmóviles debido a la fuerza de ro-

zamiento contra la pared, mientras que las centrales son las que avanzan más rápidamente.

Chang (1932) en un estudio acerca del comportamiento del endocardio frente a la corriente sanguinea en el embrión de pollo, observa como la fricción y presión de la sangre sobre la pared cardiaca actua de dos maneras, en las zonas donde la presión ejercida por la corriente es continua y manifiesta, determina la extensión de la cavidad, sin embargo cuando esta acción mecánica ejercida por el flujo sanguineo es pequeña o nula, determina la aparición de engrosamientos endocárdicos. En este mismo sentido Rodbard (1956) atribuye a la presión ejercida por la corriente sanguinea sobre el endotelio una acción inhibidora de su capacidad proliferativa, desarrollandose ésta al no existir circulación. Parece pues claro que entre las dos corrientes laminares del corazón embrionario (Jaffee, 1977; Romanoff, 1960; Bremer, 1932) comentadas anteriormente, existe una zona de endotelio sometida a una menor presión lateral, lo cual le permite a este proliferar libre de la acción inhibidora de la corriente sanguinea (Rodbard, 1956).

Es importante señalar respecto a la tabicación aurícular el hecho de que solo cuando esta tabicación ha conseguido individualizar una cámara aurícular de otra, es cuando se fusionan las dos corrientes y nún-

ca antes; según esta idea si las corrientes derecha e izquierda se fusionaran en las aurículas antes de terminada la tabicación, esta fusión crearía un impedimento al menos físico, a la proliferación del endotelio impidiendose el crecimiento del tabique (Jaffee, 1965, 1977).

Más interesante parece ser la tabicación bulbar, esta se produce por un tabique en forma de espiral que divide las raices de las grandes arterias. Este tabique aorto-pulmonar se origina por una proliferación del mesénquima en el espacio que separa el origen del cuarto arco aórtico del sexto; esta proliferación celular, doble en su comienzo, se continúa en sentido proximal con dos crestas que se desarrollan en las paredes de la parte alta del bulbo, las crestas troncales. El desarrollo de las crestas troncales y del tabique aórto-pulmonar determinará la separación de las raices arteriales. Caudalmente a las crestas troncales se dispone otro sistema de crestas, las crestas conales, las cuales una vez fusionadas separarán las cámaras de salida de los ventrículos (parte baja del bulbo cardiaco). Las crestas troncales y las conales crecen en la zona de la pared bulbar opuesta al flujo de sangre de tal manera que también las crestas tronco-conales desarrollan un trayecto espiral por las paredes del tronco-cono. Cuando las corrientes son anterior y posterior (segmento superior e inferior del bulbo), las crestas tronco-conales

son derecha e izquierda, mientras que cuando las corrientes se situan una lateral a otra, (segmento medio del bulbo) las crestas ocupan las posiciones anterior y posterior del bulbo. De acuerdo con las ideas de Jaffee (1977) el crecimiento de este tabique estaría determinado por la ausencia del efecto mecánico del flujo sobre estas zonas de la pared bulbar.

Otros autores tales como McBride y cols. (1981) Streeter (1948) y De Vries y Saunders (1962)también han sugerido a partir de la observación de cortes de embriones humanos, que la tabicación del bulbo se debe a un efecto remodelador de la corriente sanguinea sobre la capa de gelatina cardiaca de la pared bulbar. Sin embargo estos autores en lugar de considerar que el efecto es debido a la falta de presión existente entre los dos flujos, consideran que la gelatina cardiaca es un material muy plástico y deformable y que inicialmente forma una capa de grosor uniforme en la pared interna del bulbo, y debido a la presión sanguinea la sangre labra surcos en ella, siendo de esta manera responsable de que las zonas no deprimidas den lugar a las crestas tronco-conales. Esta hipótesis se basa en parte en el estudio de Patten y cols. (1948), los cuales han mostrado que la gelatina cardiaca en los primeros estadios del desarrollo cardiaco se modifica muy ostensiblemente bajo el efecto de la corriente sanguinea.

II.- EFECTOS DEL FLUJO SANGUINEO SOBRE LAS CELULAS Y TEJIDOS.

Cualquier intento de correlación entre el flujo sanguineo y la morfogénesis cardiaca requiere como sustento una previa demostración de que las propiedades físicas del flujo sanguineo pueden afectar la estructura y dinámica tisular delos tejidos sobre los que actua.

Existe abundante información con respecto al efecto del flujo sanguineo sobre las células endoteliales que revisten los órganos del aparato circulatorio (Rhodin, 1980; Reidy y Languille, 1980), aunque la mayor parte de estas observaciones son puramente descriptivas y se basan en la experiencia de Flaherty y cols. (1972) del efecto del flujo sobre la orientación de las células endoteliales de los vasos sanguineos. En su estudio, Flaherty observó que las células endoteliales presentan su eje mayor y el núcleo, orientados en la misma dirección que la corriente sanguinea, y con el fín de detectar si existe una relación causal entre ambos fenomenos, desarrolló un abordaje experimental que demuestra de manera concluyente el efecto del flujo sobre la orientación del endotelio. Al realizar una resección de un pequeño fragmento de la pared aórtica del perro y reintegrarlo después de haberlo rotado 90º, de tal menera que las células en este momento en lugar de longitudinales al flujo quedan perpen-

diculares, observa Flaherty como después de unos días las células del injerto vuelven a presentar su eje paralelo al flujo.

En base a este experimento se ha descrito la disposición de las células endoteliales en zonas del aparato circulatorio que presumiblemente presentan flujos diferentes, encontrandose siempre una correlación entre las características del flujo y la forma del endotelio. Así Clark y Finke (1974) estudiando las válvulas aórticas humanas con microscopía electrónica de barrido, observaron como el endotelio del aspecto arterial y ventricular de estas válvulas se orienta en el sentido de la corriente sanguinea. Similares observaciones han sido realizadas en diferentes vertebrados y en diferentes etapas del desarrollo (Bairati y De Biasi, 1981; Ferrans y cols., 1978; Hurle, 1979; Hurle y cols., 1980; Maron y Hutchins, 1974). Nosotros hemos observado en fetos de ratón, como a nivel de los senos de Valsalva las células endoteliales muestran una disposición en remolino (Colvee, 1979) que concuerda con los patrones del flujo en torbellino propuestos por Bellhouse y Bellhouse (1968) para esta región.

Sarphie (1980) ha observado que el endocardio de las válvulas auriculoventriculares del perro muestra grandes diferencias entre la cara auricular y la ventricular. Estas modificaciones afectan a la densidad celular, pre-

sencia de microvilli, prominencia nuclear e incluso al grosor del glicocalix, así las células de la cara ventricular apenas poseen microvilli y son muy aplanadas, mientras que por el contrario en la cara auricular las células son muy prominentes, poseen gran cantidad de microvilli y de blebs de superficie. Además ambas zonas de la válvula muestran claras diferencias en la intensidad de tinción con marcadores de grupos aniónicos del glicocalix, tales como el rojo de rutenio, azul alcian y nitrato de lantano.

Algunos autores han sugerido que el flujo sanguineo no solo determina la orientación de las células endoteliales,sino que también determina la orientación espacial de los materiales extracelulares segregados por estas células (Reidy y Schwartz, 1981). En este sentido Buck (1979) ha observado que en las arterias las estructuras filamentosas subendoteliales y las fibras elásticas adoptan una disposición longitudinal al flujo, e incluso ha sugerido que la organización de este material puede a su vez determinar la orientación espacial del músculo liso. En base a estos datos podría sugerirse que las fuerzas hemodinámicas no solo condicionan la orientación del endotelio vascular sino también la organización de los tejidos que lo rodean.

Un aspecto importante que surge de los estudios comentados anteriormente es si la precisa orientación de

las células endoteliales posee una base ultraestructural, es decir si tal orientación de las células es debida a la organización del citoesqueleto, o por el contrario si se debe únicamente al efecto mecánico del flujo. En este sentido cabe resaltar el reciente estudio de Roger y Kalnis (1981), ya que estos autores han demostrado con técnicas de inmunohistoquímica que las células endoteliales de la aorta de los mamíferos poseen un complejo armazón de microtúbulos, los cuales están orientados de manera precisa siguiendo la dirección del flujo. Además estas células poseen de manera constante el centriolo en situación proximal al núcleo respecto al sentido de la corriente sanguinea. Estos datos permiten suponer que el efecto del flujo sanguineo tiene lugar de manera más o menos directa sobre el citoesqueleto celular. Sin embargo hay que señalar también, que el endocardio durante los primeros estadios de su desarrollo está orientado de manera precisa, pero en sentido perpendicular al flujo, y esta orientación es también dependiente del citoesqueleto (Icardo y cols., 1982). Aunque estos datos parecen oponerse a los resultados observados en el resto de estudios mencionados anteriormente, el hecho puede ser debido a que en los primeros estadios del corazón la fuerza hemodinámica puede ser mínima, y el endocardio está participando de manera activa en la morfogénesis del corazón.

Algunos trabajos se han centrado diréctamente en el estudio experimental del flujo sanguineo sobre las célu-

las y los tejidos del esbozo cardiaco, así Pexieder ha analizado los cambios celulares producidos en el corazón embrionario de pollo tras alterar experimentalmente el flujo sanguineo (Pexieder, 1975, 1976, 1977, 1978). El modelo experimental empleado por Pexieder consiste en la ligadura con microclips del sexto arco aórtico en el cuarto día del desarrollo, lo que puede considerarse como una estenosis pulmonar experimental (Pexieder, 1978). Bajo estas condiciones, el corazón desarrolla básicamente una comunicación interventricular de localización subaórtica, y Pexieder ha observado que desde el punto de vista citológico lo que se produce son alteraciones en el endocardio (Pexieder, 1976, 1977) y en los patrones de muerte celular de las crestas troncoconales (Pexieder, 1975). Ocho horas después de la operación comienzan a observarse modificaciones en la morfología del endocardio, consistentes en la pérdida de protusiones celulares y formación de amplias hendiduras intercelulares. En etapas posteriores (16 horas más tarde), aparecen fagocitos atravesando el endotelio, junto a la formación de amplias hendiduras intercelulares. Cambios similares a los encontrados por Pexieder en el endocardio, han sido también descritos en el endotelio vascular al aumentar la velocidad de flujo (Fry, 1968). En cuanto a los patrones de muerte celular del mesénquima de las crestas troncoconales, los resultados obtenidos por Pexieder muestran que se produce una intensificación del patrón de muerte, aumentando de manera no-

table los fagocitos. Reidy y Languille (1980) han observado también que la ligadura parcial de la aorta produce una reordenación de las células endoteliales, y la ligadura de la arteria renal hace que en la zona distal a la ligadura, las células se redondeen y pierdan la orientación.

Hay que señalar sin embargo que todos los datos expuestos anteriormente deben de mantenerse actualmente con grandes reservas con motivo de la publicación reciente de Jackman (1982). Este autor ha desarrollado una técnica de cultivo de amplios fragmentos de aorta, y bajo este modelo experimental ha observado que si se desnuda de endotelio una zona de la pared aórtica tiene lugar una regeneración del mismo a partir de los bordes de la herida, recubriendose nuevamente la zona desendotelizada. El hecho clave de este estudio es que bajo estas condiciones el endotelio se dispone también siguiendo el eje del flujo aún cuando este no existe en el medio de cultivo. Este hecho aparentemente desacredita toda hipótesis sobre el efecto del flujo en la orientación del endotelio, sin embargo Jackman reliza varios tipos de experiencias para comprobar definitivamente este efecto, y sus resultados muestran que la reorientación del endotelio depende del modo en que se lesione el material extracelular subendotelial, de tal manera que si la lesión de este tiene lugar en la dirección del flujo se produce la regeneración tal como hemos descrito, pero si la lesión destruye el material extracelular perpendicularmente a la dirección del

flujo, entonces la regeneración se retarda y las células no se reorientan. Concluye Jackman en su estudio, señalando que sus datos evidencian una relación directa entre el material extracelular y la orientación del endotelio en lugar del hipotético efecto del flujo sobre el endotelio. Sin embargo también señala que sus datos sugieren que el flujo determinaría la ordenación del material extracelular subendotelial y de esta manera indirectamente determinaría la orientación del endotelio. Este dato se apoya en el hecho de que la reordenación del endotelio que se produce en experiencias in vivo, tales como la de Flaherty (1972) tiene lugar a los tres días, mientras que en sus estudios in vitro el fenómeno tiene lugar tan solo en 24 horas. La diferencia de tiempo daría lugar a una posible reordenación previa del material subendotelial.

III.- MODELOS ARTIFICIALES Y CIRCULACION SANGUINEA

Tal como ya hemos comentado, la realización de estudios experimentales sobre los efectos morfogenéticos del flujo sanguineo en el corazón resultan ser muy difíciles tanto en su diseño como en la valoración de los resultados, por estos motivos un cierto número de trabajos se han orientado a reproducir en modelos artificiales los efectos biológicos de las fuerzas hemodinámicas. Dentro de este tipo de abordajes pueden distinguirse dos grandes grupos, los modelos diseñados para confirmar la formación de dos flujos independientes en maquetas simulando lo que sucede en el esbozo cardiaco, y otro grupo de trabajos que tratan de demostrar los efectos morfogenéticos del flujo, tales como la formación de válvulas o de tabiques en modelos plásticos.

Para tratar de confirmar la existencia de dos corrientes sanguineas de flujo laminar, tal como parecen estar dispuestas en el corazón embrionario normal, se han empleado modelos en su mayoría de cristal, a los que se perfunde con un líquido coloreado o con agua. Este tipo de estudios tiene sus antecedentes más antiguos en la obra de Leonardo Da Vinci, tal como señala McMurrich (1930) en su historia sobre Leonardo, este genial autor había propuesto la elaboración de modelos de cristal para ver el efecto de la corriente sanguinea sobre las

válvulas semilunares, aunque parece que nunca llegó a realizar tales experimentos.

En lo que se refiere al esbozo cardiaco, Bremer (1932) realizó algunas maquetas del asa cardiaca en cristal, las cuales eran perfundidas con agua y observó que podía repetirse aisladamente cada una de las corrientes observadas en el corazón. Intentando realizar el experimento de una manera más completa, Bremer trató de repetir la experiencia pero utilizando reconstrúcciones en cera de corazones cortados seriadamente, pero en este tipo de experimentos no se podía repetir la organización en dos flujos posiblemente por la distorsión que sufre el corazón al incluirle y cortarle. Siguiendo la linea de Bremer, Goerttler (1970) ha diseñado en cristal un modelo similar pero de diferentes estadios del desarrollo, tratando de reproducir de la manera más fidedigna la forma del corazón normal. Estos modelos eran perfundidos por su polo venoso con una solución de tinta china y en ellos se podía reproducir de manera muy fidedigna las dos corrientes sanguineas, siempre que la velocidad de perfusión fuese la adecuada para conseguir un flujo laminar. En un intento de dar un paso más, Goerttler diseñó también asas malformadas y al perfundirlas observaba alteraciones en el flujo. Como conclusión de sus estudios Goerttler afirma que el desarrollo del corazón está determinado genéticamente en sus prime-

ras fases (hasta la formación del asa cardiaca) y que la contracción de esta asa a su vez interviene de manera decisiva en la tabicación cardiaca al generar un flujo sanguineo. Según esta hipótesis una alteración en la forma inicial del corazón, va a determinar una serie de acontecimientos hemodinámicos en cascada que serían los responsables de la gran variedad y complicación de las malformaciones cardiacas.

Con respecto a los modelos elaborados para imitar el efecto morfogenético del flujo, el modelo más sencillo ha sido diseñado por Barthel (1960). Este modelo consta de dos tubos de goma, uno de pared fina y de grueso calibre y otro de pared gruesa y de menor calibre, metido dentro del anterior. El espacio entre los dos tubos se rellena de polietileno junto con un catalizador de su polimerización, y antes de que tenga lugar ésta, se perfunde el tubo interno con agua, al tiempo que se deforma la disposición de los tubos de manera previamente planificada. Después de la polimerización se realizan cortes de los tubos y se puede observar la formación de protusiones hacia la luz de los tubos determinada por la disposición del polietileno.Aunque este modelo no se ajusta de manera fidedigna a los cambios ni a la morfología del esbozo cardiaco, sí parece demostar que las características del flujo pueden determinar la formación de relieves en la luz de los vasos que posean una pared deformable como puede

ser la gelatina cardiaca en el caso del corazón.

Más sofisticado que el modelo de Barthel es el elaborado por Rodbard (1956) para explorar los mecanismos que pueden dar lugar a una estenosis vascular. Este modelo consta fundamentalmente de dos tubos rígidos, uno de los cuales converge sobre el otro en ángulo recto; ambos tubos se encuentran revestidos de silicona con un espesor de aproximadamente 5mm., de tal forma que la luz del tubo revestido de silicona tiene un diámetro de 10mm. Dos depósitos de agua conectados a cada uno de los tubos permite modificar la velocidad del flujo con la que se perfunden los tubos. Todo ello se encuentra en el interior de una campana transparente que permite observar en cualquier momento las modificaciones que puedan producirse en el revestimiento de silicona. Cuando los tubos se perfunden a velocidades bajas solo se observan pequeños cambios en el revestimiento interno del vaso, sin embargo al aumentar la velocidad del flujo se produce un cambio rápido en la pared del vaso con un estrechamiento progresivo de la luz, así como una disminución en la velocidad de progresión del flujo. En la zona de convergencia de ambos tubos se observa un acúmulo de silicona, al tiempo que aparece otro montículo semejante en la pared opuesta. El tamaño de estos montículos o cojinetes normalmente es desigual, así como su momento de aparición. Los cojinetes tienden a aumentar progresivamente produciendo una estenosis más o menos marcada, y reduciendo la velocidad

del flujo, a pesar de no haberse modificado la velocidad de perfusión. La superficie de los cojinetes que se situa distalmente puede excavarse, de tal manera que la estrutura que se forma recuerda a la de una válvula, con su borde libre hacia la luz. La inducción y progresión de cojinetes en zonas concretas, está relacionada y puede ser explicada por el comportamiento de la velocidad del flujo en estos puntos. Al elevarse la velocidad en una zona estrechada, la presión que ejerce el flujo lateralmente disminuye, en relación con el principio de conservación de energia. En el modelo de Rodbard la zona de convergencia de los dos tubos es donde la velocidad de la corriente tiende a incrementarse y la caida de la presión lateral favorece el acúmulo de silicona en forma de cojinetes o montículos. El proceso de estrechamiento tiende a hacerse progresivo a causa de que los cojinetes desvian las lineas de flujo de su trayecto rectilineo normal; la posterior aceleración del flujo con la consecuente caida de la presión lateral en esta zona, crea las condiciones para un progresivo aumento de los cojinetes, hasta incluso, conseguir una obstrucción del vaso. Sin embargo antes de llegar a la obstrucción total del lecho, cuando solo permanece una pequeña abertura, la resistencia al flujo se incrementa de acuerdo con la ley de Poiseulle y la velocidad de la corriente se reduce, aumenta la presión lateral sobre el cojinete con lo cual el acúmulo de material tiende a disponerse lateralmente, reabriendo el lecho. La formación de estructuras valvulares, que parece

ser el resultado del hecho de que la alta velocidad de flujo a lo largo del orificio estrechado entre dos cojinetes produce un gran momento de fuerza que no puede seguir a la corriente principal. A causa de ello las lineas de corriente separadas de la pared producen una bolsa de fluido relativamente estático. En esta región la mayor presión lateral excava el extremo distal del cojinete formando una estructura semejante a una válvula. Las fuerzas de rozamiento del fluido tienden a arrastrar material de las zonas prominentes (cojinetes o válvulas), pudiendo desprenderse pequeños fragmentos,los cuales al principio forman estructuras polipoides, alargadas, y que más tarde pueden desprenderse totalmente siendo arrastradas por la corriente. Los experimentos de silicona proporcionan una información sobre el mecanismo potencial de valvulogénésis, así como de la progresión de lesiones estenóticas.

En un intento de aplicar estos resultados a un modelo vivo, Rodbard (1956) señala que el crecimiento potencial de la íntima de un vaso se encuentra normalmente inhibido por el efecto de la presión sanguinea, la cual ejerce una presión lateral sobre el endotelio (fuerzas de fricción). Así es posible que al disminuir esta presión lateral, como sucede al aumentar la velocidad de la corriente en una zona estrechada de un vaso, este efecto atrófico de la corriente sanguinea sería eliminado, y las células endoteliales libres de la presión de la co-

rriente sanguinea podrían perder su forma aplanada, haciendose redondeadas y con capacidad de proliferar, formando estructuras como cojinetes, válvulas u obstruyendo la luz del vaso. El modelo de silicona recuerda a grandes rasgos, señala Rodbard, la formación de válvulas en el corazón o en las venas. En primer lugar, tal como sucede en el corazón al desarrollarse las válvulas semilunares, se produce la aparición de cojinetes, al avanzar el desarrollo tanto del modelo de Rodbard como del corazón embrionario, estos cojinetes se excavan en su extremo distal a la corriente, dando lugar a una estructura prominente hacia la luz y con uno de sus aspectos o superficies excavado. Así mismo el desprendimiento de material de las zonas más prominentes , adquiriendo una forma polipoide, recuerda a los nódulos de Arancio o de Morgagni de las válvulas semilunares, y el que este material polipoide pueda ser arrastrado por la corriente reproduce el comportamiento de los nódulos de Lamblieu, descritos por Gross y Kugel (1931)en válvulas semilunares humanas, los cuales al desprenderse pueden actuar como émbolos al ser transportados por el arbol circulatorio, como también señala Rodbard.

IV.- MALFORMACIONES CONGENITAS

La alta frecuencia con que una malformación cardiaca dada se presenta asociada a otras malformaciones del corazón, sugiere la existencia de un mecanismo malformador común, o bien que la lesión primaria desencadene una cascada de sucesos que produzcan a su vez otras malformaciones.

La malformación primaria modifica entre otros factores el flujo sanguineo normal a través del corazón; así algunas malformaciones cardiacas pueden entenderse desde el punto de vista de una alteración hemodinámica producida por una lesión cardiaca a otro nivel durante un periodo crítico del desarrollo o maduración del órgano.

El tronco arterioso es una malformación que fundamentalmente consiste en que de la base cardiaca se origina una única arteria, la salida del ventrículo derecho e izquierdo es común y se acompaña de una comunicación interventricular. Esta malformación es dificil de interpretar, y así se han propuesto diferentes teorías tratando de explicar su origen. Van Praagh y Van Praagh (1965) atribuyen el cuadro malformativo a una ausencia del cono pulmonar; Van Mierop (1970) a una alteración de las crestas troncoconales con falta de tabicación aórto-pulmonar; otros han postulado una base hemodinámica en su genésis (Maron y Hutchins, 1972; Steiner y Finegold,

1965). Recientemente Rotko y cols (1980) han analizado estas teorias estadísticamente por medio de un análisis computarizado, basado fundamentalmente en el hecho de que la teoría que implique una menor lesión inicial y por lo tanto explique la mayoria de las lesiones que acompañan al cuadro como hechos secundarios a la lesión inicial,es la más adecuada. Sus resultados muestran que ninguna de las teorías explica algunas malformaciones presentes, tales como la comunicación interauricular o los defectos del canal auriculoventricular; sin embargo, ya que la teoría hemodinámica, que localiza la lesión primaria en una maldirección de las corrientes del tracto de salida ventricular con fusión de dichas corrientes, es la que presenta una menor lesión inicial y explica el resto de malformaciones como secundarias a la fusión de las corrientes del tracto de salida ventricular, piensan que es una teoría importante a considerar.

Becker y cols. (1971) estudian la estructura de la válvula semilunar en varios casos de tronco arterioso común, y observan como la válvula presenta un engrosamiento en la mitad cefálica de las valvas en diferentes grados. Este engrosamiento consiste en un tejido conectivo mucoide semejante al de la esponjosa; entremezclados con este tejido se observan fibras elásticas y de colágeno, que en ocasiones se agrupan formando un núcleo de tejido conectivo denso. Esta alteración estructural, según los

autores, es debida fundamentalmente a cambios adquiridos, secundarios a diferentes formas de tensión anómala derivada de la presencia de comunicación interventricular con un importante shunt. Ya que estas alteraciones en la estructura de la válvula semilunar del tronco arterioso común, son más manifiestas con la edad del paciente, y no están presentes o son muy poco manifiestas durante el primer año de la vida , puede considerarse que esta alteración estructural no está relacionada con las alteraciones embriológicas que conducen a un tronco arterioso común, sino más bien son el resultado de un flujo sanguineo anormal producido por las características especiales de la circulación en pacientes con esta malformación. Lesiones estructurales semejantes a las observadas en la válvula semilunar en casos de tronco arterioso común por Becker y cols. (1971), se han descrito en las válvulas pulmonares en casos de defectos en la tabicación auricular (Okada y cols., 1969). Además Moore y cols., (1980) señalan a propósito de las malformaciones de las válvulas semilunares como en la mayoría de los casos no corresponden a alteraciones en sú desarrollo inicial, sino que se producen tras la aparición de un esbozo valvular normal el cual se altera en las últimas etapas embrionarias o durante la vida fetal. Así mismo la alta incidencia con que estos casos están asociados a otras malformaciones cardiacas (solo un 18% de las válvulas aórticas y un 9% de las pulmonares malformadas no presentaban otra malformación cardiaca) hace pensar a los autores

que un posible mecanismo en su formación sea una desproporción de flujo entre los tractos de salida ventriculares, pudiendo producirse la fusión de una o más comisuras de los velos al reducirse el flujo en un vaso.

Por otro lado, la formación de estructuras semejantes a las válvulas en zonas donde la corriente sanguinea está alterada, sugiere que la valvulogénesis normal puede ocurrir al menos en parte, bajo unas condiciones hemodinámicas semejantes a aquellas que favorecen la aparición de valvuloides. En este sentido, Hutchins y Maron (1972) observan unas estructuras valvulares en el endocardio de la zona proximal al flujo, en válvulas insuficientes, tanto aórticas como mitrales y tricuspideas. Estos valvuloides presentan una estructura semejante a las válvulas normales, y además puede explicarse su formación desde el punto de vista de una alteración hemodinámica debida al reflujo de sangre producido por la válvula insuficiente. Estructuras similares han sido también observadas en casos de coartación de la aorta (Hutchins, 1971), precisamente en la zona donde el orificio está más estrechado, o en el endocardio del ventrículo derecho en la tetralogía de Fallot (Winn y Hutchins, 1973).

Pero no solo las malformaciones de las válvulas semilunares han tratado de explicarse desde el punto de vista de una alteración hemodinámica, también en otras malformaciones cardiacas se ha tenido en cuenta este

factor en la interpretación de su etiología.

La coartación yuxtaductal de la aorta, la cual presenta el aspecto de ser una zona de ramificación del ductus, se ha explicado (Hutchins, 1971) precisamente como un punto de ramificación del ductus. Para que la corriente del ductus se divida y vascularice la porción de la aorta proximal y distal al ductus, es necesario que en la zona proximal o preductal, exista una presión sanguinea menor a la del ductus; solo se produciría esta malformación en corazones en los que la presión ductal exceda a la de la aorta, y no aparecería en aquellos en los que la aórtica supere a la ductal. Pues bien, Hutchins (1971) observa como de 173 atresias o estenosis aórticas, 101 presentaban coartación de este tipo, mientras que de las 501 estenosis o atresias pulmonares ninguna presentaba coartación. En este sentido Shinebourne y Elseed (1974) desarrollan la hipótesis, de acuerdo con sus observaciones, de que la coartación es evitada cuando el flujo de la arteria pulmonar principal está reducido en el feto. Otros autores (Rudolph y cols., 1972) han postulado bases hemodinámicas para la formación de estrechamientos en la aorta.

Una rara alteración como es la interrupción del arco aórtico, caracterizada por la pérdida de continuidad entre el arco aórtico y la aorta descendente, se ha interpretado como una alteración del patrón circulatorio.

Moore y Hutchims (1978) han descrito en esta malformación un patrón que sugiere un flujo preferencial hacia el sexto arco aórtico y en consecuencia una disminución hacia el cuarto durante la formación de los mismos. Esta malformación puede interpretarse asociada con malformaciones cardiacas y de las grandes arterias que se acompañen de un flujo reducido hacia el cuarto arco aórtico durante la vida embrionaria. Celoria y Patton (1959) han sugerido que en esta malformación la lesión primaria es una comunicación interventricular con un shunt que produce un flujo disminuido en la aorta; sin el estímulo de una presión suficiente en el arco aórtico, este detiene su formación o regresa, y el lecho en el que la presión ha permanecido relativamente alta se mantiene.

En la tetralogía de Fallot se han postulado varias hipótesis con el fín de explicar su formación. La explicación clásica es de una malseptación, en la que el cono arterioso resulta dividido de forma desigual, formándose un pequeño infundibulo pulmonar, y parcial en su zona inferior, produciendose una comunicación interventricular. Otras explicaciones más recientes, como la presentada por Van Praagh y cols.(1970) es la de hipoplasia ventricular. Winn y Hutchins (1973) explican un nuevo mecanismo patogenético en esta malformación; durante la morfogénesis cardiaca y antes de completarse la tabicación ventricular, se produce una división en el flujo de eyección del ventrículo derecho, parte de él atraviesa la comunica-

ción y entra en el ventrículo izquierdo, y el resto sigue el trayecto infundibular de la arteria pulmonar. Esta división del flujo de salida del ventrículo derecho está producido en la mayoria de los casos (95%) por una malformación estenosante de la válvula pulmonar. El flujo transeptal que atraviesa la comunicación interventricular, mantiene abierta esta comunicación, y la disminución del flujo infundibular derecho produce un infundíbulo pequeño.

Ya que las alteraciones hemodinámicas parecen desempeñar un papel importante en el desarrollo de algunas malformaciones cardiacas, se han realizado diferentes tipos de experiencias modificando el flujo sanguineo embrionario y observando como esta modificación influye o no en el desarrollo del corazón. Podemos incluir en este grupo de experiencias las siguientes:

1.- Ligadura de los arcos aórticos.
2.- Extirpación de un esbozo pulmonar.
3.- Constricción de la región del cono (parte baja del bulbus cordis).
4.- Ligadura de una de las aurículas.
5.- Inducción de alteraciones hemodinámicas por agentes químicos.

La técnica de ligadura de los arcos aórticos ha sido puesta a punto por Rychter y Lemez (1961). Estos autores ligando con microclips de plata el sexto arco aórtico

del embrión de pollo observaban que se producía una persistencia del cuarto arco izquierdo. La disposición del flujo sanguineo en estos embriones intervenidos quirurgicamente se estudió mediante la inyección de azul de Evans, se podía observar que el flujo del ventrículo derecho se dirigía preferentemente al cuarto arco aórtico izquierdo y en ocasiones al tercero, en lugar de ir al sexto arco aórtico como ocurre normalmente. Pexieder (1978) estudió en este modelo las alteraciones hemodinámicas en términos de modificaciones producidas en la presión sanguinea, observando que tras ligar los arcos sextos se producía de manera inmediata un incremento de 3 a 4 mm. de agua en la presión de los arcos tercero y cuarto izquierdos. Estos hechos se seguían de una adaptación de las presiones en el corazón, produciendose una dominancia del corazón izquierdo en lugar del dominio derecho fisiológico a estas edades. Desde el punto de vista de la organogénesis del corazón esta intervención produce una alta frecuencia de comunicaciones interventriculares de localización subaórtica. Todos estos datos hacen pensar en una relación directa entre las alteraciones del flujo y las malformaciones producidas, cuya base citológica estudiada por Pexieder (1978) hemos comentado anteriormente. Otras variedades de este experimento tales como ligar otros arcos aórticos o ligar varios arcos a un tiempo, o incluso electrocoagular los arcos, fueron realizados por diferentes autores (ver revisión de Rychter, 1962). En estas experiencias se producen alte-

raciones en el patrón de los arcos arteriales pero no suelen ser concomitantes con comunicaciones interventriculares como ocurre tras la ligadura del sexto arco .

La técnica de extirpación de un esbozo pulmonar ha sido diseñada en el embrión de pollo por Clark y cols. (1978), debido a la frecuencia con que alteraciones del patrón vascular y bronquial del pulmón se acompañan de alteraciones cardiacas. Desde el punto de vista hemodinámico se supone que la alteración es similar a la ligadura del sexto arco aórtico ya que se realiza antes de que tenga lugar la tabicación cardiaca, y en definitiva lo que produce es una disminución del territorio de distribución de las arterias pulmonares. En este modelo experimental además de un menor desarrollo de la arteria y de las venas pulmonares se produce en un 75% de los casos comunicaciones interventriculares.

Las técnicas empleadas para producir una constricción de la región del cono son muy variadas, todas ellas se hacen en el embrión de pollo antes de que tenga lugar la tabicación cardiaca (ver esquema IV). Clark y Rosenquist (1978) realizan este tipo de experiencia pasando un hilo de nylon de 10-0 alrededor del cono, hasta hacer una lazada que reduce sensiblemente el diámetro del cono. En estas condiciones se producen ausencias o hipoplasias del cuarto arco aórtico derecho y comunicaciones interventriculares localizadas de manera preferente por encima de la cresta supraventricular. Gessner (1978) realiza una

CONSTRICCION DEL CONO

TECNICAS

Clark y Rosenquist
(1978)

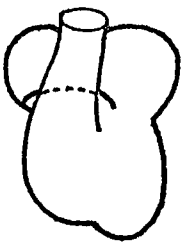

Domenech y Reig
(1980) Gessner (1978)

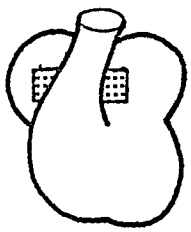

Dor y Corone (1981)

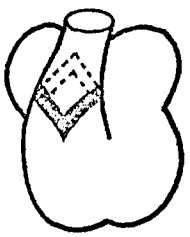

Richter (1962)

ALTERACIONES

COMUNICACION INTERVENTRICULAR
DOBLE SALIDA V. D.
DOBLE ENTRADA V. I.
ALTERACIONES ARCOS AORTICOS

ESQUEMA IV

intervención similar, pasando un hilo de acero inoxidable de 5-0 por detrás del cono, manteniendolo 48 horas, después de las cuales retira el hilo. Con esta técnica se produce una alta incidencia de comunicaciones interventriculares de localización subaórtica. La comunicación interventricular se acompaña en muchos casos de doble salida de las arterias del ventrículo derecho, y en algunos casos de doble entrada total o parcial en el ventrículo izquierdo, además de alteraciones variadas de los arcos aórticos, dentro de las cuales cabe resaltar el origen frecuente de la arteria coronaria derecha de la arteria subclavia del mismo lado. Domenech Mateu y Reig Vilallonga (1980) obtienen resultados parecidos introduciendo un hilo de nylon de 90 µm de diámetro en lugar del hilo de acero de Gessner. Dor y Corone (1981) realizan las constricciones mediante la aplicación de un pequeño fragmento de membrana de la cáscara de huevo (membrana papiracea) o de mica dentro del espacio pericárdico en la proximidad del cono. En este tipo de experiencias se producen alteraciones en la disposición de los grandes vasos y estos autores las consideran causadas principalmente por una alteración mecánica del desarrollo, sin embargo la similitud de esta experiencia con la de Gessner , hace que se pueda clasificar dentro de este capítulo, ya que sin duda se acompaña de alteraciones hemodinámicas. Una experiencia similar es la de Rychter (1962) en la que la intervención consiste en colocar un rombo metálico abrazando la región

del cono. El dispositivo se coloca a los 3-4 días del desarrollo del embrión de pollo y se mantiene durante 48 horas al igual que en las experiencias de Gessner. Los resultados son también similares a los de Gessner ya que se produce una comunicación interventricular y un ventrículo derecho con doble salida arterial.

Las ligaduras de las aurículas se han realizado con el fín de alterar el flujo antes de su paso hacia la cavidad ventricular. Rychter (1962) realizó estos experimentos utilizando amplios clips de plata con los que pinzaba la aurícula derecha o la izquierda, en el cuarto día de incubación del embrión de pollo. Cuando ligaba la aurícula izquierda esta sufría una gran hipoplasia e incluso desaparecía, el ventrículo izquierdo se hacía también hipoplásico, lo mismo que la cámara de salida y el arco aórtico hasta el origen del tronco braquiocefálico, todo esto se acompañaba en un 25% de los casos de una comunicación interventricular. La ligadura de la aurícula derecha producía una hipoplasia derecha menos marcada que en el caso izquierdo, así, practicamente no se obtenían estenosis pulmonares, sin embargo la comunicación interventricular aparecía en un 60% de los casos y mostraba principalmente una localización subpulmonar. Similares experiencias (ver esquema V) han sido realizadas por Sweeney y cols. (1980, 1981) pero en lugar de un clip metálico empleaban un hilo de nylon de 10-0. Sus resultados muestran en un 67% de los embriones ope-

OCLUSION DE LA AURICULA IZQUIERDA

TECNICAS

Rychter (1962)

Harh, Paul, Gallen Friedberg y Kaplan (1973)

Sweeney, Clark y Rosenquist (1980, 1981)

ALTERACIONES

Atrofia auricular.....	100%
Hipoplasia V.I. y de su cámara de salida.....	67%
Hipoplasia de la raiz y arco aórtico.....	67%
Comunicación interventricular.....	25%

ESQUEMA V

rados una hipoplasia izquierda después de ligar la aurícula del mismo lado, al igual que los resultados de Rychter (1962). Una experiencia algo diferente a esta, aunque similar en sus consecuencias es la de Harh y cols. (1973). Estos autores introducen un hilo de nylon en la aurícula izquierda hasta alojarlo en el orificio auriculoventricular con el fín de producir una estenosis del mismo. Los resultados son similares a la ligadura de la aurícula.

Ante la dificultad de ampliar los diferentes experimentos para producir alteraciones hemodinámicas por vía microquirúrgica, diferentes autores han optado por la administración de drogas que hipotéticamente alterarían el flujo, sin embargo con la excepción de drogas simpaticomiméticas no existe ningún otro producto químico del que se pueda asegurar que su efecto teratológico sobre el corazón se deba exclusivamente a alteraciones hemodinámicas.

Dentro de las drogas simpaticomiméticas se ha estudiado con gran detalle un amplio grupo de ellas y se ha visto que prácticamente todas son capaces de producir comunicaciones interventriculares y alteraciones del patrón de los arcos arteriales (Gilbert y cols., 1981; Hodach y cols., 1974, 1975). Hay que señalar sin embargo, que el efecto se produce antes de que el corazón posea una inervación simpática, aunque parece claramente establecido que el corazón posee receptores para

agentes simpaticomiméticos antes de que tenga lugar la inervación simpática (Jaffee, 1972). Hodach y cols. (1975) mediante la realización de estudios de dosis-respuesta con diferentes drogas simpaticomiméticas, han elaborado una tabla de intensidad teratogénica en la que la secuencia de mayor a menor es la siguiente: 1º isoproterenol , 2º epinefrina, 3º fenilepinefrina, 4º norepinefrina. Por otro lado la administración de propanolol (agente B-bloqueante) hace desaparecer la incidencia de malformaciones producida por isoproterenol, lo que permite suponer que el efecto teratogénico está ligado a una estimulación B (Gilbert y cols., 1981). En un intento de averiguar si el efecto podía ser debido de manera selectiva a una estimulación B-1 que controla los efectos cronotrópicos e inotrópicos en el corazón, o a receptores B-2 que producen vasodepresión y broncodilatación, Gilbert y cols. (1981) observaron que la administración de isoproterenol junto a un bloqueante selectivo de receptores B-1 (practolol) , inhibe el efecto teratogénico y este no se modifica cuando se utiliza un bloqueante B-2 como la butoxamina. Con el fín de averiguar si el efecto de los simpaticomiméticos actuaban directamente sobre el miocardio o lo hacen a través de su acumulación en neuronas simpáticas postgangliónicas, se pretrató a los embriones con cocaina la cual evita tal acumulación en neuronas simpáticas. En estas condiciones se potencia enormemente el efecto teratogénico de la epinefrina y de la norepine-

frina (Gilbert y cols., 1976). También se han explorado los posibles mecanismos básicos del efecto teratogénico, por ejemplo la administración de teofilina y de cafeina, drogas que potencian el efecto B-adrenérgico de estimular la formación de AMP cíclico, ya que inhiben esterasas que degradan el AMP cíclico, también potencia el efecto teratogénico (Gilbert y cols., 1981). Sin embargo esta potenciación teratogénica podría ser debida a una estimulación del paso de calcio a través de la membrana del miocardiocito, ya que tanto los adrenérgicos como las metilxantinas estimulan este efecto, así de hecho la administración de verapamil que es un potente antagonista del calcio reduce el efecto teratogénico del isoproterenol (Gilbert y cols., 1981). Un último aspecto estudiado en este tipo de experiencias son las alteraciones fisiológicas que conducen a las malformaciones. Utilizando para esto el estudio de los efectos producidos e inhibidos administrando catecolaminas e inhibidores, se ha llegado a la conclusión de que mientras el aumento del cronotropismo cardiaco apenas interviene, sí existe una relación íntima entre las malformaciones y el incremento de flujo a traves del corazón (Cheung y cols., 1977).

La acetilcolina es otra de las drogas que presumiblemente podría producir malformaciones cardiacas por medio de una alteración del flujo. Sin embargo aunque los efectos fisiológicos sobre el corazón embrionario

han sido estudiados (Roeske y Wildenthal, 1981), existen pocos datos acerca de su efecto teratológico; aunque Ishikaba y cols.(1975) han observado que produce alteraciones hemodinámicas en el embrión de pollo que se acompañan en el 39% de los casos de alteraciones cardiacas, basicamente comunicaciones interauriculares e interventriculares e incluso en algunos casos se observó la existencia de transposición de los grandes vasos.

Finalmente hay que mencionar que algunos autores han propuesto un factor hemodinámico en la genésis de malformaciones cardiacas producidas por diversos agentes químicos, pero en ninguno de estos casos pueden descartarse otros efectos sobre los tejidos del corazón que puedan ser causantes directos de las malformaciones. Dentro de este grupo se pueden incluir el azul tripán (Fox y Goss, 1958; Stephan y Sutter, 1961; Graboski y cols., 1971; Jafee, 1965, 1977), el glicerol-formol (Gavini y cols., 1981) e incluso la hipoxia (Graboski, 1966, 1970; Grabosky y Schroeder, 1968).

III.- MATERIAL Y METODOS

Hemos utilizado para el presente trabajo, embriones de pollo de la raza Legorn blanco, que fueron incubados en incubadora a 38,5ºC, y de los que se seleccionaron aquellos que se encontraban perfectamente desarrollados.

Se utilizaron embriones de edades comprendidas entre el 3º al 17º día de incubación. Una vez sacrificados se comprobaba su estadio según las tablas de Hamburger y Hamilton (1951).

Para realizar la presente tesis doctoral, se han empleado técnicas de microscopía óptica y electrónica de transmisión y de barrido, así como técnicas histoquímicas para microscopía óptica.

IIIa.- Microscopía óptica.

Según el siguiente proceder se procesaron embriones comprendidos entre 7 y 17 días de incubación. Tras extraer cuidadosamente los embriones del huevo y sumergirlos en solución de Ringer de pollo, se extraía el corazón mediante disección bajo lupa.

1º.- FIJACION. Todos los corazones fueron fijados en formaldehido al 10%.

- Preparación del formaldehido:

Formaldehido..... 10cc.
Agua destilada ..... 90cc.

2º.- DESHIDRATACION. Se realizó con pases sucesivos en alcoholes de la siguiente forma:

Alcohol etílico de 80º ..... 1 hora
Alcohol etílico de 96º ..... 1 hora
Alcohol etílico de 100º..... 1 hora
Alcohol etílico de 100º..... 1 hora

y se aclaró despues en dos baños de xilol,

Xilol I ..... 1 hora
Xilol II ..... 1 hora

3º.- INCLUSION EN PARAFINA. Realizada en dos tiempos,

Parafina blanda (punto de fusión 46- 48ºC 10horas

Parafina dura (punto de fusión
56-58ºC ..... 10 horas

A continuación se procedió a realizar los bloques de parafina. Los corazones así incluidos se cortaron seriadamente a 5-7 micras, en cortes frontales.

4º.- TINCION DE HEMATOXILINA-EOSINA. Para realizar esta tinción se procedió previamente a desparafinar las preparaciones mediante pases por baños de xilol y luego a una deshidratación merced a pases sucesivos por alcoholes de graduación decreciente; finalmente se lavaron en agua destilada, con lo que podía procederse a la tinción. Esquematizamos a continuación los diferentes pasos:

Xilol I	5	minutos
Xilol II	5	"
Alcohol de 100º I	5	"
Alcohol de 100º II	5	"
Alcohol de 96º	5	"
Alcohol de 80º	5	"
Agua destilada	5	"

Se realizó a continuación la tinción propiamente dicha, según la siguiente forma:

A) Se sumergieron las preparaciones en hematoxilina de Harris durante 1 minuto
B) Se procedió a una diferenciación con alcohol ácido.
C) Lavado abundante con agua del grifo.
D) Se realizó a continuación un baño en eosina al 0,5% durante 2 minutos.

E) Lavado rápido en agua destilada para eliminar el colorante excedente.

F) Deshidratación en alcoholes según el siguiente proceder:

Alcohol de 80º..... 5 minutos
Alcohol de 96º ..... 5 "
Alcohol de 100º I..... 5 "
Alcohol de 100º II ..... 5 "

a continuación se procedió a aclarar en xilol,

Xilol I..... 5 "
Xilol II ..... 5 "

por último se procedió a montar en Caedax.
Se ha utilizado la hematoxilina de Harris preparada por la casa Merck.

- Preparación de la solución de alcohol ácido:

Acico clorhídrico ..... 1 ml.
Alcohol de 70º .....100 ml.

- Preparación de la solución de eosina:

Eosina amarilla (Merck) .. 0,5 gr.
Agua destilada .....100 ml.

IIIb.- Microscopía electrónica de transmisión

Para realizar el estudio ultraestructural de las válvulas semilunares embrionarias o fetales, hemos seguido el siguiente proceder.

1.- FIJACION

Realizamos el común método de la doble fijación, consistente en una primera fijación en glutaraldehido seguido de una postfijación en tetróxido de osmio. Este método combina las ventajas de ambos fijadores. Se retienen más proteinas que cuando se utiliza solamente el osmio y además se conservan igualmente los lípidos.

a) Prefijación.- Los huevos de incubación fueron abiertos, se extrajeron cuidadosamente los embriones y fueron sumergidos en Ringer de pollo, tras lo cual hemos extraido el corazón mediante disección bajo lupa. Los corazones así obtenidos fueron sumergidos en una solución de glutaraldehido al 3% en buffer de cacodilato, enfriado previamente en nevera a 2ºC. En este baño tras media hora de fijación , se procedió a una microdisección de las cámaras de salida ventriculares, conservandose los fragmentos en los que se encontraban las válvulas o esbozos semilunares. Estas piezas se conservaron en una nueva solución de glutaraldehido refrigerado en nevera a 2ºC por espacio de 3 horas.

b) Postfijación.- Después de un baño en buffer de cacodilato se pasaba a una solución fijadora de ácido ósmico al 1% en buffer de cacodilato. Esta solución se había preparado con media hora de antelación, manteniendose siempre en nevera. Una hora más tarde se hacía un repetido lavado en Ringer de pollo y se pasaba a la deshidratación .

2.- DESHIDRATACION

La deshidratación se hacía en soluciones de concentración creciente de acetona y en óxido de propileno según el siguiente programa:

Acetona al 30% en agua destilada .....½ hora
Acetona al 50% en agua destilada .....½ hora
Acetona al 70% " " .....½ hora
Acetona al 70% más acetato de uranilo al 2% .. toda la noche. En este paso además de continuar la deshidratación, se realiza una tinción en bloque. Como después comentaremos, en esta técnica se realiza una triple tinción, primero con el ácido ósmico, luego en este paso de acetato de uranilo y en último lugar con acetato de plomo.
Acetona al 90% ..... ½ hora
Acetona al 100% ..... ½ hora
Acetona al 100% más sulfato de cobre ..... 1 hora

Acetona al 100% más sulfato de cobre ..... 1 hora

El sulfato de cobre tiene como misión el eliminar el agua que haya podido adquirir la acetona.

Oxido de propileno ..... 1 hora

Oxido de propileno ..... 1 hora

El óxido de propileno tiene la particularidad de que además de ser un gran deshidratante es capaz de disolver la araldita que empleamos en la inclusión, lo que permite que esta sea correcta.

3.- INCLUSION

Se ha hecho en Araldita de la casa Flucka, según la siguiente pauta:

3/4 de Oxido de Propileno y 1/4 de la 1ª mezcla de inclusión ..... 1 hora

2/4 de Oxido de Propileno y 2/4 de la 1ª mezcla de inclusión ..... 1 hora

1/4 de Oxido de Propileno y 3/4 de la 1ª mezcla de inclusión ..... 1 hora

1ª mezcla de inclusión ..... toda la noche

1ª mezcla de inclusión (en estufa a 37ºC)....
..... 1 hora

2ª mezcla de inclusión (en estufa a 60ºC)....
..... 1 hora

A continuación se hacían los bloques utilizando

cápsulas de galatina, que se rellenaban con la 2ª mezcla y en ellas se introducían las piezas. Se mantenían por dos días en estufa a 60ºC. En este paso hay que tener la precaución de evitar que se introduzcan burbujas de aire y de que el trozo de tejido quede orientado en el centro de la cápsula.

4.- PREPARACION DE CORTES ULTRAFINOS.

Los bloques así incluidos se cortaron en un ultramicrotomo LKB V, obtenidos a unos 700 Å, para luego ser observados en un microscopio electrónico Zeiss EM 109 y en un Philips 201; también se tomaron cortes semifinos de un grosor de 0.5 µ, que después de ser teñidos con azul de Toluidina, se empleaban como controles de la zona elegida.

5.- TINCION DE LOS CORTES.

a) Cortes semifinos.- Se teñían con azul de Toluidina al 1% en solución de Borax al 1%. Se procedía siempre en un baño caliente y posteriormente se realizaba la diferenciación con un baño de agua del grifo fría. A continuación se secaban sobre una platina caliente y se montaban en Caedax.

b) Cortes ultrafinos.- Se recogían del ultramicro-

tomo en una rejilla de cobre y se teñían por espacio de 20 minutos en el citrato de plomo, según el método de Reynols (1963). A continuación se lavaban en agua destilada hervida y enfriada y cuando se secaban eran ya útiles para ser observados en el microscopio electrónico.

Es muy importante realizar el lavado de las rejillas con mucha meticulosidad evitando en lo posible el contacto de la rejilla con el aire, pues con el CO_2 se producen precipitados de carbonato de plomo, que inutilizan la preparación.

- Preparación del buffer de cacodilato.-

Cacodilato de sodio ..... 2,14 gr.
Agua destilada ..... 100 cc.
Igualar esta solución a Ph. 7,3 añadiendo ácido clorhídrico 1N.

- Preparación de las mezclas de inclusión.-

a) Primera mezcla:

5 cc. del componente AM de Flucka
5 cc. del componente B de Flucka
0,1 cc. del componente D de Flucka.

b) Segunda mezcla:

5 cc. del componente AM de Flucka.
5 cc. del componente B de Flucka.
0,2 cc. del componente C de Flucka.
0,1 cc. del componente D de Flucka.

La primera mezcla debe de mantenerse en estufa a 37ºC y la segunda a 60ºC.

- Preparación del citrato de plomo, Reynols (1963).

Citrato de sodio ..... 1,76 gr.
Nitrato de plomo ..... 1,33 gr.
Agua destilada ..... 30 cc.
Agitar durante 30 minutos.
Añadir a continuación 7 cc. de sosa caústica 1 N.
Enrrasar seguidamente hasta 50 cc. mediante agua destilada.

IIIc.- Microscopía electrónica de barrido.

Los corazones obtenidos de los embriones sacrificados se fijaron rápidamente en glutaraldehido al 3% en buffer de cacodilato.

Después de unos minutos los corazones eran microdisecados bajo lupa con el fín de dejar expuestas las válvulas o los esbozos semilunares, así como las relaciones de las grandes arterias entre sí y respecto a los ventrículos.

Las preparaciones así obtenidas, se dejaron durante 1 a 2 horas en una nueva solución fijadora. A continuación se lavaron las preparaciones en buffer de cacodilato y se procesaron de la siguiente manera:

1.- Deshidratación.- Se hizo de forma progresiva mediante soluciones crecientes de acetona:

Acetona al 50% en agua destilada ..... 1 hora
Acetona al 70% en agua destilada ..... 1 hora
Acetona al 100% ..... 1 hora
Acetona al 100% ..... 1 hora

2.- Secado de las preparaciones mediante la técnice del punto crítico de Anderson (1951).

3.- Las piezas fueron pegadas a continuación en un soporte de aluminio. La maniobra se realizaba bajo lupa, con el fín de dejar las piezas adecuadamente orientadas para su posterior observación con el microscopio de barrido.

4.- Sombreado con oro en un evaporizador JEOL.

5.- Las piezas fueron observadas con un microscopio de barrido Philips SEM 501, operado a 7,5 ó a 15 Kv.

IIId.- Técnicas histoquímicas. Técnica de la fosfatasa alcalina.

Hemos hecho localización de fosfatasas alcalinas en el esbozo de las válvulas semilunares según la técnica de Milaire (1967) que permite emplear cortes seriados, y está especilamente modificada para su empleo en embriones de pollo. Hemos realizado esta técnica en embriones comprendidos entre los estadios 19 al 32 de Hamburger y Hamilton (1951), según el siguiente proceder:

1.- Fijación.- Los corazones fueron fijados en alcohol de 96º durante 2 horas en nevera.

2.- Deshidratación.- Se realizó mediante dos pases de alcohol absoluto de $1\frac{1}{2}$ hora cada uno. A continuación se hicieron dos pases de xilol de $1\frac{1}{2}$ hora cada uno.

3.- Inclusión en parafina.- Se realizó según la forma convencional, ya descrita, pero tratandola de hacer lo más rápida posible (4 horas en total).

4.- Sección de los corazones.- Se realizaron cortes frontales entre 5 y 7 µm.

5.- Las preparaciones se desparafinaron a continuación en xilol y se hidrataron en soluciones decrecientes de alcohol, tras lo cual se realizó la incubación de los cortes sobre el porta-objetos.

6.- Incubación de los cortes durante 2 horas a 37ºC

en la siguiente mezcla:

Veronal sódico..... 5 cc.
Nitrato cálcico ..... 5 cc.
Glicerofosfato sódico al 2% ... 5 cc.
Agua destilada ..... 8 cc.

Se pasan las preparaciones a continuación por una solución de Nitrato cálcico al 0,5% rápidamente, y a continuación por otra de Nitrato de cobalto al 2% durante 5 minutos.

7.- Lavado abundante en agua destilada.

8.- Se sumergen a continuación los portaobjetos en una solución de Sulfuro amónico al 20% durante 30 segundos y se lavan seguidamente en agua corriente.

9.- Se deshidratan las preparaciones y se procede a montarlas en Caedax, con lo cual pueden observarse en el microscopio óptico.

IIIe.- Técnica microquirúrgica.

Se han utilizado un total de 450 huevos fecundados con embriones normales, incubados a 38ºC, para la realización de esta técnica.

12 horas antes de realizar la intervención los huevos son colocados horizontalmente dentro de la incubadora para que el embrión tienda a ocupar la parte superior del huevo. Cuando se han alcanzado los 3,5 días de incubación se sacan los huevos de la incubadora, y tras limpiar la cáscara de la parte superior del huevo con un algodón humedecido en alcohol, se procede a abrirla cuidadosamente, dejando el embrión a la vista.

Una vez colocados bajo la lupa de disección se procede a abrir el saco amniótico con unas pinzas de relojero esterilizadas previamente. El abrir el saco amniótico permite el abordaje del esbozo cardiaco. A continuación se introduce un pequeño fragmento de hilo de tungsteno de 20µm de diámetro, por detrás de la región del ángulo ventrículo-conal, de tal forma que la región del cono permanece suspendida en la zona media del hilo, cuyos extremos son visibles a los lados del cono.

Los huevos son cerrados con cinta adhesiva y vueltos a incubar en las mismas condiciones a las previas a la

intervención, hasta que alcanzan 7,10, 15 y 17 días de incubación, en cuyo momento los embriones son sacrificados y los corazones se procesan para observarlos con microscopía óptica y electrónica de barrido.

Tanto la sala de cultivos donde se realizó la intervención como todo el material quirúrgico, incluido el fragmento de tungsteno, fueron esterilizados previamente mediante autoclave o exposición a luz ultravioleta.

50 embriones se emplearon como testigos para la realización de esta técnica, y para ello se hizo la misma instrumentación quirúrgica, pero no se introdujo el fragmento de tungsteno. El desarrollo de estos embriones no mostraba diferencia significativa con los embriones no intervenidos.

IIIf.- Técnica de cultivo.

Con este método hemos pretendido observar el comportamiento de un segmento del tronco-cono, en el cual existe el esbozo de las válvulas semilunares, en ausencia de circulación sanguinea.

Hemos realizado cultivos en corioalantoides, incubando embriones receptores de $8\frac{1}{2}$ días y embriones dadores de 3 días. Cuando los embriones dadores han alcanzado esta edad, son sacrificados y del segmento cardiaco se extirpa un segmento de tronco-cono que contenga la zona donde van a desarrollarse las válvulas semilunares. Este segmento se coloca sobre la membrana corioalantoidea de embriones de $8\frac{1}{2}$ días (receptores), los cuales vuelven a incubarse durante 48 horas, pasadas las cuales se abren los huevos y se trata de localizar el segmento implantado sobre la corioalantoides.

El segmento extirpado se fija en glutaraldehido y en este caso, se ha procesado para la realización de cortes semifinos .

IV.- RESULTADOS

I.- Desarrollo de las válvulas semilunares normales.

El desarrollo de las válvulas semilunares, desde el punto de vista embriológico y estructural, puede ser dividido en tres grandes periodos (Hurle, 1979). En el primer periodo tiene lugar la aparición de los esbozos de los velos valvulares, el segundo periodo se caracteriza por la formación de los senos de Valsalva y finalmente en el tercer periodo se van diferenciando paulatinamente los diferentes tejidos constituyentes de las valvas. Debido a que no hemos encontrado diferencias significativas entre el desarrollo de las válvulas aórtica y pulmonar, en la descripción que sigue nos referiremos indistintamente a la válvula aórtica y a la pulmonar.

Los esbozos de los velos valvulares se forman durante el día 5,5 a 6 del desarrollo (estadio 28-29) en la parte más baja de la región del truncus arteriosus. En este estadio el tronco aparece parcialmente dividido en un sector aórtico situado a la derecha y un sector pulmonar situado a la izquierda. Entre ambos sectores se disponen las crestas troncales que son una anterior y otra posterior. Los esbozos de los velos valvulares de cada una de las válvulas aparecen como tres pequeños mamelones de forma piramidal, situados dos de ellos en el plano medial, en forma de excrecen-

cias de los márgenes laterales de las crestas troncales (Fig. 1). El otro esbozo es lateral y emerge de la pared libre del tronco (Fig. 1). Existen algunas diferencias poco notables entre el desarrollo de los velos laterales y los mediales; así, los esbozos laterales se disponen inicialmente algo más bajos que los mediales.

Desde el punto de vista estructural, los esbozos de los velos constan en este estadio de una envoltura endotelial y de un núcleo mesenquimatoso. El estudio con SEM muestra que la morfología de las células endoteliales presenta diferencias entre la cara arterial y ventricular de los esbozos. La cara arterial, en estos estadios, es aplanada y las células son muy irregulares de forma y no muestran orientación preferencial. Entre las células aparecen amplias hendiduras a través de las cuales se puede observar fibrillas del material extracelular subyacente (Fig. 2). En su superficie estas células endoteliales son muy ricas en microvellosidades y prominencias citoplasmáticas de aspecto globular ("blebs"). En la cara ventricular las células son planas y alargadas y en algunas zonas, especialmente en los márgenes del esbozo, tienden a orientarse siguiendo la dirección del flujo sanguineo.

Los cortes histológicos y la microscopía electró-

nica de transmisión confirman las diferencias observadas en el endotelio por medio del SEM (Fig. 3). En la cara ventricular las células son alargadas y se orientan siguiendo el eje mayor del esbozo (Fig. 4). El núcleo al igual que el citoplasma es alargado y apenas hace prominencia en los cortes. El citoplasma es electrodenso y todas las organelas tienden a orientarse siguiendo el eje mayor de las células. Poseen algunas cisternas de retículo endoplásmico rugoso y aparato de Golgi y vesículas de secreción bien desarrollados. Las mitocondias no son muy abundantes. De manera caracteristica hay además que señalar la presencia de abundantes microtúbulos y microfilamentos que se orientan de manera constante siguiendo el eje mayor de la célula. La superficie basal de estas células en la mayoría de los casos está desprovista de membrana basal, pero no es raro observar segmentos con una delicada membrana basal en desarrollo. En cualquier caso es característico de esta zona ventricular que las células endoteliales queden nítidamente separadas de las células mesenquimatosas subyacentes, aunque pueden establecer algunos contactos con ellas. Finalmente las uniones intercelulares tienen lugar mediante procesos de interdigitación.

Las caracteristicas ultraestructurales del endotelio de la cara arterial son notablemente diferentes a

la cara ventricular. Se pueden distinguir dos tipos de células constituyentes de este endotelio; unas son alargadas con un amplio núcleo central y finas prolongaciones citoplasmáticas, las otras son redondeadas y hacen en muchos casos prominencia hacia la luz del vaso (Fig. 3). Las células alargadas son pobres en citoplasma, se unen en sus extremos por interdigitaciones, y de manera característica poseen gran cantidad de microfilamentos dispuestos siguiendo el eje mayor de la célula (Fig. 5). Con mucha frecuencia en los márgenes de estas células se labran hendiduras intercelulares (Fig. 6). Las células redondeadas son más numerosas, poseen el núcleo central, el citoplasma es muy rico en organoides que se disponen en la mayor parte de los casos en uno de los lados del núcleo (Fig. 7). Son organoides especialmente prominentes en estas células, el aparato de Golgi y un centriolo de donde sale un cilio, que de manera constante se dirige hacia la superficie basal, poniendose en muchos casos en contacto con el material extracelular subyacente. Lo mismo que las células alargadas, estas células son muy ricas en microfilamentos y microtúbulos. Los microtúbulos convergen hacia el centriolo y los microfilamentos forman un amplio retículo en la zona basal de las células.

Un hecho llamativo del endotelio de la cara arterial es la frecuencia con que se observan células en

mitosis (Fig. 8). En estas como puede verse en la figura 8, el eje de división es perpendicular a la superficie valvular. Otro aspecto importante a resaltar en el endotelio de la cara arterial es que no existe membrana basal y las células endoteliales con gran frecuencia establecen contactos con el mesénquima subyacente. Estos contactos llegan a adquirir en algunos casos la forma de interdigitaciones celulares.

El tejido mesenquimatoso valvular tiene características diferentes en las diferentes zonas de los velos valvulares. Por debajo del endotelio de la zona ventricular y especialmente en el vértice del esbozo, el tejido es muy denso y las células se acumulan formando una densa franja de cuatro a seis células de espesor (Fig. 3). En el resto del esbozo el tejido es muy laxo y las células tienen un aspecto estrellado sin ningún tipo aparente de orientación. Con frecuencia se observan células en división o en degeneración celular, que en ambos casos están dispuestas de manera dispersa.

Desde el punto de vista ultraestructural, las células mesenquimatosas son muy irregulares y muestran amplias prolongaciones citoplasmáticas (Fig. 9). El núcleo que es de cromatina laxa se dispone en la zona central de la célula. El citoplasma no es muy rico en organoides. El aparato de Golgi está bien desarro-

llado. El retículo endoplásmico es granular y forma largas cisternas dispuestas con frecuencia en las zonas periféricas del citoplasma. Las mitocondrias son muy alargadas. Los microtúbulos y microfilamentos son muy abundantes y suelen tener un trayecto longitudinal al eje mayor de las prolongaciones citoplasmáticas. En ocasiones las células poseen un prominente centriolo. Estas características estructurales son comunes para todas las células, y la única diferencia que presenta el mesénquima dispuesto por debajo del endotelio ventricular es la forma de ordenarse las células.

El espacio extracelular aparece básicamente vacio de elementos electro opacos, sólamente se observan algunas fibrillas sin estriación y pequeños acúmulos de material amorfo similar al de las membranas basales.

El análisis de la actividad fosfatasa alcalina en este estadio, muestra que el endotelio reacciona más intensamente que el mesénquima, pero no existe ninguna zona cuya actividad difiera notablemente del patrón general.

El periodo de excavación se extiende desde el día $6\frac{1}{2}$ al día $8\frac{1}{2}$ ó 9. Los velos valvulares en estos estadios van mostrando una zona de hundimiento en su cara arterial (Fig. 10) que al irse acentuando determina

la formación de un prominente borde libre y la aparición de las comisuras. Durante este periodo las células endoteliales de la cara ventricular van tomando progresivamente el aspecto de células alargadas que se orientan siguiendo el eje del flujo sanguineo. El borde libre de los velos aparece como una zona de transición hacia el seno, y las células se caracterizan por su irregularidad, fundamentalmente, se alternan células de contorno pequeño con células de gran superficie, y células muy ricas en microvellosidades con células lisas. En el seno de Valsalva en desarrollo, la morfología celular es completamente diferente (Fig. 11). En general las células son más prominentes , de aspecto abollonado, con numerosas prolongaciones citoplasmáticas en forma de mocrovellosidades o en forma globular ("blebs"). Con frecuencia se pueden detectar la presencia de fragmentos celulares o incluso células enteras en proceso de desprendimiento hacia el seno. Por lo general estas células o fragmentos en desprendimiento suelen mostrar orificios en su superficie típicos de las células en degeneración.

La organización estructural de los velos valvulares en este estadio es similar al de estadios anteriores. Así pues, los velos constan de una envoltura endotelial y de un núcleo mesenquimatoso (Fig. 12). El endotelio a nivel de la cara ventricular presenta carac-

terísticas similares al de estadios precedentes. Son células alargadas con el eje mayor dispuesto en el sentido del flujo sanguineo, y se unen por sus extremos mediante interdigitaciones (Fig. 13). El núcleo ocupa la zona central y es también alargado. El citoplasma posee un aparato de Golgi prominente. El retículo endoplásmico es granular y está póbremente desarrollado. Existen muchas vesículas, algunas de núcleo claro dispuestas en su mayoría en la vecindad del Golgi, y otras de núcleo denso que no tienen ninguna disposición preferente. Los microtúbulos y los microfilamentos son abundantes y de manera constante se disponen siguiendo el eje longitudinal de las células (Fig. 14). Por debajo del endotelio aparece en ocasiones una fina membrana basal, pero existen muchas zonas desprovistas de basal. En ocasiones se pueden observar zonas de contacto entre el endotelio y el mesénquima (Fig. 13). Estas zonas de contacto son puntuales y no suelen establecer mecanismos de unión intercelular.

Contrariamente al endotelio de la cara ventricular, en la cara arterial surgen modificaciones muy significativas con respecto a la morfología del estadio anterior. Lo más característico de este estadio es que el endotelio se engruesa en la zona de hundimiento y adquiere una organización poliestratificada

(Figs. 12, 15 y 16). En la zona engrosada las células se unen entre sí por complejas interdigitaciones (Fig. 17), y con frecuencia el endotelio se entremezcla con el mesénquima vecino de tal manera que a veces es dificil establecer el límite entre endotelio y mesénquima. En ocasiones hemos podido detectar la presencia de uniones tipo Gap entre las células endoteliales (Fig. 18). Desde el punto de vista ultraestructural la morfología de las células se caracteriza por poseer un núcleo redondeado central y un citoplasma de forma irregular que por lo general es redondeado en la superficie apical y presenta prolongaciones hacia la superficie basal (Fig. 19). En el citoplasma son especialmente abundantes los ribosomas libres entre los que se intercala alguna cisterna de retículo endoplásmico granular y mitocondrias. En algunas zonas del citoplasma se producen acúmulos de microfilamentos, en otras zonas los elementos del citoesqueleto se disponen de manera dispersa por el citoplasma (Fig. 21) formando una fina malla que se entremezcla con los microtúbulos. Cuando se producen acúmulos de microfilamentos estos tienden a disponerse en la zona basal del citoplasma (Fig. 19) o adoptan en otras ocasiones una disposición perinuclear (Fig. 20). El engrosamiento endotelial no posee basal y es un hecho característico la presencia de amplios espacios intercelulares que poseen acúmulos de material extracelular, consistente en material amorfo, y especialmente en es-

tadios avanzados de este periodo, fibras colágenas (Fig. 21). Algunos hechos importantes a destacar es que en la zona engrosada de hundimiento son frecuentes las imágenes de mitosis, de degeneración celular y de células en desprendimiento hacia el seno. Las mitosis no tienen una disposición constante, en ocasiones aparecen en la superficie apical del endotelio (Fig. 22), en otras ocasiones en el espesor del engrosamiento endotelial (Fig. 23). Las imágenes de degeneración corresponden tanto a células en vías de muerte celular como a células endoteliales que poseen en su citoplasma amplios fagosomas conteniendo los restos de células degeneradas (Fig. 24). Las células en desprendimiento también son muy variables en sus características, en ocasiones se trata de células claramente necróticas (Fig. 25), mientras que en otras ocasiones son células claramente viables, las cuales pueden presentar tal como muestra la figura 26 grandes acúmulos de colágeno incluidos dentro de invaginaciones del citoplasma.

El mesénquima en estos estadios tiene una disposición similar al de estadios de preexcavación, pero la irregularidad en la densidad celular del tejido se exagera. Por debajo del endotelio de la cara ventricular se dispone una gruesa franja de células que se extienden hasta el borde libre del velo valvular. En la

zona del borde libre la franja celular forma un acúmulo especialmente marcado en el que son frecuentes las imágenes de células en degeneración y en mitosis (Fig. 27). En el resto del velo valvular el mesénquima es muy laxo, especialmente por debajo del endotelio de la cara arterial. Desde el punto de vista ultraestructural las células mesenquimatosas son muy alargadas (Fig. 28) y poseen un núcleo redondo y central. El citoplasma es muy rico en microfilamentos y microtúbulos que se orientan siguiendo el eje mayor de las prolongaciones citoplasmáticas (Fig. 29). El Golgi está bién desarrollado. El retículo endoplásmico es granular, y la cantidad de cisternas se incrementa en los estadios más avanzados de este periodo. Son frecuentes también en el citoplasma además de mitocondrias, vesículas con un contenido electro denso, y en ocasiones con material flocular.

El análisis de la actividad fosfatasa alcalina muestra similares resultados a los observados en el periodo de preexcavación (Fig. 30). El endotelio es rico en actividad pero no hay diferencias regionales significativas. Lo mismo ocurre en el mesénquima donde la actividad es notablemente más baja o nula.

A partir del día 9 de desarrollo las válvulas adquieren una morfología similar a la adulta (Fig. 31).

El seno de Valsalva al igual que las comisuras están bien desarrollados. La microscopía de barrido muestra que en estos estadios existe una sectorización muy precisa en las características del endotelio. Así en la cara ventricular se puede distinguir una zona central que corresponde al nódulo de Arancio o de Morgagni, que por tanto es la zona que presumiblemente hace contacto durante el cierre valvular, que es claramente distinta del resto de esta cara ventricular. En la zona del nódulo las células son de contorno poligonal, muy pobres en microvellosidades y presentan prominentes pliegues marginales (Fig. 32). Con frecuencia en esta región se forman excrecencias del endotelio de aspecto filiforme o en forma de maza (Fig. 33). Estas excrecencias son más frecuentes en los estadios más avanzados y en los velos valvulares aórticos. Diversas imágenes observadas sugieren que el proceso de formación tiene lugar por una proliferación del endotelio; inicialmente tienen una amplia base de implantación, posteriormente crecen haciendose el pedículo más fino y posiblemente en posteriores estadios se desprenden.

El resto de la cara ventricular de los velos valvulares está tapizada por células fusiformes extraordinariamente ricas en microvellosidades. Las células están claramente dispuestas siguiendo la dirección del

flujo sanguineo (Fig. 34). Esta orientación es especialmente manifiesta en la zona de los márgenes laterales de los velos.

A nivel de los senos de Valsalva las células son de forma irregular pero en general están de manera constante haciendo prominencia hacia la luz (Fig. 35). Con frecuencia muestran prolongaciones citoplasmáticas que forman puentes sobre las células vecinas para contactar con células algo más alejadas (Fig. 35). La superficie celular es muy rica en microvellosidades y en prolongaciones citoplasmáticas globulosas ("blebs"). Esta morfología de las células del seno contrasta con la disposición del endotelio de las arterias por encima del nivel del seno, donde el endotelio adquiere una silueta fúsiforme y se orientan finamente siguiendo la dirección del flujo (Fig. 36).

En la zona de las comisuras valvulares (Fig. 37) las células son redondeadas y hacen gran prominencia hacia la luz vascular, observandose con frecuencia imágenes de desprendimiento celular. Se observan además en ocasiones amplias hendiduras intercelulares a través de las cuales se detecta la disposición del material extracelular subyacente.

El estudio ultraestructural de las válvulas en

estos estadios revela que los cambios estructurales con respecto a los estadios anteriores no solo afectan al endotelio sino también el núcleo mesenquimatoso (Fig. 38). El endotelio de la cara ventricular no muestra diferencias con respecto al periodo anterior, incluso la membrana basal que era incompleta en estadios anteriores, sigue manteniendo las mismas características. Unicamente hay que señalar que los cortes al igual que el microscopio de barrido, demuestran la presencia de excrecencias endoteliales dispuestas en la zona de los nódulos de Arancio o de Morgagni. Estas excrecencias consisten en acúmulos de células endoteliales unidas por interdigitaciones (Fig. 39). Poseeen un núcleo central de forma muy irregular y un citoplasma bastante denso a los electrones debido a la riqueza en ribosomas libres.

En la cara arterial se pierde el engrosamiento endotelial tomando las características de una lámina de una sola capa de células. Sin embargo en los primeros estadios de este periodo aún es posible observar en ocasiones zonas donde el endotelio posee dos o incluso tres capas de células. La morfología predominante de las células es redondeada haciendo prominencia hacia la luz. Las uniones se realizan generalmente por medio de interdigitaciones. Por debajo del endotelio no existe membrana basal y las células al igual que en estadios anteriores pueden contactar profusa-

mente con el mesenquima subyacente. La característica predominante de estas células es que a medida que avanzan los estadios de este periodo, las células adquieren una mayor riqueza en retículo endoplásmico granular, cuyas cisternas en ocasiones se encuentran dilatadas con un contenido amorfo de media densidad electrónica. Los microfilamentos son también abundantes y tienden a adoptar una disposición siguiendo el eje mayor de la célula, pero no es raro que se concentren en la zona basal y sobre todo a nivel de las zonas de unión con las células vecinas. La superficie celular presenta abundantes prolongaciones citoplasmáticas hacia la luz (Fig. 40), estas prolongaciones no suelen presentar organoides, sino que constan de una fina matriz con ribosomas y vesículas lipídicas. En la zona de implantación de los procesos citoplasmáticos suelen presentarse un acúmulo de microfilamentos que le dan una alta densidad electrónica. Un hecho característico de las células endoteliales de los senos de Valsalva, situadas en la proximidad de la pared arterial, es la presencia de un prominente centriolo, de donde sale un cilio que se dirige hacia la superficie basal (Fig. 41). Con frecuencia el cilio no llega a hacer relieve por debajo de la célula, y queda metido en una invaginación del citoplasma a la que parecen abrirse pequeñas vesículas citoplasmáticas.

Finalmente a nivel de las comisuras valvulares

las células endoteliales son especialmente prominentes y con frecuencia se observan células en desprendimiento que pueden presentar, tal como muestra la figura 42, invaginaciones del citoplasma completamente repletas de material extracelular, especialmente fibras colágenas.

El núcleo mesenquimatoso de las válvulas sufre en este periodo grandes modificaciones ya que se va transformando en un tejido conectivo fibroso. Desde el punto de vista de la estructura general, lo que se observa es una progresiva concentración de células por debajo de la cara arterial del endotelio, lo que constituye el esbozo de la capa fibrosa de los velos valvulares (Fig. 38). Por otro lado en la base de implantación de los velos valvulares se observan células musculares cardiacas que progresivamente van invadiendo el tejido valvular en la zona que corresponde a la capa esponjosa.

El análisis fino de las células mesenquimatosas permite observar que se está produciendo su diferenciación en fibroblastos (Fig. 43). Las células son irregulares y poseen un núcleo central. En el citoplasma se va incrementando la cantidad de retículo endoplásmico granular hasta constituir la característica más llamativa de estas células. Las cisternas del

retículo tienden a disponerse en la zona periférica de la célula, y con frecuencia aparecen sacos de retículo en contacto con la membrana celular (Fig. 44). Estas zonas de contacto con la membrana suelen estar desprovistas de ribosomas. El aparato de Golgi es también prominente y se situa en la vecindad del núcleo. Con frecuencia se observan invaginaciones del citoplasma que contienen fibras colágenas en su interior (Fig. 45).

Algunas zonas del tejido valvular muestran características peculiares. Así entre los dias 13 y 17 se observan abundantes células por debajo del endotelio ventricular que poseen un núcleo con gran cantidad de heterocromatina y el citoplasma repleto de vacuolas (Fig. 46). Estas células con gran frecuencia muestran claros signos de degeneración . Por otro lado en la zona de implantación de los velos valvulares, y extendiendose en lo que va a ser la capa esponjosa, aparecen cadenas de miocitos en diferenciación que con frecuencia se entremezclan con fibroblastos en desarrollo (Fig. 47). En los estadios más avanzados los miocitos tienen características de células maduras con abundantes miofibrillas claramente agrupadas en sarcómeras bien orientadas (Fig. 48).

En cuanto al espacio extracelular lo más llama-

tivo es que progresivamente va enriqueciendose en fibras colágenas. Algunas de ellas no presentan estriación periódica. Estas fibras se acumulan en gruesos haces que aún no muestran una ordenación preferente. La cantidad de colágeno es especialmente abundante en la condensación celular que formará la capa fibrosa.

II.- Desarrollo del esbozo valvular en cultivos de corioalantoides.

Después de 48 horas de realizar la implantación del segmento valvular del tronco-cono en la membrana corioalantoides de embriones receptores de $8\frac{1}{2}$ dias de desarrollo, se pudieron identificar los fragmentos en un 40% de los casos.

Desde el punto de vista morfológico los esbozos cultivados tienen el aspecto de pequeñas vesículas contráctiles de 3 a 4 mm. de diámetro. Los estudios histológicos revelaron una pérdida total de la organización con respecto a la morfología normal. En los cortes los esbozos cultivados muestran una región de dominancia muscular y otra región de dominancia mesenquimatosa (Fig. 49). La región muscular toma el aspecto de una masa de tejido muscular cardiaco completamente canalizado por luces vasculares revestidas de endotelio y con hematies circulantes (Fig. 50). Esta morfología recuerda en cierto modo la pared cardiaca normal en fase de trabeculación. La zona mesenquimatosa aunque aparece constituida fundamentalmente por mesénquima, pueden en ella observarse con frecuencia segmentos ocupados por fibras musculares que se disponen fundamentalmente en su sector periférico. En este segmento apenas se reconocen luces vasculares y predomina como ya hemos comentado un tejido mesen-

quimatoso muy celular. Tal como muestra la figura 51 es muy frecuente que sobre esta región asiente un area de necrosis similar a la que ocurre normalmente en algunos segmentos del esbozo cardiaco. En la zona de necrosis se pueden identificar células muertas aisladas de núcleo picnótico y también fagocitos con un número variable de fagosomas. Hay sin embargo que resaltar que tal como ocurre en las areas de necrosis fisiológica, entre las células muertas aparecen otras claramente viables que permiten descartar la existencia de un foco de isquemia. Nunca hemos encontrado en estos esbozos estructuras que recordasen a esbozos valvulares excavados o sin excavar.

III.- Desarrollo de las válvulas semilunares en corazones con alteración experimental del flujo sanguineo.

IIIa.- Patrón general de alteraciones cardiacas.

Mediante la intervención quirúrgica del corazón en el día 3,5 de incubación, diseñada para alterar el flujo sanguineo antes del desarrollo de la tabicación cardiaca, se obtenía una supervivencia que oscilaba entre el 40-50% de embriones vivos en el día 10 del desarrollo, hasta tan solo el 10-20% de embriones vivos durante los dias 15 a 17. De los embriones supervivientes un 40 a 50% presentaban alteraciones cardiacas que afectaban de modo principal a la tabicación de los ventrículos y a la conexión ventrículo-arterial. En función de la intensidad de estas alteraciones cardiacas hemos agrupado los corazones malformados en cuatro grados de afectación. La relación numérica de cada grado de alteración en cada estadio se expresa en las tablas 1 a 4.

GRADO I.- Hemos incluido dentro de este grupo a los corazones en los cuales no aparecía ni comunicación interventricular ni alteraciones groseras de la conexión ventrículo-arterial, pero que sin embargo se podía detectar que la aorta se disponía en situación anormalmente desplazada hacia la derecha, de tal manera que la cámara de salida

-- TABLA 1.- Alteraciones observadas en las válvulas aórticas y pulmonares en los corazones de los embriones controles y en los diferentes grados de alteración de los embriones experimentales durante el día 7 de incubación.

	(Nº)	Alt. val.: Aórtica	Pulmonar
Controles	10	0	0
Experimentales	19		
Normales	8	0	0
Grado I	3	0	0
" II	3	0	0
" III	3	0	1
" IV	2	0	0

Normales.- Corazones sin alteración de las conexiones ventriculares.
Grado I.- Aorta lateralizada hacia la derecha.
" II.- Comunicación interventricular (CIV).
" III.- CIV y doble salida del ventrículo derecho.
" IV.- CIV, doble salida del ventriculo derecho y doble entrada en ventrículo izquierdo.

--TABLA 2a.- Alteraciones observadas en las válvulas aórticas y pulmonares en los corazones de los embriones controles y en los diferentes grados de alteración de los embriones experimentales durante el día 10 de incubación.

	(Nº)	Alt.val.: Aórtica	Pulmonar
Controles	10	0	1
Experimentales	48		
Normales	22	1	3
Grado I	6	2	2
" II	4	2	1
" III	6	2	3
" IV	10	8	5

Normales.- Corazones sin alteración de la conexión ventricular.
Grado I.- Aorta lateralizada hacia la derecha.
" II.- Comunicación interventricular (CIV).
" III.- CIV y doble salida del ventrículo derecho.
" IV.- CIV, doble salida del ventrículo derecho y doble entrada en ventrículo izquierdo.

--TABLA 2b.- Relación numérica de los diferentes grados de alteración de las válvulas aórticas y pulmonares presentes a los 10 dias de incubación en los corazones malformados experimentalmente.

	Grado de alt.: Aórtica				Pulmonar			
	A	B	C	O	A	B	C	O
Grado de alt. cardiaca.								
I	-	-	2	4	-	-	2	4
II	-	2	-	2	-	1	-	3
III	-	2	-	4	-	-	3	3
IV	2	5	1	2	-	1	4	5

A.- Al menos un velo totalmente mamelonado.
B.- Al menos un velo con grandes mamelones, pero conservando la forma en nido de golondrina.
C.- Al menos un velo o una comisura con pequeñas alteraciones.
O.- Todos los velos y comisuras normales.

--TABLA 3a.- Alteraciones observadas en las válvulas aórticas y pulmonares en los corazones de los embriones controles y en los diferentes grados de alteración de los embriones experimentales durante el día 15 de incubación.

	(Nº)	Alt. val.: Aortica	Pulmonar
Controles	10	0	2
Experimentales	28		
Normales	12	0	1
Grado I	4	3	1
" II	2	2	1
" III	6	6	3
" IV	4	4	3

Normales.- Corazones sin alteración de las conexiones ventriculares.
Grado I.- Aorta lateralizada hacia la derecha.
" II.- Comunicación interventricular (CIV).
" III.- CIV y doble salida del ventrículo derecho.
" IV.- CIV, doble salida del ventrículo derecho y doble entrada al ventrículo izquierdo.

--TABLA 3b.- Relación numérica de los diferentes grados de alteración de las válvulas aórticas y pulmonares presentes a los 15 dias de incubación en los corazones malformados experimentalmente.

	Grado de alt.: Aórtica				Pulmonar			
	A	B	C	0	A	B	C	0
Grado de alt. cardiaca.								
I	-	3	-	1	-	-	1	3
II	-	-	2	-	-	-	1	1
III	4	2	-	-	-	3	-	3
IV	2	2	-	-	-	2	1	1

A.- Al menos un velo totalmente mamelonado.
B.- Al menos un velo con grandes mamelones, pero conservando la forma en nido de golondrina.
C.- Al menos un velo o una comisura con pequeñas alteraciones.
0.- Todos los velos o comisuras normales.

--TABLA 4a.- Alteraciones observadas en las válvulas aórticas y pulmonares en los corazones de los embriones controles y en los diferentes grados de alteración de los embriones experimentales a los 17 dias de incubación.

	(Nº)	Alt. val.: Aórtica	Pulmonar
Controles	10	0	0
Experimentales	11		
Normales	5	0	0
Grado I	0	0	0
" II	1	1	0
" III	5	5	2
" IV	0	0	0

Normales.- Corazones sin alteración de las conexiones ventriculares.
Grado I.- Aorta lateralizada hacia la derecha.
" II.- Comunicación interventricular (CIV).
" III.- CIV y doble salida del ventrículo derecho.
" IV.- CIV, doble salida del ventrículo derecho y doble entrada en ventrículo izquierdo.

--TABLA 4b.- Relación numérica de los diferentes grados de alteración de las válvulas aórticas y pulmonares presentes a los 17 dias de incubación en los corazones malformados experimentalmente.

	Grado de alt.: Aórtica				Pulmonar			
	A	B	C	O	A	B	C	O
Grado de alt. cardiaca.								
I	-	-	-	-	-	-	-	-
II	-	-	1	-	-	-	-	1
III	-	5	-	-	-	1	1	3
IV	-	-	-	-	-	-	-	-

A.- Al menos un velo totalmente mamelonado.
B.- Al menos un velo con grandes mamelones, pero conservando la forma en nido de golondrina.
C.- Al menos un velo o una comisura con pequeñas alteraciones.
O.- Todos los velos y comisuras normales.

aórtica formaba una significativa angulación con el eje mayor del ventrículo izquierdo (Fig. 52). Este hecho se acompañaba de un alargamiento de la zona de unión aórto-mitral. Con frecuencia variable esta anomalía se acompañaba de alteraciones en el desarrollo de las aurículas, principalmente de la izquierda.

GRADO II.- Dentro de este grupo hemos incluido los corazones que presentaban una comunicación interventricular aislada, es decir sin alteraciones de la conexión ventrículo-arterial, aunque podía acompañarse de un alargamiento de la cámara de salida aórtica como en el estadio anterior (Fig. 53). La disposición de la comunicación interventricular en la mayor parte de los casos es de localización subaórtica, aunque en algunos embriones se disponía entre la aorta y la pulmonar.

GRADO III.- Dentro de este grupo hemos incluido los corazones que presentaban una comunicación interventricular que se acompañaba de doble salida del ventrículo derecho (Fig. 54). La aorta en este caso se dispone de manera variable, oscilando desde una posición posterior a la arteria pulmonar acabalgando parcialmente sobre el orificio interventricular, hasta una posición lateral derecha con respecto a la arteria pulmonar.

GRADO IV.- Dentro de este grupo incluimos los corazones que presentaban comunicación interventricular, doble salida del ventrículo derecho, en el cual la aorta se situaba a la derecha e incluso anterior con respecto a la pulmonar, y una doble entrada en el ventrículo izquierdo (Fig. 55). La doble entrada en el ventrículo izquierdo presentaba oscilaciones desde un acabalgamiento del orificio auriculo-ventricular derecho sobre la comunicación interventricular, hasta una conexión aurículo-ventricular única en la que se disponía una válvula enormemente alterada.

Hay que resaltar que todas estas alteraciones se acompañaban en muchos casos de otras malformaciones que no hemos considerado fundamentales para explicar alteraciones hemodinámicas. Así con cierta frecuencia se formaban hernias pericárdicas de pequeñas masas de miocardio del vértice cardiaco. En la mayor parte de los casos estas masas musculares herniadas no poseían luz ventricular. Por otro lado, con gran frecuencia en los grados III y IV , las malformaciones descritas se acompañaban de alteraciones en el desarrollo de los vasos coronarios. Estas malformaciones afectaban tanto al origen de las coronarias como al patrón vascular del miocardio. En cuanto al origen de las coronarias con frecuencia tenían lugar sobre un único seno de Valsalva, o mostraban dilataciones y diverticulos en los troncos de origen.

En cuanto a la distribución vascular del miocardio, de manera constante aparecían grandes lagunas vasculares subepicárdicas e intramiocárdicas. Las lagunas vasculares intramiocárdicas aparecían especialmente prominentes en el tabique interventricular, y comunicaban con las cavidades ventriculares, especialmente con la izquierda. En algunos casos, y por el interés que tienen con respecto al objetivo de la presente tesis doctoral comentaremos detenidamente, hemos podido observar la presencia de formaciones valvulares proyectadas hacia la luz de las lagunas vasculares.

La arquitectura del miocardio ventricular también mostró alteraciones, dentro de las cuales cabe resaltar la formación de finas cuerdas celulares que invadían la luz ventricular y que posiblemente representen trabéculas musculares atróficas.

Finalmente en algunos casos se apreciaron alteraciones de los arcos arteriales e incluso en un embrión hemos observado la formación de un pequeño diafragma supravalvular en la arteria pulmonar. Sin embargo todas estas alteraciones tienen lugar principalmente acompañando a las alteraciones de los grados III y IV, en los que la gravedad de los trastornos hemodinámicos presentes, permite despreciar la posible contribución aportada por estas alteraciones al trastorno hemodinámico total.

IIIb.- Alteraciones de las válvulas semilunares.

A) Embriones controles y embriones operados sin malformación cardiaca.-

El desarrollo de las válvulas semilunares en los embriones testigos y en los embriones operados normales, es decir que no presentaban alteraciones en las conexiones ventriculares, el desarrollo de las válvulas se ajustaba en general a los patrones que hemos descrito en el apartado de desarrollo normal. Durante el día 7,5 las válvulas presentaban claramente una etapa avanzada de excavación, el día 10 el corazón había finalizado el proceso de tabicación , y los velos valvulares mostraban una etapa inicial en el desarrollo de la lámina fibrosa y fases iniciales de desarrollo de miocardio en la capa esponjosa , estos procesos eran mucho más avanzados en el día 15 y 17. Hay que señalar sin embargo que en aproximadamente el 5-10% de los corazones estudiados hemos observado la presencia de un pequeño mamelón mesenquimatoso dispuesto a nivel de la comisura que forman el vélo anterior y el derecho de la válvula pulmonar. El hecho de que en ocasiones este mamelón presente una pequeña excavación en su cara superior (Fig. 56) hace que pueda ser descrito como una forma mínima de válvula pulmonar tetracúspide, aunque señalando que este esbozo, tal como muestra la

figura 56, es muy pequeño y puede pasar inadvertido si no se hace un análisis muy meticuloso de los cortes histológicos, o si no se somete la preparación al estudio con microscopía electrónica de barrido. Los corazones experimentales con conexiones ventriculares normales en el día 10 de incubación, mostraban un índice algo elevado de estas pequeñas alteraciones valvulares, pero en ninguno de estos casos el grado de alteración se acercaba a los observados en los corazones experimentales con conexiones ventriculares anómalas. Es también un hecho importante a señalar que en ningún caso hemos observado otras alteraciones del número de velos valvulares en los embriones normales, ni siquiera válvulas aórticas bicúspides que aparecen de forma espontanea con una cierta frecuencia en el corazón humano.

B) Embriones experimentales con malformación cardiaca.-

Con gran frecuencia los velos de las válvulas semilunares presentaban alteraciones de su forma y estructura en asociación a los diversos grados de malformación cardiaca descritos previamente. Los patrones de malformación presentes eran variables y los hemos clasificado a su vez en tres grados de acuerdo con la intensidad de las alteraciones presentes.

GRADO A.- Corresponde al nivel más intenso de alteración. Los velos de este tipo se caracterizan desde el punto de vista de su forma por aparecer completamente mamelonados, perdiendose la típica forma normal de nido de golondrina (Fig. 57). Desde el punto de vista estructural a partir del día 10 de incubación los velos de este grado se caracterizan por estar únicamente compuestos por una masa de tejido mesenquimatoso laxo, en el que no se podía apreciar ni la existencia de una lámina fibrosa, ni la invasión normal de músculo cardiaco en la esponjosa (Fig. 58). Hay que señalar sin embargo que en ocasiones se apreciaron pequeñas lagunas de un tejido más denso, que recordaba a la fibrosa, dispuesto bajo la cara arterial y del mismo modo aparecía con alguna frecuencia una pequeña cantidad de músculo, restringida a la zona de unión del velo a la pared arterial. El análisis de la superficie endotèlial con microscopía electrónica de barrido también mostraba una pérdida del patrón normal de morfología en el endotelio, adquiriendo toda la superficie del velo las características observadas en la zona de los nódulos de los velos normales. Las células eran pues aplanadas y poligonales, con muy pocos microvillis; únicamente en las zonas donde los mamelones presentaban surcos aparecían en algunos casos células abollonadas aunque de silueta irregular.

GRADO B.- Corresponde este grado a un nivel de alteración algo inferior al descrito anteriormente. Los velos de este tipo (Fig. 59) aún conservan en grandes rasgos la silueta normal en nido de golondrina, pero en la cara ventricular del velo aparecen prominentes mamelones que normalmente se proyectan en dirección al ventrículo. En los cortes histológicos (Fig. 60) los velos presentan una estructura general normal, aunque la invasión miocárdica parece reducida con respecto a los velos normales, y únicamente en la zona del mamelón el tejido valvular está sustituido por un mesenquima laxo similar al observado en el grado A. El análisis con microscopía electrónica de barrido de la superficie de los velos valvulares muestra que el patrón general del endocardio también se conserva con la excepción de la zona del mamelón donde las células toman el aspecto aplanado y pobre en microvellosidades descrito anteriormente (Fig. 61). El aspecto de estas células contrasta con el aspecto fusiforme de las células endoteliales de las células marginales al mamelón.

GRADO C.- Dentro de este apartado hemos incluido a los velos que presentaban alteraciones muy poco avanzadas. En general las características patológicas de estos velos se corresponden con una exageración de aspectos anómalos de las válvulas que pueden observarse

con pequeña frecuencia en los velos de los embriones sin malformaciones cardiacas. Así hemos incluido en este grado la presencia de pequeños mamelones comisurales (Fig. 62) dispuestos entre velos de configuración normal; la presencia de fusiones irregulares de las comisuras que suelen coincidir con los anteriores; y finalmente la presencia de pequeños mamelones o nódulos endoteliales similares a los observados en el nódulo de los velos normales, pero ahora exagerados en su desarrollo o bien dispersos por las zonas no correspondientes al nódulo del velo. En este grado los velos desde el punto de vista estructural mostraban características normales.

La frecuencia de malformaciones de los velos de las válvulas semilunares asociada a los diferentes grados de intensidad de malformación cardiaca existente en cada corazón y en cada uno de los dias de incubación explorados en el presente estudio queda reflejado en las tablas 2b a 4b.

En general puede afirmarse que hasta el día 10 de incubación no hemos detectado la existencia de malformaciones valvulares. A partir de este día las malformaciones en todos los estadios estudiados son mucho más frecuentes en la válvula aórtica que en la pulmonar. Por

otro lado la intensidad de la malformación de los velos es mayor y más frecuente cuanto mayor sea el grado de alteración cardiaca y cuanto más avanzado el tiempo de incubación. Hay sin embargo que resaltar que en el día 17 no hemos observado en ningún caso el grado A (intenso) de alteración valvular, pero ello puede ser debido a que tales alteraciones sean incompatibles con la vida del embrión en este periodo ya que la mortalidad en estos estadios es muy elevada.

En lo que se refiere al número de velos afectados en cada válvula, en general se puede señalar que cuando la afectación corresponde a un grado A, los tres velos suelen estar afectados aunque tal como muestra la figura 57 en ocasiones solamente uno o dos velos valvulares mostraban alteraciones. Cuando la afectación corresponde a un grado B, generalmente suelen estar afectados dos de los velos (Fig. 63) que además corresponden con los que quedan más próximos a la comunicación interventricular. Solamente suele estar un velo o una comisura alterada en el caso de las alteraciones del grado C. Un hecho importante a señalar es que con gran frecuencia en los estadios avanzados los mamelones valvulares se proyectan sobre la comunicación interventricular, dando la impresión de que dichos mamelones pueden desempeñar un papel valvular sobre el flujo que discurre

por la comunicación interventricular. En ocasiones, principalmente en el caso de malformaciones cardiacas con doble salida del ventrículo derecho, los mamelones valvulares pueden presentar íntimas relaciones con la válvula aurículo-ventricular derecha.

IIIc.- Presencia de formaciones valvulares en lagunas vasculares intramiocárdicas.

Tal como hemos comentado anteriormente con una gran frecuencia el desarrollo de los vasos coronarios presentaba significativas alteraciones en asociación a las alteraciones cardiacas descritas previamente. Cabe señalar dentro de estas alteraciones la aparición de amplias lagunas vasculares intramiocárdicas (Fig. 64). El asiento de estas lagunas tenía lugar principalmente en el tabique interventricular donde llegaban a alcanzar un diámetro de 0,35 mm. en el día 15 de incubación. Desde el punto de vista estructural la pared de las lagunas vasculares presentaba una estructura similar a la pared de las arterias coronarias en desarrollo, y de manera característica aparecían separadas del miocardio vecino por una banda de 30-50 µm de espesor de tejido mesenquimatoso laxo. El estudio de cortes seriados de estas lagunas nos permitió obser-

var que no tenían características quísticas sino que presentaban comunicaciones con la luz de los ventrículos y con las arterias coronarias. La comunicación con los ventrículos tenía lugar por vasos de características idénticas a las hendiduras presentes entre las trabeculas cardiacas, es decir constaban solamente de una pared endotelial que se apoyaba directamente sobre el músculo vecino. El calibre de estas hendiduras oscilaba desde finos canales de 5-10 µm de diámetro hasta amplios túneles de 100-150µm . En algunos casos la comunicación con ambos ventrículos se encontraba tan desarrollada que en cierto modo podían compararse a comunicaciones interventriculares. La conexión con el arbol arterial coronario presentaba características interesantes; por un extremo de la laguna vascular partía un verdadero arbol coronario que se distribuía por el tabique interventricular, pero además solían presentar una conexión amplia con un grueso tronco coronario a traves del cual comunicaban con la raiz aórtica. Estas características morfológicas hacen dificil decidir que sentido podía presentar el flujo sanguineo a traves de las lagunas. Cabe pensar que las lagunas reciban la sangre desde los ventrículos y la inyecten en el arbol coronario y raiz de la aorta, jugando un papel a modo de tercer ventrículo, o bien que actuen de cisterna de distri-

bución que recibe sangre de un tronco principal coronario y de ambos ventrículos y que la distribuya por el fino arbol coronario al que da origen.

El hecho más importante de las lagunas vasculares intramiocárdicas en el contexto del presente estudio, es que en tres casos de estas lagunas y en el día 15 de desarrollo hemos detectado la presencia de formaciones valvulares bicúspides con velos en forma de nidos de golondrina (Fig. 64). La disposición de estos velos tenía lugar en uno de los casos en la zona de unión del tunel vascular procedente del ventrículo izquierdo con la laguna vascular. En los otros dos casos las formaciones valvulares asentaban en zonas de estrechamiento de la laguna vascular. Desde el punto de vista estructural cada velo constaba de una masa de mesénquima laxo, similar al de los mamelones de los velos malformados, en el que no podía detectarse una organización especial (Fig. 65). Un hecho importante a resaltar es que una de estas válvulas en la zona de su concavidad daba origen a un pequeño vaso arterial, tomando una gran semejanza con los senos de Valsalva.

V.- DISCUSION

Nuestros resultados confirman estudios previos realizados en este departamento (Hurle, 1979; Hurle y cols., 1980; Colvee y Hurle, 1981) los cuales señalan que el desarrollo de los velos valvulares tiene lugar en tres periodos.

El primer periodo se extiende entre los estadios 28-29 de Hamburger y Hamilton (1951) (dias 5,5-6) y en el tiene lugar la aprición de los esbozos valvulares. Nuestras observaciones muestran que la aparición de los esbozos de los diferenres velos se realiza de manera sucesiva, de tal manera que los primeros esbozos en aparecer son los más mediales, es decir los asociados a las crestas tronco-conales, y en una etapa inmediatamente posterior se desarrollan los esbozos laterales, asociados a la pared libre del tronco-cono. Además estos esbozos laterales en un principio son ligeramente más caudales que los mediales. Shaner (1963) ha sugerido que estas pequeñas diferencias en el desarrollo pueden explicar la diferente susceptibilidad de los esbozos a ser afectados por alteraciones del desarrollo. Sin embargo, a lo largo de nuestro estudio en embriones de pollo, las únicas alteraciones espontaneas que hemos podido detectar con una frecuencia apreciable ha sido la formación de un pequeño esbozo

supernumerario que se dispone entre el velo anterior y el derecho de la válvula pulmonar, y no parece lógico que la existencia de esta variación pueda ser explicada por el orden en que se desarrollan dichos esbozos.

El segundo periodo del desarrollo se extiende entre los estadios 30-35 de Hamburger y Hamilton (dias 6,5-9) y se caracteriza porque en el se produce la excavación de la cara arterial de los esbozos valvulares. Al igual que en el estudio de Hurle (1979) nuestras observaciones muestran que lo más llamativo de este periodo es la formación de un engrosamiento del endotelio de la cara arterial que se proyecta en forma de cordón celular sólido hacia el interior del esbozo valvular. Este engrosamiento endotelial a medida que avanza en su crecimiento desarrolla una luz en la zona más proximal elaborandose de esta manera los senos de Valsalva. La presencia de células endoteliales en degeneración y de células sanas en aparente proceso de desprendimiento hacia la corriente sanguinea en esta zona de engrosamiento endotelial, sugiere que la formación de los senos de Valsalva tiene lugar por un proceso de excavación llevado a cabo mediante un mecanismo de eliminación celular. Procesos similares de eliminación celular han sido descritos en el desarro-

llo de otros órganos embrionarios tales como la fusión de los tubos endocárdicos (Ojeda y Hurle, 1975; 1981), la formación del ostium secundum (Hendrix y Morse, 1977) y la eliminación de las membranas bucofaríngea (Waterman y Schoenwolf, 1980) e interdigitales (Hurle y Colvee, 1982). Un hecho importante a comentar, es la causa que determina este proceso de desprendimiento celular. En este sentido la presencia de células en desprendimiento con amplias invaginaciones citoplasmáticas repletas de material fibrilar similares a las observadas por nosotros, han sido también detectadas en procesos similares de desprendimiento celular (Ojeda y Hurle, 1981) y sugiere que el proceso puede ser debido a una modificación de las características del material extracelular subyacente. Es un hecho bien conocido que los materiales extracelulares son elementos fundamentales que condicionan en gran medida la adhesividad celular (Abatangelo y cols., 1982; Ruoslahti y cols., 1981; Kleiman y cols., 1981) la motilidad celular (Armstrong y Armstrong, 1980; Toole, 1973) e incluso existen evidencias que apoyan su posible participación como inductores de procesos de necrosis celular (Hurle y Ojeda, 1979; Kelley, 1973; Knudsen y Kochhar, 1981; Ojeda y Hurle, 1975). Otras posibilidades tales como un efecto de lavado de las células en proceso de degeneración por medio del efecto me-

cánico de la corriente sanguinea no pueden ser descartadas sin la realización de estudios experimentales, aunque ambas hipótesis no son excluyentes.

El tercer periodo comienza en el estadio 35 de Hamburger y Hamilton (día 9) y en el día 17 de incubación aún no ha concluido (Hurle, 1979). Existen dos hechos fundamentales que caracterizan este periodo. Por un lado la zona presuntiva de la lámina esponjosa va siendo ocupada por tejido muscular cardiaco. Por otro lado el material extracelular aparece progresivamente más rico en componentes fibrilares del tipo del colágeno y las células mesenquimatosas van adquiriendo la morfología de fibroblastos, concentrándose en la zona prospectiva de la lámina fibrosa.

La aparición de tejido muscular cardiaco en las válvulas de pollo ha sido descrito previamente por Hurle (1979) y posiblemente sea un dispositivo importante para la dinámica valvular (Fernandez-Teran y Hurle, 1982). El origen de este tejido muscular resulta dificil de explicar sin realizar experiencias de marcaje. Una posibilidad es que los miocitos se diferencien in situ a partir del mesénquima valvular, tal como parece ocurrir en otras zonas del esbozo cardiaco (Viragh y Challice, 1973), sin embargo en

nuestro análisis ultraestructural no hemos observado imágenes de etapas intermedias de transformación del mesénquima en músculo que apoyen esta posibilidad. Por el contrario el hecho de que los miocitos se encuentren desde un comienzo unidos, formando cadenas que parecen continuarse con la musculatura de la región del tronco-cono, sugiere que su presencia se debe a una invasión del esbozo valvular desde las capas externas de esta región.

Nuestras observaciones muestran que la formación de la lámina fibrosa y el tejido conectivo de la esponjosa se realiza a partir del mesénquima valvular. El incremento del retículo endoplásmico rugoso y la aparición en el interior de sus cisternas de un material amorfo en las células mesénquimatosas,concomitante con la aparición de abundante colágeno en el espacio extracelular,es indicativo de un proceso de síntesis por parte del mesénquima, aunque no puede descartarse una intervención tanto del endotelio como del miocardio en este proceso (Kleiman y cols.,1981). Algunos hechos observados en asociación a este proceso de síntesis de colágeno merecen una especial atención. Son hechos significativos que en contraste con el desarrollo del retículo endoplásmico las cisternas del aparato de Golgi mantienen una disposición similar a la de etapas anteriores, y el que el

retículo endoplásmico muestre un gran número de cisternas en asociación íntima con la membrana celular. Este hecho ha sido observado en fibroblastos de tejido cicatricial y se ha sugerido que el retículo sería capaz de liberar sus productos de síntesis directamente al espacio extracelular sin necesidad de su empaquetamiento en las cisternas de Golgi (Ross y Benditt, 1965). Por otro lado la presencia de invaginaciones de la membrana celular conteniendo fibras de colágeno puede tener dos significados. Tal como señala Trestald (1975) a partir de observaciones de tendones en desarrollo, el hecho puede significar la existencia de un dispositivo especial para organizar la ordenación del material extracelular. Por otro lado tales imágenes pueden significar la existencia de un proceso de fagocitosis del colágeno para su degradación (Beertsen y cols., 1978). En nuestro caso el hecho de no detectar imágenes de colágeno degradado en vesículas intracitoplasmáticas y las propias características de ser un tejido en íntenso desarrollo apoyan la primera posibilidad.

Las causas que determinan todas las etapas del desarrollo valvular no pueden ser determinadas a partir de estudios exclusivamente morfológicos, sin embargo, existen numerosos hechos que sugieren una correlación entre las características morfológicas

del esbozo valvular y las características del flujo sanguineo que se va generando durante el desarrollo. De hecho algunos modelos artificiales predicen la formación de válvulas semilunares cuando se imitan las condiciones del flujo sanguineo de esta región del esbozo cardiaco (Rodbard, 1956). En este sentido las características de la superficie ventrícular y de la arterial de los esbozos, que están sometidas a fuerzas hemodinámicas diferentes (Bellhouse y Bellhouse, 1968), difieren considerablemente en las modificaciones morfológicas que sufren a lo largo del desarrollo.

En los primeros estadios del desarrollo valvular, la cara ventricular de los esbozos se forma por células endoteliales alargadas que de manera progresiva se alinean siguiendo el curso de la corriente sanguinea. Por debajo del endotelio, el mesénquima de esta región sufre una alineación similar. Estos datos están de acuerdo con los obtenidos en estudios centrados en la estructura de la pared arterial, que muestran que el flujo sanguineo determina la ordenación del endotelio (Flaherty y cols., 1972; Rhodin, 1980) bien actuando directamente sobre el citoesqueleto celular (Roger y Kalnis, 1981) o más probablemente modificando las características del tejido subendotelial (Reidy y Schwartz, 1981;

Jackman, 1982). A lo largo del desarrollo, a medida que la fuerza del flujo se va incrementando (Paff y cols., 1965) la característica alineación del mesénquima subendotelial se exagera. A partir del día 9-10 del desarrollo los esbozos valvulares han dejade de ser un tejido homogeneo debido a la formación de las láminas fibrosa y esponjosa, por lo que presumiblemente y desde el punto de vista de las cargas mecánicas que sufre el esbozo valvular, también deben de producirse irregularidades similares a las que tienen lugar en los velos adultos. En este periodo los cambios morfológicos observados en el esbozo valvular son la aparición de los nódulos de Arancio o de Morgagni, los cuales se caracterizan por la formación de una prominencia en la zona central superior de la cara ventricular, en la que las células pierden su ordenación longitudinal haciendose poligonales y pobres en microvellosidades. Estos hechos posiblemente se correlacionen con la creación de una zona de cierre valvular característico de los velos adultos (Thubrikar y cols., 1979). Las modificaciones observadas podrían deberse al efecto mecánico del cierre o a características especiales que pueda formar el flujo en esta región , ya que en los modelos físicos también tiene lugar la formación de estas excrecencias en la pared del esbozo (Rodbard, 1956).

En la cara arterial de los velos valvulares las características, tanto del endotelio como del mesenquíma subyacente, son muy diferentes a los de la cara ventricular. Antes de la excavación las células endoteliales son globulares, dejan amplias hendiduras intercelulares y las mitosis son abundantes. A partir del día 6,5 el endotelio forma un cordón celular que como ya hemos descrito termina por formar el seno de Valsalva. Durante todo este periodo inicial del desarrollo valvular el mesénquima subyacente es muy laxo y sus células no están alineadas. Estos hechos concuerdan con la posibilidad de que la zona superior del esbozo quede excluida inicialmente del efecto mecánico del flujo, tal como predicen los modelos artificiales de estudio de la circulación (Rodbard, 1956) ya que similares características celulares tienen lugar en los endotelios vasculares aislados del flujo (Nelson y cols., 1976). Por otro lado una vez que el esbozo valvular forma una pequeña excavación en su cara arterial, la corriente sanguinea presumiblemente forma remolinos (Bellhouse y Bellhouse, 1968) que nuevamente pueden ejercer influjo mecánico sobre los tejidos de esta cara. En este sentido es importante resaltar que es precisamente una vez que se han formado los senos de Valsalva cuando el mesénquima subendotelial se condensa y se alinea para formar la lámina fibrosa.

Los resultados obtenidos tras los injertos del segmento del tronco-cono correspondiente al esbozo de las válvulas semilunares en membrana corioalantoidea, pueden interpretarse como sugestivos de que el desarrollo de las válvulas semilunares requiere la existencia de un flujo sanguineo pulsátil. Sin embargo otras posibilidades no pueden descartarse ya que diversos autores (Sperelakis y Shigenobu, 1974; Kinsella y Fitzharris, 1980) han observado que el corazón en cultivo de órganos sufre una oclusión de la luz, lo que impide su desarrollo normal a no ser que, de forma artificial, se evite este fenómeno de oclusión vascular (Kinsella y Fitzharris, 1980; Fitzharris, comunicación personal). De esta manera la falta de desarrollo valvular observada en nuestra experiencia podría ser secundaria a la oclusión de la luz del tronco-cono, y no una consecuencia directa de la ausencia de flujo.

En lo que respecta a las experiencias realizadas con el fín de alterar los patrones normales del flujo sanguineo cardiaco, el mecanismo por el cual, la colocación del hilo detungsteno en la zona del tronco-cono produce malformaciones no es facil de interpretar. Algunos autores (Rychter, 1962; Gessner, 1966; Pexieder, 1978) realizando experiencias similares, interpretan las malformaciones obtenidas como consecuencia de una alteración del flujo sanguineo, otros sin embar-

go piensan que la malformación se debe a una dificultad mecánica del tronco-cono para desplazarse hacia la izquierda y así terminar sus conexiones con el ventrículo de manera adecuada (Dor y Corone, 1981). En nuestro caso aunque no podemos decidir entre ambas causas, lo que sí parece un hecho evidente es que las malformaciones obtenidas corresponden a diferentes grados de alteración del proceso de incorporación del cono hacia el ventrículo izquierdo (Gessner, 1966). Así el grado I se corresponde con un incremento de la separación aórto-mitral, síndrome considerado por Rosenquist y cols. (1979) como el grado más bajo de deficiencias de la absorción del cono. El grado III y IV de nuestro estudio se correspondería con los grados más avanzados de alteración de dicho proceso. Desde el punto de vista hemodinámico, extrapolando los datos recogidos en estudios clínicos, puede decirse que ya a partir del grado I tienen lugar alteraciones del flujo, y que estas alteraciones presumíblemente modifican la dinámica de los velos valvulares (Hagaman y cols., 1980).

De manera significativa las válvulas semilunares muestran considerables alteraciones en asociación al resto de malformaciones cardiacas producidas por la técnica experimental empleada. Algunos hechos pueden destacarse de estos resultados, así las alteraciones

valvulares comienzan a hacerse ostensibles a partir del día 10 de incubación, y son más frecuentes e intensas en la válvula aórtica y cuanto mayor sea el trastorno de la tabicación cardiaca. Estos hechos son indicativos de que las malformaciones valvulares son secundarias a trastornos de la tabicación y no consecuencia del efecto mecánico o tóxico del hilo de tungsteno. En la clínica humana, la asociación de malformaciones valvulares con trastornos de la tabicación cardiaca es un hecho que se observa con gran frecuencia, y la cuestión de que si la malformación valvular es secundaria o concomitante con los otros trastornos de la tabicación cardiaca no está resuelta. En virtud de la incidencia de malformaciones valvulares en corazones de diferentes edades con trastornos de la tabicación, Moore y cols. (1980) han sugerido que las malformaciones valvulares son fenómenos secundarios que se desarrollan más tardíamente como consecuencia de un flujo anómalo. Nuestros resultados pueden considerarse como una prueba experimental de esta hipótesis.

La variedad de malformaciones valvulares obtenidas en nuestro estudio es muy restringida. La mayor parte de las veces la alteración consiste en una falta de diferenciación de los tejidos valvulares junto a una amplia proliferación del mesénquima, que

tiende a formar mamelones que hacen protusión hacia la luz vascular. El hecho de que ambos fenómenos se exageren a medida que avanza el desarrollo sugiere que son consecuencia del flujo anómalo. Además el endotelio que recubre los mamelones mesenquimatosos pierde su alineación con respecto a la dirección del flujo, lo que apoya la idea de un factor causal hemodinámico para este proceso. Un cuadro similar de alteraciones valvulares se observa con frecuencia en la clínica, y se describe con diferente terminología (degeneración mixomatosa, diferenciación incompleta, hamartoma, etc.) debido al desconocimiento de las causas que lo determinan. Nuestras observaciones apoyan la hipótesis de Hyams y Manion (1968) qienes han propuesto que al menos algunas formas de esta alteración pueden ser de origen congénito y consecuencia de una alteración muy temprana del flujo sanguineo. Otros autores también han observado un engrosamiento de los velos valvulares o formación de nódulos en asociación a trastornos de la tabicación cardiaca (Becker y cols., 1971; Okada y cols., 1969).

Las causas íntimas del proceso de proliferación del mesénquima , de la ausencia de diferenciación de la fibrosa y de la invasión miocárdica de la esponjosa muy probablemente residan en las características del material extracelular, ya que son sus componentes

los que regulan procesos similares en la mayor parte de tejidos y órganos (consultar Icardo, 1980 para una revisión). Por otro lado diversos estudios sugieren que el flujo sanguineo interviene de manera importante en el mecanismo de producción de materiales extracelulares de los órganos circulatorios (Reidy y Schwartz, 1981). De esta manera podría sugerirse la hipótesis de que como consecuencia de la alteración experimental del flujo, se modificaría la composición u organización del material extracelular de los velos, lo que a su vez determinaría una falta de diferenciación y la proliferación del mesénquima, dando lugar a la alteración obtenida por nosotros.

En la patología humana, la lesión más frecuente de las válvulas semilunares es la formación de válvulas bicúspides o la fusión de comisuras, y salvo en algunos casos que la alteración se debe a procesos inflamatorios, en muchas ocasiones se consideran procesos secundarios a alteraciones del flujo sanguineo (Moore y cols., 1980). Es significativo en nuestro estudio el que nunca hayamos encontrado válvulas bicúspides. Este hecho se podría explicar de dos maneras diferentes. De un lado que en el pollo, por razones que no podemos explicar, la formación de válvulas bicúspides no sea tan frecuente como en el hombre. En este sentido hemos de resaltar que la significación filogené-

tica de los esbozos que intervienen en la formación de las válvulas en el pollo es diferente a la de los mamíferos (Shaner, 1962), y que en la larga serie de embriones controles estudiados por nosostros, nunca hemos detectado válvulas bicúspides espontaneas. Otra posible explicación, es que la formación de válvulas bicúspides a consecuencias de alteraciones del flujo, sea un proceso más lento y que se produzca en etapas tardías, o incluso en el periodo postnatal, que nosotros no hemos estudiado.

Finalmente, un hecho importante a resaltar de nuestros resultados, es la formación de valvuloides en forma de nido de golondrina en la pared de los vasos coronarios comunicados anormalmente con las cavidades ventriculares. La alteración vascular corresponde con fístulas arterio-ventriculares, y es un hecho importante que los valvuloides se localizan en zonas de estrechamiento del vaso dispuestas en la proximidad de la cavidad ventricular. Estos hechos morfológicos sugieren que el flujo que se forma en tales zonas es un flujo pulsátil, similar al que ocurre en las zonas de salida de los grandes vasos. En consecuencia, la aparición de estos valvuloides apoya la idea de que la existencia de un flujo pulsátil en una zona de estrechamiento del calibre vascular puede ser un factor determinante de la

génesis de las válvulas semilunares (Rodbard, 1956). Hutchins y Maron (1972) en un estudio de 1.100 autopsias han observado la aparición de valvuloides similares, producidos por proliferación del endotelio vascular en corazones con válvulas insuficientes. La posición de los valvuloides y su forma se podía explicar, según dichos autores, como consecuencia de la regurgitación sanguinea debida a la insuficiencia valvular.

VI.- RESUMEN Y CONCLUSIONES

1º.- Con el fín de conocer las causas que determinan la morfogénesis y la histogénesis de las válvulas semilunares, y de manera especial el posible papel de los factores hemodinámicos, hemos estudiado el desarrollo de estas estructuras en el embrión de pollo en condiciones normales y tras la modificación experimental del flujo cardiaco.

2º.- El desarrollo normal de los velos valvulares se ha estudiado empleando para ello técnicas de microscopía óptica, electrónica de transmisión y de barrido, junto a técnicas histoquímicas de detección de la actividad fosfatasa alcalina.

3º.- Con el fín de modificar las condiciones normales del flujo sanguineo que actua sobre las válvulas, hemos realizado dos tipos de experiencias:

a) Aislamiento de los esbozos valvulares del flujo sanguineo mediante su injerto y cultivo en membrana corioalantoides.

b) Alteración de los patrones normales del flujo mediante la inducción de alteraciones de la tabicación cardiaca por medio de la constricción del tronco-cono con un hilo de tungsteno, siguiendo la técnica de Gessner (1966).

4º.- La aparición de los esbozos valvulares en el embrión de pollo tiene lugar durante los dias 5,5 a 6 del desarrollo.

5º.- Durante los dias 6,5 a 9 los esbozos valvulares sufren un proceso de excavación en su cara arterial que determina la formación de los senos valvulares. Desde el punto de vista morfológico, este proceso se caracteriza por la formación de un engrosamiento del endotelio de la cara arterial en forma de cordón celular sólido, que posteriormente se luminiza mediante el desprendimiento y degeneración de las células en su zona central.

6º.- La aparición y maduración de las capas fibrosa y esponjosa de los velos valvulares tiene lugar a partir del día 9 y se extiende al menos, a lo largo de todo el periodo anterior a la eclosión.

7º.- La formación de la lámina fibrosa tiene lugar por la condensación del mesénquima por debajo del endotelio de la cara arterial, acompañandose de una intensa deposición de colágeno. Las características del retículo endoplásmico del mesénquima de esta zona, sugieren la posibilidad de que el colágeno sea liberado directamente desde

el retículo endoplásmico al espacio extracelular, sin la participación de las cisternas del Golgi.

8º.- La formación de la lámina esponjosa tiene lugar en la zona ventricular de los velos. En esta región el mesénquima se dispone de manera laxa, y progresivamente se infiltra de tejido muscular cardiaco.

9º.- Durante todo el proceso de formación de los velos valvulares, la actividad fosfatasa alcalina es más intensa en el endotelio que en el mesénquima, y no existen cambios de dicha actividad a lo largo de las diferentes etapas del desarrollo.

10º.- Desde los primeros estadios del desarrollo valvular, tanto el endotelio como el tejido mesenquimatoso subendotelial de las caras arterial y ventricular de los velos valvulares, son direrentes en su forma, organización y ultraestructura.

11º.- El cultivo de los esbozos valvulares en condiciones de aislamiento de la corriente sanguinea cardiaca, mediante el injerto en corioalantoides, produce una completa desorganización celular, perdiendose por completo las características estructurales y morfológicas de los esbozos valvulares.

12º.- La constricción del tronco-cono en el día 3,5 de incubación, mediante el hilo de tungsteno, produce en el 60% de los embriones alteraciones de la tabicación cardiaca, cuya intensidad hemos agrupado en los siguientes cuatro tipos:

Tipo I.- Alargamiento de la cámara de salida de la arteria aorta.

Tipo II.- Comunicación interventricular.

Tipo III.- Comunicación interventricular y doble salida del ventrículo derecho.

Tipo IV.- Comunicación interventricular, doble salida del ventrículo derecho y doble entrada en ventrículo izquierdo.

13º.- A partir del día 10 de incubación los corazones con alteración de la tabicación mostraban de un 30 al 100% de los casos, alteraciones de los velos valvulares, que hemos agrupado en tres grados de intensidad:

Grado A.- Al menos un velo totalmente mamelonado, con pérdida de su forma y estructura normal.

Grado B.- Al menos un velo con mamelones, pero conservando la forma en nido de golondirna.

Grado C.- Al menos un velo o una comisura con pequeñas alteraciones morfológicas.

14º.- La frecuencia e intensidad de las malformaciones valvulares era mayor en:

a) la válvula aórtica que en la pulmonar.
b) en los grados más intensos de la alteración de la tabicación cardiaca.
c) en los estadios más avanzados del desarrollo.

15º.- El endotelio que recubre los mamelones valvulares aparece formado por células poligonales, pobres en microvellosidades y sin la orientación típica de las células de la cara ventricular.

16º.- En tres casos de corazones experimentales que presentaban fístulas arterio-ventriculares, hemos observado la presencia de valvuloides en forma de nido de golondrina, en la proximidad de la zona de unión arterio-ventricular.

17º.- Nuestros resultados sugieren que los factores hemodinámicos intervienen en la morfogénesis de los velos valvulares, y muy especialmente en su histogénesis, lo que apoya la idea de que las malformaciones valvulares pueden ser producidas en periodos muy tardios del desarrollo.

VII.- BIBLIOGRAFIA

- Abatangelo, G.; Cortivo, R. ; Martelli, M.; Vecchia, P. (1982). Cell detachment mediated by hyaluronic acid. Exp. Cell Res., 137: 73.
- Abbot, M.E. (1936). Atlas of congenital cardiac disease. New York: American Heart Association.
- Anderson, T.F. (1951). Techniques for preservation of three dimensional structure in preparing specimens for electron microscope. Trans. N.Y. Acad. Sci. , (serie 2), 13: 130.
- Armstrong, M.T.; Armstrong, P.B. (1980). The role of extracellular matrix in cell motility in fibroblast aggregates. Cell Motility, 1: 99.
- Azcuna, J.I.; Bilbao, F.; Mondragon, F.; Aranzadi, Mª.; Vigil, E.; Chouza, M. (1977). Agenesia de la válvula pulmonar asociada a comunicación interventricular. Rev. Esp. Cardiol., 30: 643.
- Bairati, A.Jr.; De Biasi, S.; Pilotto, (1978). Smooth muscle cells in the cusps of the aortic valve of pigs. Experientia, 34: 1636.
- Bairati, A.Jr.; De Biasi, S. (1981). Presence of smooth muscle system in aortic valve leaflets. Anat. Embryol., 161: 329.
- Bankl, H. (1977). Congenital malformations of the heart and great vessels. Baltimore: Urban and Schwarzenberg.
- Barthel, H. (1960). Citado por Goerttler.
- Batisse, A.; Huass, U.; Fermont, L.; Piechand, J.F.; Kachner,J. (1981). L'agenesie des valves pulmonaires avec communication interventriculaire du nourrisson. Arch. Mal. Coeur, 74: 499.

- Becker, A.E.; Becker, M.J.; Edwards, J.E. (1971). Pathology of the semilunar valve in persistent truncus arteriosus. J. Thoracic. Cardiovas. Surg., 62: 16.
- Bellhouse, B.J.; Bellhouse, F.H. (1968). Mechanisms of closure of the aortic valve. Nature, 217: 86.
- Bellhouse, B.J.; Bellhouse, F.H.; Reid, K.G. (1968). Fluid mechanics of the aortic root with application to coronary flow. Nature, 219: 1059.
- Beertsen, W.; Brekelmans,M.; Everts, V. (1978). The site of collagen resorption in the periodontal ligament of the rodent molar. Anat. Rec., 192: 305.
- Blanco,A.M. (1981). Histogénesis del polo arterial del embrión de ratón. Tesina de Licenciatura.Facultad de Medicina. Universidad de Santander. Santander.
- Bremer, J.L. (1932). The presence and influence of two espiral streams in the heart of the chick embryo. Amer. J. Anat., 49: 409.
- Brewer, R,J,; Deck, J.D.; Capati, B.; Nolan, S.P. (1976). The dynamic aortic root: its role in aortic valve function. J. Thoracic. Cardiovasc. Surg., 72: 413.
- Buck, R.C. (1979). The longitudinal orientation of structures in the subendotelial space of the rat aorta. Amer. J. Anat., 156: 1.
- Calder, A.L.; Brandt,P.W.T.; Barrat-Boyes, B.G. ; Neutza, J.M. (1980). Variant of tetralogy of Fallot with absent pulmonary valve leaflets and

origin of the pulmonary artery from the ascending aorta. Amer. J. Cardiol., 46: 106.

- Campeau, L.; Gilbert, G.; Aerichie, N. (1961). Absence of the pulmonary valve. Amer. J. Cardiol., 8: 113.
- Catton, R. W.; Guntheroth,W.G.; Reichenbach, D.D. (1963). A myxoma valve causing severe stenosis in infancy. Amer. Heart J., 66: 248.
- Celoria, G.C.; Patton, R.B. (1959). Congenital absence of the aortic arch. Amer. Heart J., 58: 407.
- Chang, Ch. (1932). On the reaction of the endocardium to blood stream in the embryonic heart, with special reference to the endocardial thickenings in the atrioventricular canal and the bulbus cordis. Anat. Rec., 51: 253.
- Cheitlin, M.D.; Fenoglio, J.J.; McAllister, H.A.; Davia, J.E.; DeCastro, C.M. (1978). Congenital aortic stenosis secondary to dysplasia of congenital bicuspid aortic valves without commisural fusion. Amer. J. Cardiol., 42: 102.
- Cheung, M.O.; Gilbert, E.F.; Bruyere, H.J.; Ishikawa, S.; Hodach, R.J. (1977). Chronotropism and blood flow patterns following teratogenic doses of catecolaminas in 5 day old chick embryos. Teratology, 16: 337.
- Clark, R.E. ; Finke, E. (1974). Scanning and light microscopy of human aortic leaflets in stressed and relaxed stats. J. Thoracic. Cardiovasc. Surg., 67: 792

- Clark, E.B.; Rosenquist, G.C. (1978). Spectrum of cardiovascular anomalies following cardiac loop constriction in the chick embryo. En: Birth Defects: Original Article Series. Vol. 14, Nº7. pp. 431. Alan R. Liss. Inc. New Yok.
- Clark, E.B.; Martini, R.; Rosenquist, G.C. (1978). Effect of lung bud excision in cardiopulmonary development of the chick. En: Birth Defects: Original Article Series. Vol. 14, Nº7. pp. 423. Alan R. Liss. Inc. New York.
- Colvée, E. (1979). Desarrollo embriológico de las válvulas semilunares aorta y pulmonar del embrión de ratón. Tesina de Licenciatura. Facultad de Medicina. Universidad de Santander. Santander.
- Colvée, E.; Hurle, J.M. (1981). Maturation of the extracellular material of the semilunar heart valves in the mouse. Anat. Embryol., 162: 343.
- Copley, A.L.; Staple, P.H. (1962). Haemorheological studies on the plasmatic zone in the microcirculation of the cheek pouch of Chinese and Syrian hamsters. Biorheology, 1: 3.
- Davis, G.L.; McAllister, W.H.; Friedenberg, M.J. (1965). Congenital aortic stenosis due to failure of histogenesis of the aortic valve (myxoid dysplasia). Amer. J. Roentgenol., 95: 621.
- D' Cruz,I.; Lendrum, B.L.; Novak, G. (1964). Congenital absence of the pulmonary valve. Amer. Heart J., 68: 728.

- Deck, J.D.; Turnet, N.T.; Schneider, P.J. (1978). Fine structure of leaflet nodules in aortic valves of dogs. Anat. Rec., 190: 377.
- Deck, J.D.; Dolan, P.J.; Schneider, P.J. (1981). Tissue structure and function in the aortic valve leaflet. Anat. Rec., 199: 67A.
- De la Cruz, M.V.; Muñoz-Armas, S.; Muñoz-Castellanos, L. (1972). Development of the chick heart. The Johns Hopkins University Press: Baltimore.
- De la Cruz, M.V.; Sanchez-Gomez, C.; Arteaga, M.; Argüello, C. (1977). Experimental study of the development of the truncus and the conus in the chick embryo. J. Anat. , 123: 661.
- De Vries, P.A.; Saunders, J.B. (1962). Development of the ventricles and spiral out-flow tract in the human heart. A contribution to the development of the heart from age group IX. Carnegie Inst. Wash. Publ. Contr. to Embryol., 37: 87.
- Domenech-Mateu, J.M.; Reig-Villalonga, J. (1980). Defectos de tabicación ventricular y doble salida del ventrículo derecho producidos experimentalmente en embrión de pollo. Análisis causal. Rev. Esp. Cardiol., 33: 147.
- Dor, X., Corone, P. (1981). Cono-truncal torsions and transposition of the great vessels in the chick embryo. En: Perspectives in Cardiovascular Research, Vol. 5, Mechanisms of Cardiac Morphogenesis and Teratogenesis. Pexieder, T., ed., pp. 453. Raven

Press. New York.

- Emanuel, R.; Withers, R.; O'Brien, K.; Ross,P.; Feizi, O. (1978). Congenitally bicuspid aortic valves. Clinico-genetic study of 41 families. Brit. Heart J., 40: 1402.
- Enoch, B.A. (1968). Quadricuspid pulmonary valve. Brit. Heart J., 30: 67.
- Fadell, E.J. ; Graziano, L.J. (1960). Incomplete differentiation of the aortic valve (myxomatosis): A cause of myocardial infarction in the neonate. J. Pediat., 57: 892.
- Falcone, M.W.; Roberts, W.C.; Morrow, A.G.; Perloff, J.K. (1971). Congenital aortic stenosis resulting from unicommisural valve. Clinical and anatomic features in 21 adult patients. Circulation, 44: 272.
- Farber, S.; Hubbard, J. (1933). Fetal endomyocarditis: Intrauterine infection as a cause of congenital cardiac anomalies. Amer. J. M. Sc., 186: 705.
- Fenoglio, J.J.; MaAllister, H.A.; DeCastro, C.M.et al. (1977). The congenital bicuspid aortic valve after age 20. Amer. J. Cardiol., 39: 164.
- Ferrans, V.J.; Spary, T.L.; Billingham, M.E.; Roberts, W.C. (1978). Structural changes in glutaraldehyde-treated porcine heterografts used as substitute cardiac valves. Amer, J. Cardiol., 41: 1159.
- Fernandez-Teran, M.A.; Hurle, J.M. (1982). Miocardial fiber architecture of the human heart ventricles. Anat. Rec. (en prensa).

- Figura, K.; Born, W.; Buddecke, E. (1973). ^{14}C and $^{35}S-SO_4$ metabolism of acidic glycosaminoglycans in bovine heart valves. Angiologica, 10: 129.
- Flaherty, J.T.; Pierce, J.E.; Ferrans, V.J.; Patel, D.J.; Tucker, W.K.; Fry, D.L. (1972). Endothelial nuclear patterns in the canine arterial tree with particular refernce to hemodynamic events. Circ. Res., 30: 23.
- Folger, G.M.; Sabbah, H.N.; Stein, P.D. (1980). Evaluation of the anatomy of congenitally malformed aortic valves by orifice-view aortography. Amer. Heart J., 10: 152.
- Fox, M.H.; Goss, C.M. (1958). Experimentally produced malformations of the heart and great vessels in rat fetuses. Transposition complexes and aortic arch abnormalities. Amer. J. Anat., 102: 65.
- Fry, D.L. (1968). Acute vascular endothelial changes associated with increased blood velocity gradients. Circ. Res., 22: 165.
- Gavini, E.; Prati, M.; Vismara, C. (1981). Morphogenesis of aortic arch malformations in rat embryos after maternal treatment with glycerol formol during pregnancy. Acta Anat., 109: 166.
- Gessner, I.H. (1966). Spectrum of congenital cardiac anomalies produced in chick embryos by mechanical interference with cardiogenesis. Circ. Res., 18: 625.

- Gessner, I.H. (1978). Cardiovascular anomalies resulting from manipulating the troncoconal region of the early chick embryo heart. En: Birth Defects Original Artcle Series. Vol. 14, Nº7. pp. 405. Alan R. Liss. Inc. New York.
- Gilbert, E.F.; Hosach, R.J.; Cheung, M.O.; Bruyere, H.J. (1976). The effects of cocaine in the production of cardiovascular anomalies in B-adrenoreceptor stimulated chick embryos. Experientia, 32: 1026.
- Gilbert, E.F.; Bruyere, H.J.; Ishikawa,S.; Cheung, M.O. (1981). The role of catecholamines and other cardiac stimulants in cardiovascular teratogenesis: Recent obsrvations and proposed mechanism. En: Perspectives in Cardiovascular Research, Vol. 5, Pexieder. T. ed. pp. 473. Raven Press. New York.
- Goerttler, K. (1970). Glass model experiments on embryonic human hearts. En: Cardiac Development with Special Reference to Congenital Heart Disease. O. Jaffee, ed., pp. 29. University of Dayton Press. Dayton.
- Goor, D.A.; Lillehei, L.; Walton, C. (1975). Congeital malformations of the heart. Gruna and Stratton New York.
- Graboski, C.T. (1966). Physiological changes in the bloodstream of chick embryo exposed to teratogenic doses of hypoxia. Dev. Biol., 13: 199.

- Graboski, C.T.; Schroeder, R.E. (1968). A time lapse study of chick embryos exposed to teratogenic doses of hypoxia. J. Embriol. Exp. Morph., 19: 347.
- Graboski, C.T.(1970). Embryonic oxygen deficiency - a physiological approach to analysis of teratological mechanisms. Adv. Teratol., 4: 125.
- Graboski, C.T.; Tsai, E.N.C.; Chernoff, N. (1971). The effects of trypan blue on the blood pressure of rat embryos. Teratology, 4: 69.
- Gray, S.V.; Skandalakis, J.E. (1975). Anomalias Congénitas (embriogénesis, diagnóstico y tratamiento). Editorial Pediátrica. Barcelona.
- Griffiths, G.C. (1962). Primary tumors of the heart. Clin. Radiol., 13: 183.
- Gross; L.; Kugel, M.A. (1931). Topographic anatomy and histology of the valves in the human heart. Amer. J. Pathol., 7: 445.
- Hagaman, J,F,; Wolfe, C.; Craige, E. (1980). Early aortic valve closure in combined idiopathic hypertrophic subaortic stenosis and discrete subaortic stenosis. Circulation, 45: 1083.
- Hamburger, V.; Hamilton, H.L. (1951). A series of normal stages in the development of the chick embryo. J. Morph., 88: 49.
- Harh, J.Y.; Paul, M.H.; Gallen, W.J.; Friedberg, D.Z.; Kaplan, S. (1973). Experimental production of hypoplastic left heart syndrome in the chick embryo.

Amer. J. Cardiol., 31: 51.

- Hendrix, M.J.; Morse, D.E. (1977) Atrial septation. I. Scanning electron microscopy in the chick. Dev. Biol., 57: 345.
- Hurle, J.M. (1979). Scanning and light microscope studies of the development of the chick embryo semilunar heart valves. Anat. Embryol., 157: 69.
- Hurle, J.M.; Ojeda, J.L. (1979). Cell death during the development of the truncus and conus of the chick embryo heart. J. Anat., 129: 427.
- Hurle, J.M.; Colvee, E.; Blanco, A.M. (1980). Development of mouse semilunar valves. Anat. Embryol., 160: 83.
- Hurle, J.M.; Colvee, E. (1982). Surface changes in the embryonic interdigital epithelium during the formation of the free-digits: A comparative study in the chick and duck foot. J. Embryol. Exp. Morph. (en prensa).
- Hutchins, G.M. (1971). Coarctation of the aorta explained as a branch-point of the ductus arteriosus. Amer. J. Pathol., 63: 203.
- Hutchins, G.M.; Maron, B.J. (1972). Development of endocardial valvuloids with valvular insufficiency. Arch. Pathol., 93: 401.
- Hyams, V.J.; Manion, W.C. (1968). Incomplete differentiation of the cardiac valves. Amer. Heart J., 76: 173.

- Icardo, J.M. (1980). Modificaciones de la polaridad celular durante la formación del asa cardiaca. Efectos de los agentes antimicrotubulares. Tesis Doctoral. Facultad de Medicina. Universidad de Santander. Santander.
- Icardo, J.M.; Ojeda, J.L.; Hurle, J.M. (1982). Endocardial cell polarity during the looping of the heart in the chick embryo. Dev. Biol., 90: 203.
- Ishikawa, S.; Kawamura, T.; Takao, A.; Ando, M.; Miwa, H.; Okai, O. (1975). Cardiovascular malformations following acetylcholine administration to chick embryos. Teratology, 12: 198.
- Jackman, R.W. (1982). Persistence of axial orientation cues in regenerating intima of cultures aortic explants. Nature, 296: 80.
- Jaffee, O.C. (1962). Hemodynamics and cardiogenesis I: the effects of altered vascular patterns on cardiac development. J. Morphol., 110: 217.
- Jaffee, O.C. (1963). Bloodstream and the formation of the interatrial septum in the anuran heart. Anat. Rec., 147:355.
- Jaffee, O.C. (1965). Hemodynamic factors in the development of the chick embryo heart. Anat. Rec., 151: 69.
- Jaffee, O. C. (1966). Rheological aspects of the development of blood flow patterns in the chick embryo heart. Biorheology, 3: 59.

- Jaffee, O.C. (1967). The development of the arterial outflow tract in the chick embryo heart. Anat. Rec., 158: 35.
- Jaffee, O.C. (1970).Comparative and experimental studies of the development of blood flow patterns in embryonic hearts. En: Cardiac Development with Special Rference to Congenital Heart Disease. O.C. Jaffee, ed., pp. 45. University of Dayton Press. Dayton.
- Jaffee, O. C. (1977). Abnormal organogenesis in the cardiovascular system. En: Handbook of Teratology. Vol.2 , Wilson J.G.; Fraser, F.C., eds., pp. 343. Plenum Press. New York.
- Jaffee, O.C. (1972). Effects of propanolol in the chick embryo heart. Teratology, 5: 153.
- Jafee, O.C. (1978). Hemodynamics and cardiogenesis: the effects of physiological factors on cardiac development. En: Birth Defects Original Article Series. Vol. 14, Nº7. pp. 393. Alan R. Liss. Inc. New York.
- Kelley, R.O. (1973). Fine structure of the apical rim-mesenchyme complex during limb morphogenesis in man. J. Embryol. Exp. Morph., 29: 117.
- Kelly, J.; Anderson, D.H. (1956). Endocardial fibroeslastosis: I Endocardial fibroelastosis associated with congenital malformations of the heart. Pediatrics, 18: 513.

- Kinsella, M.G.; Fitzharris, T.P. (1980). Origin of cushion tissue in the developing chick heart: cinematographic recording of in situ formation. Science, 207: 1359.
- Kleiman,H.K.; Klebe, R.J.; Martin, G,R. (1981). Role of collagens matrices in the adhesion an growth of cells. J. Cell. Biol., 88: 473.
- Knudsen, T.B.; Kochhar, D.M. (1981). The role of morphogenetic cell death during abnormal limb-bud outgrowth in mice heterozygous for the dominant mutation Hemimelia-extra toe (Hm^x). J. Embryol. Exp. Mroph. 65 (supplement): 289.
- Koletsky, S. (1941a). Congenital bicuspid pulmonary valves. Arch. Path., 31: 338.
- Koletsky, S. (1941b). Congenital bicuspid aortic valves. Arch. Int. Med., 67: 129.
- Kölliker, (1961). Citado por Tonge (1869).
- Kramer, T. (1942). The partitioning of the truncus and conus and the formation of the membranous portion of the interventricular septum in the human heart. Amer. J. Anat., 71: 343.
- Laane, H.M. (1974a). The nomenclature of the arterial pole of the embryonic heart. I. Review of the literature up to 1750. Acta Morphol. Neerl-Scand., 12: 167.
- Laane, H.M. (1974 b). The nomenclature of the arterial pole of the embryonic heart. II. Review of

the literature from 1750-1890. Acta Morphol. Neerl-Scand., 12: 177.

- Laane, H.M. (1974c). The nomencalture of the arterial pole of the embryonic heart. III. Review of the literature from 1890-1973. Acta Morphol. Neerl-Scand., 12: 185.
- Laane, H.M. (1974d). The nomenclature of the arterial pole of the embryonic heart. IV. Discusion and conclusion. Acta Morphol. Neerl-Scand., 12: 195.
- Lavenne, F.; Tyberhelm, J.; Brasseur,L.; Meersseman, F. (1954). Complexe d'Eisenmenger avec insuffisance pulmonaire par absence des valvules. Acta Cardiol., 9: 249.
- Leech,G.; Mills, P.; Leatham, A. (1978). The diagnosis of a non-stenotic bicuspid aortic valve. Brit. Heart J., 40: 941.
- Leer, P.K.; Edwards, W.D. (1981). Coronary arterial anatomy in bicuspid aortic valve. Necropsy of 100 hearts. Brit. Heart J., 45: 142.
- Licata, R.H. (1954).The human embryonic heart in the ninth week. J. Anat., 94: 73.
- Manasek, F.J.; Moore, R.G. (1972). Early cardiac morphogenesis in independent of function. Dev. Biol., 27: 584.
- Maron, B.J.; Hutchins, G.M. (1972). Truncus arteriosus malformation in a human embryo. Amer. J. Anat., 134: 167.

- Maron B.J.; Hutchins, G.M. (1974). The development of the semilunar valves in the human heart. Amer. J. Pathol., 74: 331.
- McBride, R.E.; Moore, G.W.; Hutchins, G.M. (1981). Development of the outflow tract and closure of the interventricular septum in the normal human heart. Amer. J. Anat., 160: 309.
- McMurrich, J.P. (1930). Leonardo da Vinci. Carnegie Institution. Baltimore.
- Mercer, J.L. (1973). The movements of the dogs' aortic valve studied by high seepd cineangiography. Brit. J. Radiol., 46: 344.
- Milaire, J. (1965). Aspects of limb morphogenesis in mammals. En : Organogenesis. DeHaan, R.L. and Ursprung, H.Holt, Rinehart and Winston. New York.
- Milaire, J. (1967). Etude histochimique des premiers stades de la gènese des membres chez le poulet (stades 13 a 19). Arch. Biol. (Liége), 78: 289.
- Miller, R.A.; Lev, M.; Panl, M.H. (1962). Congenital absence of the pulmonary valve: clinical syndrome of tetralogy of Fallot with pulmonary regurgitation. Circulation, 26: 166.
- Mills, P.; Leech, G.; Davies, M.; Leathman, A. (1978). The natural history of a non-stenotic bicuspid aortic valve. Brit. Heart J., 40: 951.
- Missirlis, Y.F.; Armeniades, C.D. (1977). Ultrastructure of the human aortic valve. Acta Anat., 98: 199

- Moller, J.H.; Nakib, A.; Elliot, R.S.; Edwards, J.E. (1966). Symptomatic congenital aortic stenosis in the first year of life. J. Pediatr., 69: 728.
- Moore, G.W.; Hutchins, G.M. (1978). Association of interrupted aortic arch with malformations producing reduced blood flow to the fourth aortic arches. Amer. J. Cardiol., 42: 467.
- Moore, G.W.; Hutchins, G.M.; Brito, J.C.; Kang, H. (1980). Congenital malformations of the semilunar valves. Hum. Pathol., 11: 367.
- Murata, K. (1981). Acidic glycosaminoglycans in human heart valves. J. Mol . Cell. Cardiol., 13: 281.
- Nelson, E., Gertz, S.D.; Rennels, M.L.; Forbes, M.S.; Kawamura, J. (1976). Scanning and transmission electron microscopic studies of arterial endothelium following experimental vascular occlusion. En: The Cerebral Vessel Wall. Cervos-Navarro, J.; Betz, E.; Matakas, F. and Wüllenweber, R., eds., pp. 33. Raven Press. New York.
- Ojeda, J.L.; Hurle, J.M. (1975). Cell death during the formation of the tubular heart of the chick embryo. J. Embryol. Exp. Morph., 33: 523.
- Ojeda, J.L.; Hurle, J.M. (1981). Establishment of the tubular heart. Role of cell death. En: Perspectives in Cardiovascular Research. Vol. 5. Pexieder, T. ed. pp. 101. Raven Press. New York.

- Okada, R.; Glagov, S.; Lev, M. (1969). Relation of shunt flow and right ventricular pressure to heart valve structure in atrial septal defect. Amer. Heart J., 78: 781.
- Paff, G.H.; Boucek, R.J.; Gutten, G.S. (1965). Ventricular blood pressures and competency of valves in the early embryonic chick heart. Anat. Rec., 151: 119.
- Patten, B.M. (1922). The formation of the cardiac loop in the chick. Amer. J. Anat., 30: 373.
- Patten, B.M.; Kramer, T.C.; Barry, A. (1948). Valvular action in the embryonic chick heart by localised apposition of endocardial masses. Anat. Rec., 102: 299.
- Patten, B.M. (1960). The development of the heart. En: Pathology of the Heart. Gould, S.E., ed. C. H. Thomas, Springfield. Illinois.
- Patterson, D.F.; Haskins, M.E.; Schnarr, W.R. (1981). Hereditary dysplasia of the pulmonary valve in Beagle dogs. Amer. J. Cardiol., 47: 631.
- Penther, Ph.; Boschat, J.; Blanc, J.J.; Brière, J. (1980). Fenestrations des valves sigmoides aortiques et pulmonaires. Arch. Mal. Coeur, 73: 1447.
- Pexieder, T. (1975). Cell death in the morphogenesis and teratogenesis of the heart. Adv. Anat. Embryol. Cell. Biol., 51: 1.

- Pexieder, T. (1976). Effect de l'hemodynamique sur le morphologie de l'endocarde embryonaire. Bull. Assoc. Anat., 60: 399.
- Pexieder, T. (1977). SEM observations of the embryonic endocardium under normal and experimental hemodynamic conditions. Bibl. Anat., 15: 531.
- Pexieder, T. (1978). Cellular changes acompanying the pathogenesis of experimental hemodynamically induced ventricular septal defects in the chick embryo. En: Birth Defects Original Artcle Series. Vol. 14, Nº7. pp. 452. Alan R. Liss. Inc. New York.
- Pexieder, T. (1978). Blood pressure in aortic arches in the course of an experimentally induced persistence of the left 4 th. aortic arch in the chick embryo. En: Birth Defects Original Article Series. Vol. 14, Nº7. pp. 450. Alan R. Liss. Inc. New York.
- Pouget, J.M.; Kelly, C.E.; Pilz, G.G. (1967). Congenital absence of the pulmonary valve: A report of a case in a 73 year old man. Amer. J. Cardiol., 19: 732.
- Reidy, M.A.; Languille, B.L. (1980). The effect of local blodd flow patterns on endothelial cell morphology. Exp. Moll. Pathol., 32: 276.
- Reidy, M.A.; Schwartz, S.M. (1981). Endothelial regeneration. III. Time course of intimal changes after small defined injury to rat aortic endothelium. Lab. Invest., 44: 301.

- Reynols, E.S. (1963). The use of lead citrate at ligh ph. as an electron-opaque satin in electron microscopy. J. Cell. Biol., 17: 363.
- Rhodin, J.A.G. (1980). Architecture of the vessel wall. En: Handbook of Physiology Section 2: The Cardiovascular System, Vol. II. pp. 1. American Physiological Society. Bethesda. Maryland.
- Roberts, W.C. (1970). The congenitally bicuspid aortic valve: a study of 85 autopsy cases. Amer. J. Cardiol., 26: 72.
- Robicsek, F.,; Sanger, P.W.; Daugherty, H.K.; Montgomery, M.K. (1969). Congenital cuadricuspid aortic valve with displacement of the left coronary orifice. Amer. J. Cardiol., 23: 288.
- Rodbard, M.O. (1956). Vascular modifications induced by flow. Amer. Heart J., 51: 926.
- Roeske, W.R.; Wildenthal, K. (1981). Responsiveness to drugs hormones in the murine model of cardiac ontogenesis. Pharmac. Ther., 14: 55.
- Rogers, K.A.; Kalnis, V.I. (1981). The immunofluorescent visualization of microtubules and microfilaments in endothelial cells fixed "in situ". J. Cell Biol., 91: 328A.
- Romanof, A.L. (1960). The Avian Embryo.The McMillan Co., New York.
- Rosenquist, G.C.; Clark, E.B.; McAllister, H.A.; Bharati, S.; Edwards, J.E. (1979). Increased mitral-

aortic separation in dicrete subaortic stenosis. Circulation, 60: 70.

- Ross, R.; Benditt, E.P. (1965). Wound healing and collagen formation. V. Quantitative electron microscope radioautographic fibroblasts. J. Cell Biol., 27: 83.
- Rothko, K.; Moore, G.W.; Hutchins, G.M. (1980). Truncus arteriosus malformation: a spectrum including fourth and sixth aortic arch interruptions. Amer. Heart J., 99: 17.
- Rudolph, A.M.; Heymann, M.A.; Spitznas, V. (1972). Hemodynamic considerations in the development of narrowing of the aorta. Amer. J. Cardiol., 30: 514.
- Ruoslati, E.; Enguall, E.; Hayman, E. G. (1981). Fibronectin: current concepts of its structure and functions. Cell. Res., 1: 95.
- Rychter, Z.; Lemez, L. (1961). Vascular system of the chick embryo. VIII. On the ralationship between the experimentally produced left-sided arcus aortae to the right ventricle. Cesk. Morfol., 9: 55.
- Rychter, Z. (1962). Experimental morphology of the aortic arches and the heart loop in chick embryos. Adv. Morphol., 2:333.
- Sarphie, T.G. (1980). Pleomorphic surface features of mammalian endocardium: fine structure of canine bicuspid valves. J. Mol. Cell. Cardiol., 12: 241.

- Sauren, A.A.H.J.; Kuijpers, W.; Van Steenhoven, A. A. Veldpaus, F.E. (1980). Aortic valve histology and its relation with machanics-preliminary report. J,Biomech., 31: 97.
- Sauren, A.A. H. J. (1981). The mechanical behavior of the aortic valve. Tesis Doctoral. Hogeschool. Eindhoven. Holand.
- Schneider, P.J. (1979). Turnover of extracellular components in the rat aortic valve: An autoradioragraphic study. Anat. Rec., 193: 677A.
- Schneider, P.J.; Deck, J.D. (1981a). Tissue and cell renewal in the natural aortic valve of rats: An autoradiographic study. Cardiovasc. Res., 15: 181.
- Schneider, P.J.; Deck, J.D. (1981b). Turnover measurement of cardiovascular connective tissue components by in vitro labeling. Anat. Rec., 199: 303.
- Serck-Hanssen, A. (1968). Congenital valvular aortic stenosis. Acta Path. Microbiol. Scand., 72: 465.
- Shaner, R.F. (1962). Comparative development of the bulbus and ventricles of the vertebrate heart with special reference to Spitzer's theory of heart malformations. Anat. Rec., 142: 519.
- Shaner, R.F. (1963). Abnormal pulmonary and aortic semilunar valves in embryos. Anat. Rec., 147: 5.
- Silverman, M.E.; Schlant, R.E. (1970). Functional anatomy of the cardiovascular system. En: The Heart. Hurst, J.W.and Logue, R.B. McGraw-Hill. New York.

- Simonds, J.P. (1923). Congenital malformations of the aortic and pulmonary valves. Amer. J. Med. Sci., 166: 584.
- Smith, R.D.; Dushane, J.W.; Edwards, J.E. (1959). Congenital insufficiency of the pulmonary valve. Includicy a case of fetal cardiac failure. Circulation, 20: 554.
- Smith, R.B. (1971). Intrinsic inervation of the atrioventricular and semilunar valves in various mammals. J.Anat., 108: 115.
- Smith, R.B.; Taylor, J.M. (1971). Vascularization of atrioventricular and semilunar valves in cattle, pigs and sheep. Cardiovasc. Res., 5: 194.
- Sperelakis, N.; Shigenobu. (1974). Organ-cultured chick embryonic hearts of various ages. I. Electrophysiology. J. Mol. Cell. Cardiol., 6: 449.
- Spitzer, A. (1923). Uber den bauplan des normale und nissibideten herzens (Versuch einer phylogenetischen theorie). Virchows Arch. Anat., 243: 81.
- Steiner, P.; Finegold, M.J. (1965). Truncus arteriosus with atresia of the aortic arch. Arch. Pathol., 79: 518.
- Stephan, F.; Sutter, B. (1961). Reaction de l'embryon de poulet au bleu trypan . J. Embryol. Exp. Morphol., 9: 410.
- Stohr, G. (1934). Malformation of the heart of the newborn: Congenital lesions suggestive of an inflama-

- Staz, M. (1982). Diseños anatómicos de Leonardo Da Vinci. Laboratorios Becard. Barcelona.

tory orifice. Arch. Path. (Chicago), 17:311.
- Streeter, G.L. (1948).Development horizons in human embryos. Description of age groups XV, XVI, XVII, XVIII being the third issue of a survey of the Carnegie Collection. Contrib. Embryol. Carnegie Inst. Wash., 32, 133.
- Sweeney, L.J.; Clark, E.B.; Rosenquist, G.C. (1980). Left heart hypoplasia in the chick embryo: an experimental study. Anat. Rec., 196: 186A.
- Sweeney, L.J.; Clark, E.B.; Rosenquist, G.C. (1981). Aortic arch anomalies in left heart hypoplasia: an experimental study. Anat. Rec., 199: 250.
- Thubrikar, M.; Bosher,L.P.; Stanton, P.; Nolan, P. (1979). The mechanism of opening of the aortic valve. J. Thoracic. Cardiovasc. Surg., 77: 863.
- Thubrikar, M.; Nolan, P.; Bosher, L.P.; Deck, J.D. (1980). The cyclic changes and structure of the base of the aortic valve. Amer. Heart J., 99: 217.
- Tonge, A. (1869). Observations on the development of the semilunar valves of the aorta and pulmonary artery of the heart of the chick. Phil. Trans. Roy. Soc. London (serie B). Biol. Science, 59: 387.
- Toole, B.P. (1973). Hyaluronate and hyaluronidase in morphogenesis and differentiation. Amer. Zool., 13: 1061.
- Trelstad, R.L. (1975). Collagen fibrilogenesis in vitro and in vivo: the existence of unique aggregates

and the special state of the fibril end. En: Extracellular Matrix Influences on Gene Expression. Slaukin, H.C. and Greulich, R.C. eds., pp. 331. Academic Press. New York.

- Van der Kamp,N.; Nauta, J. (1979). Fibroblast function and the maintenance of the aortic valve matrix. Cardiovasc. Res., 13: 167.
- Van Mierop, L.H.S. (1970). Patology and pathogenesis of the common cardiac malformations. Cardiovasc. Clinics, 2: 27
- Van Praag, R.; Van Praag, S. (1965). The anatomy of common aorticopulmonary trunk (truncus arteriosus communis) and its embryologic implications. A study of 57 necropsy cases. Amer. J. Cardiol., 16: 406.
- Van Praag, R.; Van Praagh, S.; Nebesar, R.; Muster, A.; Sinha, S.; Paul, M. (1970). Tetralogy of Fallot: under development of the pulmonary infundibulum and its sequelae. Amer. J. Cardiol., 26: 25.
- Viragh, S.; Challice, C.E. (1973). Origin and differentiation of cardiac muscle in the mouse. J. Ultrastruc. Res., 42: 1.
- Waterman,R.E.; Schoenwolf, G.C. (1980). The ultrastructure of oral (bucopharyngeal) membrane formation and rupture in the chick embryo. Anat. Rec., 197: 441.
- Wauchope, G.M. (1928). The clinical importance of variations in the number of cusp formying the aortic

and pulmonary valves. Quartery J. Med., 21: 383.

- White, F.N. (1956). Circulation in the reptilian heart (caiman sclerops). Anat. Rec., 125: 417.
- Whorton, C. M. (1949). Primary malignant tumors of the heart. Cancer, 2: 245.
- Winn, K.J.; Hutchins, G. M. (1973). The pathogenesis of tetralogy of Fallot., 73: 157.
- Wyatt, J.P.; Goldengerg, H. (1948). Supernumerary aortic valve cusps with multiple fenestrations and with displacement of the left coronary orifice. Arch. Pathol., 45: 784.