



UNIVERSIDAD DE MURCIA

FACULTAD DE MEDICINA

Uso de la Terapia Fotodinámica y el
Chitosan para la Inactivación de *Candida*
Albicans en un modelo de Experimentación
Animal

D. Pascual Saorín Falcón

2015

AGRADECIMIENTOS

Me gustaría tener unas palabras de agradecimiento a las siguientes personas, pues han contribuido de una u otra manera a la consecución de esta tesis doctoral:

A la Profesora Doctora Yolanda Martínez Beneyto, por su confianza y apoyo constantes y por todo el tiempo que le he robado. Gracias de corazón.

Al Profesor Doctor Fabio Camacho Alonso, por su dedicación y empeño y por dedicarme el poco tiempo que tiene disponible. Muchas gracias.

A todos y cada uno de los profesores que encontré en la Universidad de Murcia, pues me dieron todo académicamente, pero me formaron mejor aún como ser humano.

A mi padre, ejemplo diario de lo que uno aspira a ser en la vida.

A mi madre, por su cariño eterno, dedicación y apoyo. Gracias por los valores que nos has inculcado a mis hermanos y a mí. Sin duda has hecho de nosotros gente de bien.

A mis abuelos, por su sacrificio y trabajo constantes. Sin vosotros no estaría hoy aquí.

A mis hermanos, faro constante en mi vida. Seguir sus pasos ha sido tan fácil...

A mis compañeros de carrera, en especial a José Antonio y José Francisco; lo más valioso que me llevo de mi paso por la universidad.

A todos y cada uno de mis amigos. Vuestra compañía a lo largo de estos años es impagable.

A Mari Carmen, por dar sentido a mi vida.
A nuestra hija Valeria, mi desvelo eterno.

ÍNDICE

1. INTRODUCCIÓN.....	7
1.1. INFECCIONES FÚNGICAS.....	8
1.1.1. Definición.....	8
1.1.2. Microbiología de las infecciones fúngicas.....	8
1.1.3. Levaduras.....	10
1.1.4. Hongos dermatofitos.....	12
1.2. CANDIDIASIS ORAL.....	13
1.2.1. Generalidades.....	13
1.2.2. Tipos de candidiasis oral.....	13
1.2.2.1. Candidiasis pseudomembranosa.....	13
1.2.2.2. Candidiasis atrófica eritematosa.....	14
1.2.2.3. Candidiasis hiperplásica.....	15
1.2.2.4. Candidiasis subplaca.....	15
1.2.2.5. Queilitis angular.....	16
1.2.2.6. Glositis romboidal media.....	17
1.2.2.7. Candidiasis crónica multifocal.....	17
1.2.2.8. Candidiasis oral asociada a infecciones sistémicas...	17
1.2.3. Patogénesis.....	19
1.2.4. Tratamiento.....	21
1.2.4.1. Terapias tópicas.....	21
1.2.4.2. Terapias sistémicas.....	24
1.3. TERAPIA FOTODINÁMICA.....	25
1.3.1. Historia de la terapia fotodinámica.....	25
1.3.2. Principios fotofísicos y fotoquímicos.....	26
1.3.3. Fotosensibilizantes.....	30
1.3.3.1. Fotosensibilizantes Sistémicos.....	31
1.3.3.2. Fotosensibilizantes Tópicos.....	32
1.3.4. Aplicaciones clínicas.....	37
1.3.4.1. Medicina.....	37

1.3.4.2. Odontología.....	39
1.3.5. Contraindicaciones y efectos adversos.....	45
1.4. CHITOSAN.....	45
1.4.1. Características químicas y propiedades.....	45
1.4.2. Aplicaciones clínicas.....	48
1.4.2.1. Medicina.....	48
1.4.2.2. Odontología.....	50
1.4.3. Uso del chitosan como fotosensibilizante del azul de metileno.....	51
1.5. MODELOS DE CANDIDIASIS ORAL EN ANIMALES DE EXPERIMENTACIÓN.....	52
1.5.1. Experimentación <i>in vivo</i> con <i>Candida</i>	52
1.5.2. Modelos de experimentación en monos (<i>Macaca irus</i>).....	53
1.5.3. Modelos de experimentación en ratas (Wistar y SD).....	54
1.5.4. Modelos de experimentación en hámster.....	58
1.5.5. Modelos de experimentación en ratones.....	59
2. JUSTIFICACIÓN Y OBJETIVOS.....	61
2.1. JUSTIFICACIÓN.....	62
2.2. OBJETIVOS.....	63
3. METODOLOGÍA.....	65
3.1. ANIMALES DE EXPERIMENTACIÓN.....	66
3.2. DISEÑO DEL ESTUDIO.....	67
3.2.1. Primer objetivo específico.....	67
3.2.2. Segundo-quinto objetivos específicos.....	72
3.3. TRATAMIENTO ESTADÍSTICO.....	84
4. RESULTADOS.....	86
5. DISCUSIÓN.....	94
6. CONCLUSIONES.....	101
7. BIBLIOGRAFÍA.....	103
8. ANEXOS.....	126

ABREVIATURAS

ALA: Ácido α -aminolevulínico.

cols: Colaboradores.

DT: Desviación típica.

FS: Fotosensibilizantes.

H&E: Hematoxilina y eosina.

Hp: Hematoporfirina.

IDSA: Infectious Diseases Society of America.

IgA: Inmunoglobulina A.

kg: Kilogramo.

nm: Nanómetros

MAL: 5-metil-aminolevulinato.

mg: Miligramo.

mL: Mililitro.

mW: Milivatios.

PBS: Solución salina buffer fosfato.

PpIX: Protoporfirina IX.

ROS: Radicales libres de oxígeno.

SAI: Servicio de apoyo a la investigación.

SD: Rata Sprague-Dawley.

SIDA: Síndrome de inmunodeficiencia adquirida.

SLA: Ratones alterados genéticamente para padecer anemia.

TFD: Terapia fotodinámica.

UFC: Unidades formadoras de colonias.

VIH: Virus de inmunodeficiencia humana.

VPH: Virus del papiloma humano.

UI: Unidades internacionales.

μ L: Microlitro.

1. INTRODUCCIÓN

1.1. INFECCIONES FÚNGICAS

1.1.1. Definición

Las micosis, superficiales o profundas, es el término general que se utiliza para denominar a las infecciones fúngicas producidas por los hongos, organismos saprófitos o parásitos naturales con capacidad patógena frente al hombre. Las micosis superficiales, de localización cutánea y/o mucosa, son unas de las enfermedades más comunes en humanos, y con menos incidencia se encuentran las infecciones sistémicas graves causadas por estos microorganismos (Castrillón y cols., 2005). Estas enfermedades están provocadas por algunas especies de hongos patógenas o con la capacidad de convertirse en patógenas, situación que se da cuando el individuo está bajo la influencia de determinados factores de riesgo, como el uso prolongado de ciertos tipos de fármacos (como los antibióticos de amplio espectro), determinados tipos de enfermedad de base (como la diabetes mellitus, SIDA y cáncer, entre otras), la depresión de las funciones fagocíticas o cuando existen alteraciones locales del sistema gastrointestinal (Weig y cols., 1998; Castrillón y cols., 2004).

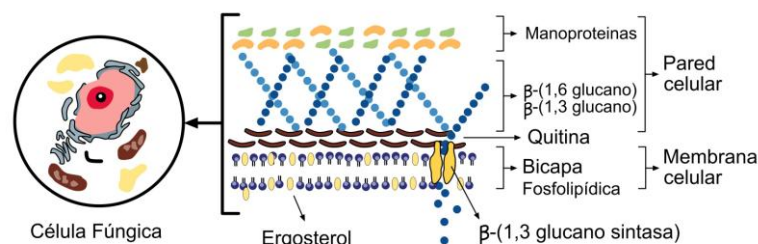
1.1.2. Microbiología de las infecciones fúngicas

Los hongos pertenecen al reino Fungi y según sus características morfológicas, genéticas y sus patrones reproductivos se subdividen en cinco phylas: quitridiomicetos, zigomicetos, glomeromicetos, ascomicetos y basidiomicetos. Son organismos eucariotas que pueden crecer como filamentos pluricelulares (mohos) o bien como organismos unicelulares (levaduras). Estos microorganismos pueden ser aerobios o anaerobios facultativos y poseen un metabolismo quimioheterótrofo, ya que necesitan compuestos orgánicos como fuente de energía de carbono (Carlile y cols., 2001).

Algunos hongos producen infecciones micóticas graves, pero también pueden ser beneficiosos. En general, los hongos son imprescindibles en la cadena alimentaria ya que descomponen, mediante enzimas extracelulares, la materia vegetal muerta reciclando así elementos vitales. También son importantes debido a que la mayoría de las plantas dependen de estos hongos simbióticos para formar las micorrizas (estructuras que contribuyen a que sus raíces absorban minerales y agua del suelo). Por último, los seres humanos utilizan los hongos como alimentos (setas comestibles), para producir alimentos (pan, cerveza, vino y queso entre otros) y como sustancias farmacológicas (alcohol y antimicrobianos).

En la figura 1 se muestra la estructura de una célula fúngica, desglosando su pared y membrana celular. La función de la pared celular no es sólo estructural (mantener la morfología de la célula), sino que también actúa de reservorio energético, controla la permeabilidad de sustancias, aporta protección frente a cambios osmóticos e interacciona con el medio externo mediante receptores. La membrana celular regula el paso de sustancias hacia el interior y el exterior de la célula. El factor común a todas las células eucariotas es que esta estructura dinámica y fluida está formada por una bicapa lipídica y por proteínas. Una diferencia fundamental entre las células animales frente a las células fúngicas, está en la proporción de esteroides, encargados de aportar rigidez a la célula y modular la permeabilidad de moléculas pequeñas, siendo mayoritario el colesterol en células animales y el ergosterol en células fúngicas (Curtis y cols., 2008).

Figura 1: Esquema de la pared y membrana celular de una célula fúngica.



La pared celular es una estructura esencial para todos los aspectos de la biología y la patogenia del hongo. Algunos estudios (Carlile y cols., 2001) indican que existen variaciones considerables en la composición de la pared celular entre distintos tipos de hongos, aunque en todos los casos, los componentes mayoritarios son los polisacáridos. La quitina, los glucanos y las proteínas son mayoritarios en los Ascomicetos (filo que incluye a muchos dermatofitos) y en los Basidiomicetos; el quitosano, la quitina y el ácido poliglucorónico en los Zigomicetos; y la celulosa y otros glucanos en los Oomicetos. La quitina es un polisacárido lineal que proporciona a la estructura celular resistencia y rigidez, así como la propiedad de que sea insoluble en agua y en solventes orgánicos. Los glucanos son los polisacáridos ramificados estructurales más importantes, actuando también como reservorio energético (Carlile y cols., 2001). Las proteínas son las responsables de la porosidad e interacción con el medio. Las proteínas se comportan como polianiones, es decir, los grupos fosfato atraen a moléculas cargadas positivamente para que el equilibrio de carga a ambos lados de la membrana sea neutro.

1.1.3. Levaduras

La característica principal de las levaduras es que son hongos unicelulares no filamentosos, con forma oval o esférica y con tamaño celular que generalmente oscila entre 2 y 4 μm . Algunas de ellas se encuentran en la superficie de las plantas y los animales, actuando frente a las bacterias como potenciales competidores por los nutrientes presentes en el medio, principalmente los hidratos de carbono y los productos fermentables. En la mayoría de los casos la reproducción es asexual, con una división asimétrica o por germinación a partir de la célula madre. Por el contrario, algunas levaduras poseen reproducción sexual por conjugación, en la que se fusionan dos células para formar un cigoto que dará lugar a esporas sexuales por reproducción meiótica (Beltrán y cols., 2002).

Algunas especies de hongos relevantes clínicamente pertenecen al género *Candida*. La colonización de diferentes tejidos de estas especies puede generar una infección facilitada por la proliferación endógena del microorganismo, provocando desde candidiasis localizadas benignas hasta invasiones sistémicas letales (Rex y cols., 2000).

La alta biodiversidad fenotípica de *Candida* spp. y la alteración del sistema inmunitario del huésped provocan esta conducta patogénica oportunista, variando así su comportamiento y generando nuevas y amplificadas propiedades invasivas. En este proceso infeccioso sobre el individuo se producen múltiples factores de virulencia como:

- Adherencia a células epiteliales y endoteliales.
- Producción de enzimas hidrolíticas (proteasas).
- Transición dimórfica por conversión morfogenética de la forma levaduriforme a la forma patógena micelial (hifas o tubos germinales).
- Variabilidad antigénica.
- Habilidad de cambiar entre diferentes fenotipos celulares.
- Adhesión a sustratos biológicos e inertes.
- Inmunomodulación de los mecanismos de defensa del huésped (Senet, 1997).

El género *Candida* incluye numerosas especies. Entre ellas, destacan por su interés clínico:

- *Candida albicans*, comensal de la biota habitual del tracto intestinal del ser humano.
- *Candida Krusei*, comensal que se encuentra generalmente en las mucosas (Sanaranayake y Samaranayake, 1994).

- *Candida parapsilosis*, levadura que se ha detectado principalmente en las manos de trabajadores sanitarios, siendo la segunda especie de *Candida* más aislada en hemocultivos.

Estas tres especies de *Candida* se distinguen entre ellas por presentar diferencias entre sus características morfológicas, fisiológicas y desde el punto de vista patogénico, por las diferentes enfermedades que producen sobre el individuo.

Candida albicans ha sido descrita como la tercera causa de infecciones del torrente sanguíneo y candidiasis diseminada, asociada a más del 25% de muerte en Inglaterra, en un estudio realizado por la *British Society for Medical Mycology* durante dos años sobre pacientes hospitalizados en cuidados intensivos (Kibbler y cols., 2003), así como la principal causa de infecciones nosocomiales. Además, estas especies presentan un problema particular ya que tienen la capacidad de crecer en forma de biofilms en los dispositivos médicos implantados, generando así una gran resistencia a los fármacos antifúngicos (Kuhn y Ghannoum, 2004).

1.1.4. Hongos dermatofitos

Los dermatofitos, del género *Trichophyton*, *Microsporum* o *Epidermophyton*, son hongos filamentosos de morfología y fisiología parecida. Taxonómicamente se engloban en la división Ascomycota y pertenecen a la clase Plectomycetes, orden Onygenales y familia Arthrodermataceae (Dvorák y Otcenásek, 1982).

Estos hongos están considerados patógenos para el ser humano debido a que tienen la capacidad de invadir el estrato corneo de la epidermis y los tejidos queratinizados (piel, pelo y uñas). Esta colonización causa una variedad de infecciones superficiales en el ser humano y en animales, determinadas dermatofitosis o tiñas (Nweze y Okafor, 2005; Ameen, 2010). Igual que en las micosis causadas por las levaduras, las dermatofitosis son frecuentes en individuos inmunodeprimidos (Nir-Paz y cols., 2003; Berg y cols., 2007).

Se estima que entre el 20 y el 25% de la población mundial está infectada por dermatofitos (Havlickova y cols., 2008). El tipo de dermatofitosis, sus agentes etiológicos y el patrón anatómico de la infección está en función de la ubicación geográfica, factores ambientales y culturales, viéndose incrementada por la migración, el turismo o la situación socioeconómica de la población. Las dermatofitosis son infecciones que tienen un gran impacto social ya que pueden producir desfiguraciones, teniendo también la desventaja de que son recurrentes y difíciles de eliminar con tratamientos antifúngicos de larga duración.

1.2. CANDIDIASIS ORAL

1.2.1. Generalidades

La candidiasis es la enfermedad micótica más común; la afectación por *Candida* fue la primera enfermedad descrita de la medicina. La *Candida* coloniza la superficie epitelial en la mayor parte de la población humana (Chabrier-Roselló y cols., 2010) y uno de los componentes de la microbiota de la cavidad oral (Souza y cols., 2010). Estas especies pueden causar un amplio abanico de enfermedades al hombre, desde una infección superficial de la mucosa, como en la candidiasis vaginal u orofaríngea, hasta infecciones invasivas que ponen en peligro la vida (De Backer y cols., 2000; Sullivan y cols., 2004; Donnelly y cols., 2007; Hamza y cols., 2008).

1.2.2. Tipos de candidiasis oral

1.2.2.1. Candidiasis pseudomembranosa

Candidiasis oral en forma de aftas clásicamente de forma aguda, aunque puede alargarse por varios meses o incluso años en pacientes que toman corticoides tópicos o inhalados, en pacientes con VIH+ y en otros inmunodeprimidos. Las aftas son visibles en neonatos y entre pacientes terminales, particularmente asociados a enfermedades tales como leucemia y otras enfermedades malignas, además del VIH. Las aftas son parches blancos en la superficie de la mucosa oral, lengua, etc. Las lesiones se desarrollan y forman placas que confluyen de las que se desprende un material blanquecino dejando una herida eritematosa y a veces sangrante. Las placas de las aftas orales están compuestas de material necrótico y de epitelio descamado infiltrado de levaduras de *Candida albicans* en hifas. Hay edema y microabscesos que contienen polimorfonucleares en las capas más externas del epitelio. Las partes más profundas del epitelio presentan acantosis, y la respuesta inflamatoria en el tejido conectivo comprende linfocitos, células plasmáticas y polimorfonucleares. Una complicación de la candidiasis orofaríngea es aquella que se extiende a mucosas adyacentes particularmente al tracto respiratorio y esófago. Este tipo es particularmente común en pacientes VIH (Scully y cols., 1994). Histológicamente el estrato espinoso presenta invasión de hifas en individuos sanos, mientras que en pacientes inmunodeprimidos, esta invasión puede ir más allá. De la misma manera, en pacientes inmunodeprimidos no suele observarse la formación de microabscesos (Khatri y cols., 2015).

1.2.2.2. Candidiasis atrófica eritematosa

La candidiasis eritematosa o atrófica es poco común y está asociada a tratamientos con antibióticos de amplio espectro o corticoides o en pacientes VIH+. La clínica está caracterizada por áreas eritematosas generalmente en el dorso de la lengua, paladar o mucosa bucal. Las lesiones en el dorso de la lengua cursan con zonas depapiladas. Las lesiones eritematosas están también a menudo en el paladar en enfermos VIH. Pueden también estar asociadas a queilitis angular. Holmstrup y Axéll, en 1990 (Holmstrup y Axéll,

1990) indicaron que el término atrófico para describir las áreas eritematosas podría estar equivocado en tanto en que el color rojizo de la lesión podría estar causado no sólo por un adelgazamiento del epitelio sino por un aumento en la vascularización (Scully y cols., 1994). Suele ser asintomática, y cuando no lo es suele aparecer una sensación generalizada de escozor o quemazón acompañada de la pérdida de papilas filiformes en el dorso lingual. Histológicamente las lesiones son similares a las de candidiasis pseudomembranosa (Khatri y cols., 2015).

1.2.2.3. Candidiasis hiperplásica

Las candidias hiperplásicas son crónicas, elevadas y de tamaño diverso, desde pequeñas palpables, largas y blanquecinas, opacas hasta duras y rugosas. Se aprecian lesiones homogéneas que no desprenden al raspado. Es importante realizar una biopsia, ya que es una lesión precancerosa mostrando diferentes grados de displasia. Se malignizan un 9-40% de candidiasis hiperplásicas en comparación con las leucoplasias, de las que se malignizan de un 2-6%. El riesgo de desarrollar un carcinoma dependerá de si la lesión es moteada u homogénea, la presencia y el grado de displasia y de las medidas adoptadas. La histología de la candidiasis hiperplásica incluye paraqueratosis e hiperplasia epitelial con invasión de la candida en las primeras capas del epitelio. En algunos casos está asociada a deficiencias de folatos o deficiencias en la inmunidad celular (Scully y cols., 1994).

1.2.2.4. Candidiasis subplaca

Son lesiones comunes consideradas como un tipo de candidiasis eritematosa, y se describe en ocasiones como candidiasis atrófica crónica (Khatri y cols. 2015).

Lesiones inflamatorias en la mucosa en contacto con las prótesis dentales. Afecta aproximadamente al 50% de pacientes portadores de prótesis completa superior, y presenta una etiología multifactorial. Influye en su aparición lesiones mecánicas de la propia prótesis, mala higiene de la prótesis,

un uso sin descanso de la prótesis, la dieta y factores sistémicos (Andrucioli y cols., 2004). Presenta eritema y adema crónicos en la mucosa en contacto con la prótesis. Es raro verla asociadas a prótesis inferiores. El paciente puede tener dolor leve pero normalmente es asintomática. La única molestia suele ser asociada a queilitis angular. Histológicamente se aprecia en los tejidos blandos una respuesta proliferativa o degenerativa con reducción de la queratinización y un adelgazamiento del epitelio. Así mismo puede alterarse la flora bacteriana del medio por la acumulación de placa entre la superficie de la mucosa y la prótesis. Además, la saliva presente entre la prótesis y la mucosa puede tener un pH menor (Scully y cols., 1994).

Se han clasificado en 3 subtipos, dependiendo de la severidad de la lesión. Las de tipo I son lesiones localizadas de forma simple, con inflamación o zonas de hiperemia. Las tipo II son lesiones eritematosas más difusas, comprendiendo una parte de la zona mucosa cubierta por la prótesis. Las lesiones de tipo III presentan forma papilar o granular y abarcan la parte central del paladar duro y la cresta alveolar. Curiosamente se ha observado en los estudios histopatológicos que raramente se observa una penetración de las hifas de *Candida* dentro del epitelio queratinizado. Sin embargo, las superficies de las prótesis están altamente colonizadas por *Candida* (Khatri y cols., 2015).

1.2.2.5. Queilitis angular

Lesiones que afectan a las comisuras de la boca, con eritema, dolor y fisuras, que se asocian comúnmente con candidiasis subplaca. Hay presencia bacteriana y fúngica y están influenciadas por los factores predisponentes del huésped. En muchas ocasiones es la manifestación de un déficit de vitamina B12 o de anemia, que se recupera al tratar la enfermedad subyacente. Así mismo se observa frecuentemente en pacientes VIH+ (Scully y cols., 1994).

En ocasiones aparece como lesiones bilaterales, y suele aparecer más frecuentemente en pacientes con la dimensión vertical disminuida, con un aumento de pliegues cutáneos en las comisuras bucales, y en personas que

tienen por costumbre humedecer sus labios y las comisuras bucales por acción de la lengua. Esto facilita el acúmulo de saliva en la zona, favoreciendo el crecimiento de *Candida*. Actualmente se piensa que estas lesiones son causadas por especies de *Streptococcus* y *Staphylococcus* además de las *Candida* (Khatri y cols., 2015).

1.2.2.6. Glositis romboidal media

Se caracteriza por una zona de atrofia papilar de forma elíptica o romboidal de forma simétrica en el centro de la lengua. De manera ocasional aparece de una forma exofítica o lobulada. Histopatológicamente se encuentra a la *Candida* infiltrando las capas superficiales un epitelio con paraqueratosis y un infiltrado de polimorfonucleares ocupando el epitelio con crestas epiteliales alargadas e infiltrado linfocitario en el corion. Sin embargo, está demostrado que las lesiones presentan infiltrado de bacterias y hongos al mismo tiempo (Scully y cols., 1994). En algunos pacientes con glositis romboidal, encontramos otros focos con *Candida*, como en las comisuras o el paladar. Las lesiones del paladar normalmente son el resultado del roce directo de la lengua contra la mucosa palatina durante la deglución. Esta presentación ha sido descrita como candidiasis multifocal crónica (Khatri y cols., 2015).

1.2.2.7. Candidiasis crónica multifocal

Este término se usa cuando aparecen diferentes lesiones candidiásicas en diferentes lugares de la boca, incluyendo quielitis angular sobre todo en pacientes portadores de prótesis, leucoplasias retrocomisurales, glositis romboidal media y lesiones palatinas. La mayoría de los enfermos son hombres mayores fumadores. El tratamiento antifúngico es efectivo aunque si bien es cierto que son comunes las recaídas (Scully y cols., 1994).

1.2.2.8. Candidiasis oral asociada a infecciones sistémicas

Formas sistémicas de candidiasis pueden afectar solo a un órgano o diseminarse hematológicamente. Es importante diagnosticar si la candidiasis es en ocasiones manifestación de una enfermedad sistémica. En pacientes inmunodeprimidos, la mayoría de los pacientes con candidemia tienen evidencias de infección invasiva. La presentación habitual es en pacientes con fiebre persistente que no responde a antibióticos de amplio espectro (Scully y cols., 1994).

Las defensas del huésped frente a la *Candida* se dividen en dos categorías: no específicas (integridad de la mucosa, bacterias comensales, leucocitos polimorfonucleares, macrófagos y factores salivares) y específicas (anticuerpos en sangre y secretados así como la inmunidad mediada por células) (Samaranayake y Samaranayake., 2001).

El epitelio escamoso estratificado de la mucosa oral forma una superficie continua que protege los tejidos subyacentes a modo de barrera. Depende en gran medida del nivel de queratinización y de la continua descamación o recambio del epitelio. La interacción entre las especies de *Candida* y la microbiota del huésped es quizás el siguiente modo más importante controlando la colonización de la *Candida*. La flora bacteriana comensal regula el número de levaduras inhibiendo su adherencia al epitelio compitiendo por los diferentes sitios o puntos de adhesión además de nutrientes. Numerosos estudios han revelado que la colonización fúngica del epitelio podría estar suprimida por los estreptococos, que son predominantes en la microbiota oral (Samaranayake y Samaranayake., 2001).

Así mismo, la cavidad oral es un medio único, puesto que está continuamente bañada en saliva, un fluido biológico con una potente actividad antibacteriana y antifúngica. Además, el flujo continuo de saliva impide la acumulación de microorganismos en los nichos biológicos. Un defecto en la cantidad de saliva, como en el síndrome de Sjögren induce una xerostomía con aumento de la cantidad de levaduras y de infección por parte de las mismas, indicando la importancia de las defensas de la saliva en la lucha contra la

Candida. Los elementos en la saliva que inhiben el crecimiento de la *cándida* incluyen factores inespecíficos como proteínas ricas en histidina, en prolina, el sistema salival de peroxidasas, lactoferrina y lisozima. La acción antifúngica de los polipéptidos ricos en histidina es notable, parecido según Pollock y cols. (1984) al imidazol. La lisozima y la lactoferrina son dos proteínas salivares que contribuyen a la regulación de la *cándida* (Samaranayake y Samaranayake., 2001).

Tanto la inmunidad específica como la no específica están relacionadas con la defensa de la cavidad oral frente a la *cándida*. Personas con niveles bajos de IgA son más propensos a padecer infecciones micóticas, debido a que la IgA parece prevenir la unión de la *cándida* a la superficie oral. Leucocitos polimorfonucleares y macrófagos tienen la capacidad de fagocitar y matar células fúngicas. Sin embargo, el nivel de expresión de estas células depende de las citoquinas sintetizadas por las células T, y el tiempo que sobreviven en un ambiente hostil como la cavidad oral que esta bañada en saliva (Samaranayake y Samaranayake., 2001).

Las candidiasis mucocutáneas y sistémicas están asociadas a defectos en la inmunidad mediada por células. Un ejemplo son los pacientes afectados por VIH con unos linfocitos T CD4 ineficaces, resultando en candidiasis orofaríngeas recurrentes (Samaranayake y Samaranayake., 2001).

1.2.3. Patogénesis

En los últimos años la incidencia de estas infecciones fúngicas se ha incrementado marcadamente por varias razones, como el uso de procedimientos más invasivos, medicamentos inmunosupresores, o el uso de antibióticos de amplio espectro a raíz del aumento de neutropenias e infecciones por VIH (Pereira Gonzales y Maisch, 2012). Este incremento ha sido mayor en el mundo desarrollado dado el uso generalizado de prótesis dentales, xerostomía y un aumento en la supervivencia de los pacientes inmunodeprimidos. En este sentido, la candidiasis oral es un agente infeccioso

oportunista común en paciente inmunocomprometidos y la *Candida albicans* es el mayor agente etiológico a razón del 70-80% de los organismos aislados en lesiones orales (Li y cols., 2007). La candidiasis orofaríngea afecta del 15-60% de pacientes con enfermedades hematológicas o cancerosas durante el periodo de inmunodepresión (Ninane, 1994), 7-48% de los pacientes infectados con VIH, y más del 90% en estos pacientes en estados más avanzados de la enfermedad (Pereira Gonzales y Maisch, 2012). En pacientes severamente comprometidos, la reinfección después del tratamiento antifúngico es generalizada (30-50%) (Phillips y cols., 1996; Biel, 2010).

Hay varios factores en la patogénesis de la *Candida*, como su capacidad para adherirse a células epiteliales y a biomateriales, la producción de enzimas hidrolíticas como la proteínasa aspartil y fosfolipasas, y la producción de hemolisinas (da Costa y cols., 2009; Noumi y cols., 2010; Williams y cols., 2011). En relación a su adhesión a superficies del huésped y a la formación de hifas, la *Candida* durante el curso de la infección existe normalmente en el biofilm. Como causa principal de infecciones en humanos, el biofilm representa un serio problema de salud (Donlan, 2001). El biofilm está estructurado en comunidades microbianas caracterizadas por células sésiles que están sujetas a superficies naturales y embebidas en la matriz extracelular de polímeros, tales como glicoproteínas y polisacáridos, producidas por las propias células (Ten Cate y cols., 2009). El biofilm se convierte en una fina capa de matriz albergando una intrincada red de hongos, hifas y pseudohifas. Los biofilms de hongos no solo tienden a ser más resistentes a agentes microbianos que sus formas planctónicas pero además son conocidas por soportar a las defensas del huésped (Douglas, 2003; Kojic y Darouiche, 2004). La mayoría de las *Candidas* secretan hidrolasas, como proteinasas y fosfolipasas (Ghannoum, 2000), y produce metabolitos ácidos, como ácidos carboxílico, al tiempo que otras sustancias tóxicas; estos productos pueden dañar e interrumpir procesos celulares (Hannula y cols., 2001). Finalmente, la *Candida albicans* usa mecanismos que las protege del sistema inmunitario del huésped, uno de los cuales muestra una eficiente respuesta de estrés oxidativo (Wang y cols., 2006; Kusch y cols., 2007).

1.2.4. Tratamiento

El primer paso en el manejo de la candidiasis oral debería ser la identificación y corrección de los factores predisponentes si los hubiera, siempre que sea posible.

En este sentido pacientes con candidiasis oral secundaria a una hiposialia podrían beneficiarse de estrategias para mantener la boca húmeda, mediante enjuagues periódicos o administración de fármacos como la pilocarpina. Si la hiposialia es secundaria a la toma de fármacos, se podría cambiar por otra medicación si es posible (Lalla y cols., 2013)

Pacientes en tratamiento contra el cáncer pueden ser mas predisponentes a padecer candidiasis debido a los efectos de la terapia, concretamente a la hiposalivación y a la inmunosupresión. Mientras que la inmunosupresión es transitoria, la radioterapia de cabeza y cuello puede resultar en una reducción del flujo salival permanente. El uso de aminofosfatina durante la radioterapia puede reducir la severidad de la xerostomía (Lalla y cols., 2013).

Pacientes con infecciones candidiásicas recurrentes secundarias al virus VIH deben ser controlados por su médico ya que puede indicar un mal control de la enfermedad (Lalla y cols., 2013).

Pacientes portadores de prótesis deben quitarse las prótesis de noche y limpiarlas regularmente. El tratamiento de la estomatitis subplaca debe incluir la prótesis al igual que la mucosa. Una crema antifúngica aplicada sobre la mucosa previa a la colocación de la prótesis es de gran ayuda (Lalla y cols., 2013).

1.2.4.1. Terapias tópicas

Los agentes tópicos son los más usados en la terapia antifúngica tales como la nistatina, clotrimazol y miconazol. Algunos antifúngico sistémicos como

la anfotericina B y el itraconazol están disponibles también de forma tópica. La Sociedad Americana de Enfermedades Infecciosas (IDSA) recomienda el uso de clotrimazol o nistatina en candidiasis orofaríngeas leves. Con cualquier terapia tópica el paciente no debe beber, comer o enjuagarse hasta una hora después de aplicar el fármaco. Se prescribe normalmente durante 14 días (Lalla y cols., 2013).

Nistatina

Es un polieno con acción antifúngica de mala absorción gastrointestinal. Su eficacia depende del contacto directo con la cándida. Debe usarse por lo tanto en candidiasis orales varias veces al día. Generalmente se encuentra en forma de crema, suspensión o pastillas, con un alto contenido en azúcar, lo que puede aumentar el riesgo de caries con un uso prolongado, especialmente en pacientes con boca seca (Lalla y cols., 2013). Ha sido tradicionalmente el fármaco de elección, en suspensión 100000UI/ml, como enjuague 4 veces al día aproximadamente 2 minutos y después tragado. Los pacientes deben quitarse las prótesis durante el tratamiento, para que el fármaco esté en contacto directo con los tejidos. Para establecer el éxito de la terapia es necesario realizar un seguimiento a los 3-7 días del inicio de la misma. La duración del tratamiento va de unos 7 a 14 días, hasta 2 o 3 días después de la desaparición de los síntomas. Otros autores recomiendan el uso del fármaco el doble del tiempo necesario para la desaparición de los síntomas, para asegurar que los niveles de cándida descienden hasta los niveles normales. Por otro lado, la nistatina parece no ser muy eficaz frente a la cándida en pacientes con cáncer. Así mismo, debido a la gran cantidad de azúcar que presenta, está contraindicada en pacientes diabéticos, siendo el fármaco de elección en estos casos el fluconazol (Birsay, 2011).

Clotrimazol

El clotrimazol presenta un amplio espectro de actividad, siendo antifúngico y actuando también contra estaphylococos. Se usa ampliamente en

el tratamiento de infecciones por *Candida* superficiales en mucosa oral, piel y en la vagina. Es particularmente efectivo en candidiasis orofaríngeas especialmente en pacientes VIH o inmunodeprimidos. Usado como crema es particularmente útil en el tratamiento de la queratitis angular debido a su acción antifúngica y sobre estafilococos (Ellepola y Samaranayake, 2000).

Es un imidazol que también presenta una mala absorción gastrointestinal. Posee una elevada cantidad de azúcar, perjudicial aumentando el riesgo de caries y también en pacientes diabéticos. El clotrimazol debe emplearse con cuidado en pacientes con disfunción hepática (Lalla y cols., 2013).

Cuando se aplica tópicamente, el clotrimazol es bien tolerado. Las reacciones adversas al fármaco son raras y de poca importancia tales como irritación, vómitos o náuseas. Está presente como crema al 1% para aplicar 3 veces al día en las comisuras bucales y como pastilla de 10mg que se disuelve, usándola 5 veces al día. Son de liberación lenta, lo que facilita una cantidad terapéutica del fármaco durante varias horas (Ellepola y Samaranayake, 2000).

Miconazol

El miconazol, al igual que el clotrimazol, presenta un amplio espectro de acción; *Candida*, bacterias gram positivas y estafilococos. Puede administrarse tópicamente, vía oral o intravenosa. El miconazol es rápidamente metabolizado en el hígado y su excreción es así mismo hepática, a través de la bilis. El fármaco penetra bien en tejidos inflamados, ojos y peritoneo. Sin embargo, es más pobre en saliva (Ellepola y Samaranayake, 2000).

Es efectivo frente a todo tipo de candidiasis y se usa además en vulvovaginitis por *Candida*. El uso intravenoso del miconazol se ha sustituido por otros fármacos menos tóxicos tales como fluconazol y ketoconazol (Ellepola y Samaranayake, 2000).

Los efectos adversos del uso del miconazol son raros y escasos. Son más comunes con el uso intravenoso, apareciendo tromboflebitis, náuseas y más raramente cardiotoxicidad y anafilaxia (Ellepola y Samaranayake, 2000).

Existen nuevas formulaciones consistentes en tabletas que se aplican en la mucosa de la región canina y que se disuelven, liberando lentamente el fármaco al medio durante horas. En estudios doble ciego aleatorio se ha observado igual de efectiva en pacientes VIH+ que el clotrimazol. Debe usarse con cuidado en pacientes que tomen warfarina si se administran conjuntamente. (Lalla y cols., 2013).

1.2.4.2. Terapias sistémicas

Los fármacos sistémicos son de elección en pacientes significativamente inmunocomprometidos. Hay números fármacos, como el fluconazol, ketoconazol, itraconazol, posaconazol variconazol y el nuevo equinocandis. Sin embargo el fluconazol es el más común. La IDSA recomienda el fluconazol en infecciones moderadas o severas (Lalla y cols., 2013).

El fluconazol es un triazol extremadamente efectivo en el tratamiento de la candidiasis orofaríngea. Puede usarse como prevención en pacientes proclives a desarrollar candidiasis oral, como pacientes VIH+ y con cáncer. Una revisión sistemática de 17 estudios usando el fluconazol como prevención en pacientes en tratamiento contra el cáncer mostró una prevalencia de candidiasis oral del 1.9 % en comparación con un 20.3% que tomaban placebo. El fluconazol está disponible en tabletas para chupar. Debido a su elevada vida media puede tomarse solo una vez al día. Usando el fluconazol hay numerosas interacciones farmacológicas que deben tenerse en cuenta, como con la warfarina, fenitoína, estatinas, inhibidores de la bomba de protones y sulfonilureas. El fluconazol debe usarse con cuidado en pacientes con disfunción hepática (Lalla y cols., 2013).

El amplio uso de antifúngicos sistémicos y tópicos han hecho que la cándida desarrolle resistencia a los tratamientos (Mima y cols., 2010). Los tratamientos tópicos de la candidiasis con polienos, los más comunes son la nistatina, seguida de la anfotericida B (Shamaranayake y cols., 2009) o derivados del imidazol (clotrimazol y ketoconazol) resultan en mejora transitoria

de la candidiasis, con recurrencia de la enfermedad, especialmente en pacientes inmunodeprimidos. Por otra parte, el uso de agentes tópicos no es el mejor, debido al efecto diluyente de la saliva y a la acción de limpieza de la musculatura oral reduciendo la concentración de los agentes a dosis subterapéuticas. Mejores resultados se han obtenido con antifúngicos sistémicos, como el ketoconazol, fluconazol o itraconazol. Sin embargo, el uso de estos agentes sistémicos puede provocar hepato y nefrotoxicidad y es causa de resistencia al fármaco por parte de la *Candida* (Wilson y Mia, 1993; Chandra y cols., 2001; Shapiro y cols., 2011).

1.3. TERAPIA FOTODINÁMICA

1.3.1. Historia de la terapia fotodinámica

La captación selectiva de un fotosensibilizante por un tejido neoplásico y la destrucción de este tejido por la aplicación de una irradiación subsiguiente, principio básico de la terapia fotodinámica (TFD), no es una idea nueva. La utilización de diversos productos vegetales con el objetivo de mejorar los resultados de la fototerapia data del 1400 a. C y fueron descritos en un libro indio sagrado, *Atharva Veda*.

En 1900, el equipo de Oscar Raab describieron la captación de algunos colorantes, como el naranja de acridina, para sensibilizar microorganismos, como el paramecio, para su destrucción por una exposición posterior a una fuente de luz. Además, descubrieron que esta reacción necesitaba de la presencia de oxígeno y Von Tappeiner, director del Instituto de Farmacología de la Universidad de Munich, le dio el nombre de “acción fotodinámica” o “efecto fotodinámico” (Babilas y cols., 2005; Fritsch y Ruzcka, 2006).

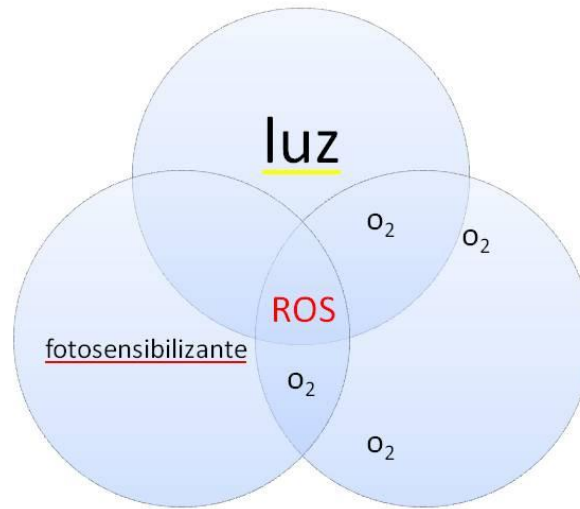
En 1905, Von Tappeiner y Jodblauer fueron los primeros en aplicar la TFD para el tratamiento del cáncer de piel. Además, esta acción fotodinámica comenzó a estudiarse para el tratamiento de otras enfermedades cutáneas como condilomata lata, lupus vulgar, herpes simples, molluscum contagiosum,

pitiriasis versicolor, psoriasis. Al inicio se usaba la eosina como fotosensibilizador y la irradiación empleada era la fuente de luz blanca.

En el intento de optimizar y estandarizar la TFD, en los años posteriores, fueron ensayadas varias sustancias fotosensibilizantes, principalmente, las porfirinas. Los primeros experimentos fueron realizados, en 1911, con la hematoporfirina y, desde entonces, las porfirinas se mantuvieron como las sustancias más eficaces y más estudiadas en la TFD. Hausman describió la capacidad de la hematoporfirina, activada por la luz, de fotosensibilizar a ratones y conejillos de indias. En 1913, Meyer-Betz demostró que la hematoporfirina podía producir fotosensibilidad en humanos, al inyectarse a sí mismo este compuesto y notar inflamación y dolor en las zonas de su cuerpo expuestas a la luz (Nestor y cols., 2006).

1.3.2. Principios fotofísicos y fotoquímicos

La terapia fotodinámica consiste en la administración de un fotosensibilizante, el cual se acumula selectivamente en determinadas células o tejidos, de forma que al ser iluminados, en presencia de oxígeno, con una luz de adecuada longitud de onda y en dosis suficiente, se produce como resultado la fotooxidación de materiales biológicos y la subsiguiente muerte celular. De esta forma, la reacción fotodinámica inducida por los metabolitos de porfirinas acumulados, principalmente PpIX, se produce cuando los tejidos tratados con ALA son expuestos a una fuente de luz con energía y longitud de onda adecuados, siendo un proceso citotóxico dependiente de la presencia de oxígeno. En resumen, son necesarios 3 elementos para que se produzca la reacción fotodinámica (Figura 2): una molécula fotosensible, luz visible y oxígeno.

Figura 2: Elementos participantes de la reacción fotodinámica.

Elementos participantes de la reacción fotodinámica

El escalón inicial de la reacción fotodinámica es la absorción de los fotones de luz por el sensibilizador causando un cambio de la molécula desde su estado basal a un estado excitado de singlete, extremadamente inestable, con una vida media de 10^{-6} a 10^{-9} segundos. El fotosensibilizador excitado experimenta un cruce intersistema hacia el estado de triplete, por la conversión del giro de un electrón. La interacción del triplete sensibilizante con las moléculas circundantes resulta en dos tipos de reacciones fotooxidativas (Fritsch y Ruzcka, 2006) (Figura 3):

- Tipo I: implica la transferencia de electrones o átomos de hidrógeno produciendo formas radicales del fotosensibilizador. Además, estos intermediarios pueden reaccionar con el oxígeno y formar radicales peróxidos, iones superóxidos e hidroxilos (radicales libres de oxígeno, ROS), los cuales inician una reacción en cadena de radicales libres.

- Tipo II: reacción mediada por un proceso de transferencia de energía al oxígeno, conduciendo a la formación de singletes de oxígeno ($^1\text{O}_2$) y al retorno del fotosensibilizador a su estado basal.

Ambas reacciones ocurren simultáneamente y en competición, sin embargo, parece que el oxígeno singlete es el mayor responsable del daño tisular producido durante la TFD.

Figura 3: Tipos de reacciones foto-oxidativas.

Tipo I – Reacción directa con tejidos

- Radicales libres

(oxidación o reducción del sensibilizante)

Tipo II – Reacción directa con oxígeno

- Oxígeno singlete

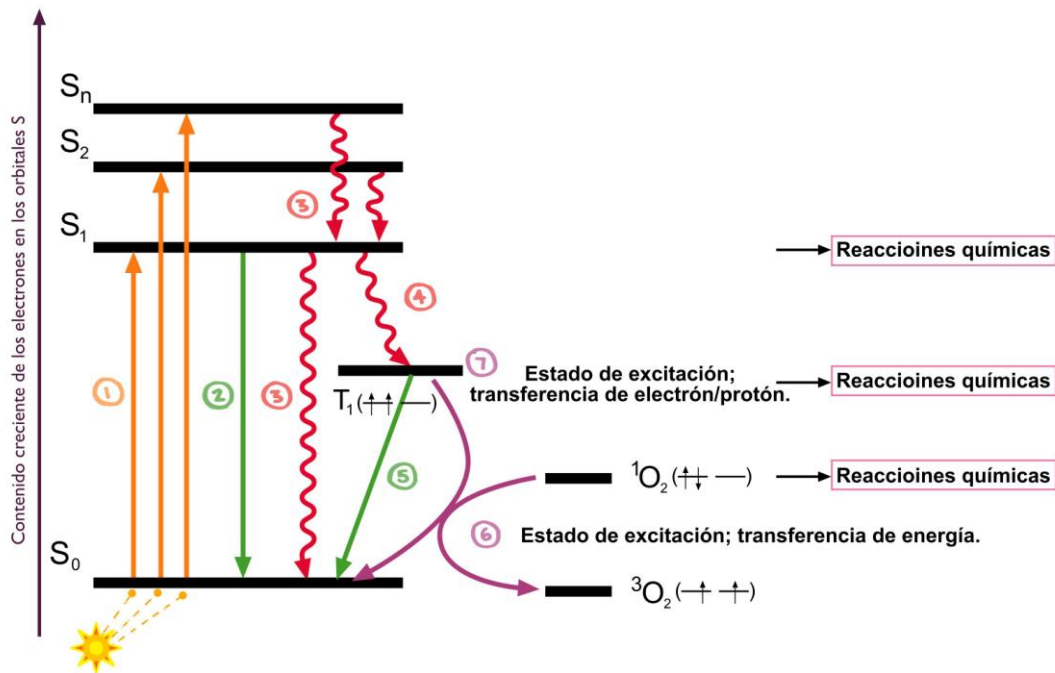
(el fotosensibilizante vuelve a su estado energético basal)

Todo ello se puede comprender mejor con el esquema modificado de Jablonski y Chaplin (Jablonski y Chaplin, 2013) (Figura 4) en el que se distinguen varios pasos:

- Paso 1: la molécula fotosensible en estado basal de singlete (S_0) es excitada al ser iluminada, pasando entonces a un estado intermedio inestable de corta duración (S_1).
- Paso 2: la molécula inestable vuelve a su estado basal sin emisión de fluorescencia por conversión interna.
- Paso 3: la molécula inestable vuelve a su estado basal emitiendo fluorescencia

- Paso 4: si es una buena molécula fotosensibilizante, una vez excitada, pasa a un estado de triplete (T_1).
- Paso 5: el triplete puede volver al estado basal de singlete (S_0) emitiendo fosforescencia o mediante conversión interna, sin fosforescencia.
- Paso 6: si el cromóforo se encuentra en un medio oxigenado, puede sufrir un proceso fotoquímico de tipo II que supone una transferencia de energía entre el fotosensibilizante excitado en forma de triplete y la forma estable de triplete del oxígeno (3O_2). Esta transferencia genera un singlete de oxígeno (1O_2) que constituye una molécula excitada, altamente reactiva y muy polar, considerada un agente citotóxico. Se establece que los procesos fotoquímicos tipo II son los que predominan en la TFD.
- Paso 7: en presencia de oxígeno, pueden tener lugar procesos fotoquímicos tipo I en los que se produce una transferencia de un electrón o hidrógeno, de forma que el fotosensibilizante en estado de triplete interacciona con sustratos biológicos dando lugar a la formación de radicales e iones radicales, los cuales al reaccionar con moléculas de oxígeno generan especies citotóxicas como el anión superóxido. Estos procesos pueden tener un papel importante en la TFD cuando se realiza con bajas concentraciones de oxígeno.

Figura 4: Esquema modificado de Jablonski y Chaplin.



1.3.3. Fotosensibilizantes

Los fotosensibilizantes (FS) son compuestos químicos, que se excitan mediante la absorción de fotones desencadenando una reacción fotoquímica la cual lleva a la muerte celular.

Se considera que las características que debería reunir el fotosensibilizante ideal son las siguientes (Stapleton y cols., 2003):

- Capacidad de localizarse selectivamente en las células o tejido diana, con el fin de tratar únicamente aquellas células patológicas.
- Tener distribución homogénea dentro del tejido diana, para obtener resultados similares en todo el tejido a tratar.
- Ser capaz de activarse con una luz con longitud de onda suficiente para penetrar el tejido a tratar.
- Tener un rendimiento fotodinámico alto (alta producción de singletes de oxígeno en el menor tiempo posible).

- Corto intervalo de tiempo entre la administración y la acumulación mínima del fotosensibilizante en los tejidos tumorales.
- Vida media corta y rápida eliminación de los tejidos normales con el fin de minimizarlos efectos tóxicos.

Los diferentes fotosensibilizantes pueden clasificarse en función de su origen o de su forma de aplicación. A continuación se detallará los más destacables, clasificados de acuerdo a si se aplican de forma sistémica o tópica.

1.3.3.1. Fotosensibilizantes sistémicos

Los fotosensibilizantes con un anillo tetrapirrólico en su estructura química se administran preferentemente por vía intravenosa ya que la mayoría de ellos no penetran significativamente a través de la piel o mucosas.

Este grupo de sustancias químicas incluye a compuestos de “primera generación” como el derivado hematoporfirínico y su forma comercializada (Photofrin[®]) que se desarrollaron hace unos 30 años y a un nuevo y amplio grupo de “segunda generación” que actualmente se está investigando.

Los dos primeros compuestos utilizados para TFD fueron la hematoporfirina (Hp) y el porfímero sódico. La Hp se aisló por primera vez de hemoglobina de sangre seca, usando ácido sulfúrico concentrado, mientras que el porfímero sódico (Photofrin[®]) es un derivado lipolizado y concentrado de la Hp. Su espectro de absorción es similar al de las porfirinas presentando un mínimo de absorción en la región azul (430 nm, banda de Soret) y varios picos en la zona roja del espectro (Calzavara-Pinton y cols., 2007). Al ser administrados por vía intravenosa se acumulan en el estroma vascular del tumor. Aunque tanto la Hp como el Photofrin[®] son buenos fotosensibilizantes, tienen el inconveniente de eliminarse con dificultad, presentando una prolongada vida media en la piel lo que da lugar a una elevada fotosensibilidad

cutánea, que dura de 4 a 6 semanas. Este es uno de los principales motivos para su utilización limitada.

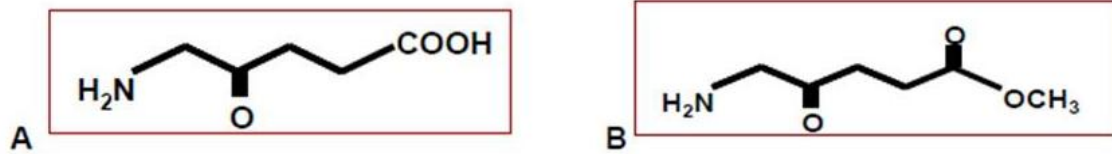
En los últimos años se han desarrollado nuevos compuestos, fotosensibilizantes sistémicos de segunda generación, con mejores propiedades que la Hp y el Photofrin[®]. Estos compuestos son derivados del anillo tetrapirrólico con máximos de absorción entre los 660 nm y 850 nm, correspondientes al rojo e infrarrojo, que permiten una mayor penetrabilidad de la luz en los tejidos biológicos, en torno a los 20 mm (Calzavara-Pinton y cols., 2007). Esta característica, junto con su mas rápido aclaramiento en comparación con los fotosensibilizantes de primera generación, permiten el tratamiento fotodinámico aniveles más profundos de la piel, así como su utilidad en el tratamiento de tumores pigmentados (que no se afectan con fotosensibilizantes cuyo espectro de absorción se encuentra en el rango de la luz visible) (Stapleton y Rhodes, 2003).

Dentro de los FS sistémicos de segunda generación se encuentran las clorinas, las cianinas, las ftalocianinas, los porfíricos, otras porfirinas, etc. (Stapleton y Rhodes, 2003).

1.3.3.2. Fotosensibilizantes tópicos

Los dos fotosensibilizantes tópicos mas utilizados en TFD son el ácido α -aminolevulínico (ALA) y su derivado, el 5-metil-aminolevulinato (MAL) (Figura 5).

Figura 5: (A) Estructura química del ALA. (B) Estructura química del MAL.



Entre los fotosensibilizantes más usados en la TFD encontramos:

- Violeta cristal.
- Verde malaquita.
- Azul de toluidina.
- Azul de metileno.

Un agente fotosensibilizante ideal no debe de ser tóxico, actuar de forma selectiva solamente a nivel local y activarse con la iluminación (Konopka, 2007).

Violeta cristal

Cristal violeta o violeta de genciana, es el nombre dado a un grupo de compuestos químicos empleados como indicadores de pH y colorantes. Los violetas de metilo son mezclas de: N-tetra, N-penta y N-hexametil p-rosanilinas. Por la mezcla de diferentes versiones, el fabricante puede crear diferentes tonos de violeta en el colorante final. Cuanto más metilado esté el colorante, su color será de un violeta más oscuro:

- Tetrametilo (cuatro metilos) es conocido como Violeta de metilo 2B, y encuentra usos específicos en química y medicina.
- Pentametilo (cinco metilos) es conocido como Violeta de metilo 6B, y es más oscuro como colorante que 2B.

- Hexametilo (seis metilos) es conocido como Violeta de metilo 10B, o específicamente violeta cristal. Es mucho más oscura que la 2B, y aún más oscura que la 6Bk

En medicina, el violeta de metilo 10B es conocido como violeta de genciana y es el ingrediente activo en el colorante de Gram, usado para clasificar bacterias. El violeta de genciana destruye células, y es usado en desinfectante de intensidad moderada externo.

Se ha empleado este agente como fotosensibilizante junto a TFD para tratamientos en medicina (Miyagi, 2003).

Verde malaquita

El verde de malaquita es un colorante verde activo frente a una gran variedad de parásitos externos y agentes patógenos como hongos, bacterias, etc. Su principal aplicación es para el tratamiento contra parásitos protozoos de agua dulce.

En el campo de la Odontología, se utilizó ampliamente en forma de comprimidos de 11 g, y en solución al 2,5% como enjuague, para la detección de la placa bacteriana antigua, de más de 3 días de formación mediante test colorimétricos y para evaluar las erosiones dentales (Prates, 2007).

Es un miembro de la familia de los triarilmetano junto con violeta cristal y Azul Victoria, y muestra una fuerte absorción por la luz roja del espectro visible (630-700 nm) que es el rango empleado en la TFD, debido a su longitud de onda larga el cual puede introducirse en los tejidos biológicos. Además presenta un tránsito fácil a través de la membrana celular en especies Gram positivas y Gram negativas. Esto hace que se emplee como agente fotosensibilizante.

Aunque como agente fotosensibilizante no tóxico son pocos los estudios que avalan la efectividad del verde malaquita en TFD (Prates, 2007; Pereira,

2015). Sin embargo la técnica no es la misma que el Azul de toluidina y el Azul de Metileno que producen un singlete de oxígeno.

Azul de toluidina

El azul de toluidina es un colorante catiónico familia de las fenotiazinas. Se trata de un derivado del aminotoluol —homóloga de la anilina derivada del toluol— que se emplea en histología para la tinción de núcleos. En suspensión presenta un color azul y cuando se expone a estructuras ricas en enlaces amínicos (heparina, colindroitín sulfatos, etc.) las moléculas de esta sustancia se ordenan tomando un color rojo, por efecto de su propiedad metacromática.

Este colorante tiñe estructura basófilas, tales como la cromatina. Se puede comportar como colorante ortocromático (tiñe de color azul) o metacromático (tiñe de color violeta-rojo), dependiendo del pH y de la naturaleza química de la sustancia teñida. Se usa frecuentemente como colorante ortocromático para teñir tejido nervioso, donde tiñe la heterocromatina y los gránulos de Nissl, acúmulos de cisternas de retículo endoplásmico rugoso de los somas neuronales, así como las fibras nerviosas amielínicas y células de glía. Se usa frecuentemente como colorante metacromático en las estructuras ricas en proteoglicanos sulfatados, como el heparán sulfato, presente, por ejemplo, en el cartílago joven (condroblastos y matriz inmadura) y en los gránulos de las células cebadas.

En cuanto a su efecto como agente fotosensibilizantes, destacar que tiene una fuerte absorción de banda entre 620-660nm, y la ventana fototerapéutica se encuentra entre 600-750 nm, en los cuales la penetración de la luz en los tejidos es máxima (Hussein, 2006; Lu, 2008).

Está documentado que como agente fotosensibilizante tiene extraordinarias propiedades, tiene un alto rendimiento cuántico de cruces entre sistemas y la generación de un singlete de oxígeno, y puede producir especies radicales en la presencia de agentes reductores (Phoenix, 2003; Pereira 2015). En la actualidad se emplea junto con el Chitosán, que potencia la acción de la

terapia fotodinámica, reduciendo los efectos nocivos del azul de toluidina en tratamientos de cáncer oral (Barroso, 2015).

Azul de metileno

Se ha empleado en la práctica médica desde hace más de 100 años y presenta una muy baja toxicidad tisular. Se ha utilizado en el tratamiento de la encefalopatía por ifosfamida, metahemoglobinemia, urolitiásis y envenenamiento por cianuro. Además, se ha usado para teñir el esófago en pacientes con esófago de Barret y para diagnosticar posibles casos de cáncer de pulmón. El azul de metileno puede ser administrado por vía oral o intravenosa a altas dosis sin efectos tóxicos para el organismo. Al contrario que otros fotosensibilizantes, puede administrarse vía tópica lo que hace que sea el compuesto de elección en lesiones cutáneas o de la mucosa oral. El hecho de que el azul de metileno tenga una fuerte absorción a longitudes de onda mayores a 620 nm, en donde la luz penetra los tejidos de una manera óptima, hace del azul de metileno un compuesto ideal para la terapia fotodinámica. En terapia fotodinámica el azul de metileno se ha empleado como productor del singlete de oxígeno 1O_2 , productor de la fotoexcitación en medio acuoso (Mertins, 2015).

Su carácter hidrófilo, junto con su bajo peso molecular y carga positiva, permite el paso a través de los canales proteicos de porina en la membrana externa de bacterias gram-negativas. El azul de metileno interactúa predominantemente con macromoléculas aniónicas de lipopolisacáridos generándose dímeros de azul de metileno, que participan en el proceso de fotosensibilización .

Se ha descrito en la bibliografía su alta efectividad bactericida en el empleo de Azul de Metileno junto a TFD para *S. aureus*, *Streptococcus mutans*, *Cándida albicans* incluso bacterias plantónicas (Vilela, 2012; Pereira, 2015).

1.3.4. Aplicaciones clínicas

1.3.4.1. Medicina

La mayor parte de la utilización de la TFD para el tratamiento de infecciones hasta ahora ha estado dirigida hacia lesiones virales. En los años 70 tuvo mucho auge en el tratamiento de herpes simple. Varios colorantes, sobre todo el rojo neutro, se aplicaron en lesiones de herpes orales o genitales, seguidos por fotoactivación con luz blanca. Sin embargo, esta práctica disminuyó después de que Myers y cols. en 1975 (Myers y cols., 1975) realizaran un ensayo clínico controlado, que no mostró ningún efecto terapéutico y si un posible efecto adverso sobre lesiones orolabiales.

Actualmente el uso de la TFD en dermatología está teniendo un gran auge, sobretodo en el tratamiento de lesiones premalignas y malignas, de enfermedades inflamatorias e infecciosas y más recientemente en el tratamiento del acné. El *Propionobacterium acnes* (*P. acnes*) es el microorganismo más prevalente en la piel y en los folículos de las áreas ricas en glándulas sebáceas. La fotoactivación de las porfirinas bacterianas de este microorganismo conduce a la formación de oxígeno citotóxico que lleva finalmente a la muerte del *P. acnes*. La exposición de estas a la luz de 415 nm produce la absorción de fotones y la excitación fotodinámica de las porfirinas cuyo resultado final es la interrupción de la función normal de la pared celular bacteriana y la posterior muerte del microorganismo constituyendo por tanto una opción razonable para el tratamiento del acné vulgar.

La papilomatosis, causada por el virus humano del papiloma (VPH), ha sido tratada por vía sistémica y tópica con la TFD así como el Condiloma acuminado causado por VPH.

También ha resultado eficaz en el tratamiento de enfermedades parasitarias como la malaria (*Plasmodium falciparum*) y la enfermedad de Chagas (*Trypanosoma cruzi*) (Hamblin y Hasan, 2004).

La TFD también puede considerarse como una opción de tratamiento en aquellos pacientes que presentan carcinomas recurrentes o tumores secundarios en faringe, laringe y esófago (Mohanty y cols., 2013). Un ejemplo serían los carcinomas basocelulares y nodulares en los que se obtiene un excelente resultado cosmético y terapéutico, con tasas de curación equiparables a las obtenidas con la cirugía (hasta de 91% vs 98% de cirugía). Sin embargo, la probabilidad de lograr el control local de carcinomas basocelulares tratados con TFD depende directamente del grosor o profundidad del tumor, los carcinomas basocelulares agresivos como el infiltrante y morfeiforme, los nodulares grandes y las recidivas no son opciones adecuadas a la TFD debido a la falta de penetración a planos más profundos del agente fotosensibilizante.

En neurocirugía los primeros estudios mostraron que la TFD con un fotosensibilizante (ALA) por vía oral (20 mg/kg/ peso) era eficaz en el tratamiento de algunos tumores cerebrales. La TFD en estos casos es coadyuvante de la cirugía; una vez extirpado quirúrgicamente el tumor se aplica el tratamiento en la cavidad resultante. Esta técnica combinada ha registrado una mejoría significativa de la supervivencia en la mayoría de los pacientes tratados. Asimismo, se emplea la TFD para establecer los límites periféricos de gliomas infiltrantes y es una técnica auxiliar en las resecciones precisas de estas regiones. También se ha utilizado la TFD en el tratamiento de astrocitomas anaplásicos, glioblastoma multiforme, observándose un aumento de la supervivencia por encima de los 36 meses en 63 y 25%, respectivamente.

En neumología la TFD ha sido empleada en el tratamiento paliativo del carcinoma broncogénico para el control del sangrado y la eliminación de la obstrucción de la vía aérea cuando el tumor no se puede extirpar. La TFD también puede usarse para tratar tumores muy pequeños en pacientes que no son candidatos a los tratamientos convencionales. En los últimos 25 años se ha utilizado la TFD exclusivamente en el tratamiento de lesiones iniciales y para desobstruir bronquios en tumores más avanzados. En la actualidad hay estudios en fase III.

En oftalmología se ha empleado la TFD con verteporfina y luz roja de 689 nm en el tratamiento de la degeneración macular senil, donde se produce una neoformación vascular en la retina, responsable de la formación de cicatrices y pérdida de visión. El agente fotosensibilizante se localiza selectivamente en el tejido vascular neoformado y el objetivo del tratamiento es detener la progresión de la enfermedad y preservar la visión.

En urología se ha empleado el photoprin (un oligómero sódico derivado de la porfirina) para TFD con irradiación transuretral e intravesical. La técnica se ha mostrado eficaz en el tratamiento del carcinoma superficial de vejiga refractario a tratamientos convencionales. Se ha empleado también en el cáncer de próstata y en la hiperplasia prostática benigna.

También se ha empleado la TFD en pacientes infectados con el virus de inmunodeficiencia humana, ya que se ha visto que hay agentes fotosensibilizantes capaces de fijarse a las células del sarcoma de Kaposi.

Por último, su efectividad también se ha observado en el tratamiento de las sinusitis crónicas como terapia alternativa o asociada al tratamiento médico utilizándose el azul de metileno como agente fotosensibilizante (Biel y cols., 2011).

1.3.4.2. Odontología

La utilización de la terapia fotodinámica en infecciones orales en el campo de la odontología ha alcanzado un gran auge en la actualidad, representando el crecimiento más significativo en el área de esta técnica a nivel de desinfección (Kharkwal y cols., 2011). En este sentido la TFD se ha empleado en el tratamiento de las siguientes patologías orales:

- Enfermedad periodontal.
- Caries.

- Eritroplasia oral e hiperplasia verrucosa.
- Implantes dentales.
- Endodoncia.
- Traumatismos.
- Candidiasis oral.

Enfermedad periodontal

El tratamiento mediante esta terapia consiste en introducir el fotosensibilizante en el periodonto seguido del uso de luz mediante una fibra óptica, obteniendo resultados similares al tratamiento periodontal de raspado y alisado (Kharkwal y cols., 2011), y mejores resultados si asocia al tratamiento periodontal (Arweiler y cols., 2013). Este procedimiento es beneficioso en áreas de difícil acceso y en aquellas situaciones en las que se desee reducir el tiempo operatorio y el riesgo de bacteriemia. Se observó la eliminación completa de bacterias anaerobias como *Porphyromona gingivalis*, *Fusobacterium nucleatum* y *Capnocytophaga gingivalis* tras el tratamiento con la terapia fotodinámica y una reducción de la actividad de algunos factores de virulencia como los lipopolisacáridos y las proteasas tras la terapia. También en animales se ha observado la reducción de patógenos periodontales y la disminución de la pérdida de hueso después del uso de la terapia fotodinámica (Balata y cols., 2013).

Caries

En el caso específico de la caries, ha mostrado resultados prometedores en la inactivación de microorganismos cariogénicos presentes en el biofilm o la dentina cariada. Debido a la descontaminación inducida por la TFD, se puede especular que la eliminación de caries por este medio se puede realizar de forma conservadora. Además, la TFD puede considerarse selectiva, es decir, ni

el fotosensibilizador, ni la luz muestran propiedades bactericidas cuando se usan por separado. En consecuencia, la actividad antimicrobiana se consigue combinando el colorante con la luz de manera simultánea sin perturbar la flora en sitios distantes. Otro aspecto importante es su naturaleza atraumática, lo que podría estar indicado especialmente para pacientes con necesidades especiales y niños (Araújo y cols., 2015).

Eritroplasia oral e hiperplasia verrucosa

Son lesiones que presentan los potenciales de transformación maligna más altos entre todas las lesiones precancerosas, y han mostrado mejores resultados clínicos con esta terapia en aproximadamente el 66-95 % de los pacientes; sin embargo en el tratamiento de leucoplasias orales no ha mostrado resultados concluyentes (Marotti y cols., 2003).

Implantes dentales

En implantología esta técnica no solo se ha empleado en la descontaminación de la superficie del implante sino también en las periimplantitis que son la principal causa de fracaso de los implantes dentales. La periimplantitis es un proceso inflamatorio que afecta los tejidos que rodean al implante, la cual está asociada a la supuración, bolsas periodontales, y pérdida de hueso marginal. Aunque se han obtenido buenos resultados con la técnica fotodinámica pudiendo ser una alternativa de tratamiento efectiva como coadyuvante a los tratamientos convencionales en los casos con periimplantitis, su tratamiento sigue siendo un reto debido a su complejidad etiológica y patogénica (Vohra y cols., 2014).

Shibli y cols., (2006) investigaron los efectos de la TFD en periimplantitis y concluyeron que era capaz de reducir la cantidad de bacterias. *Prevotella sp.*, *Fusobacterium sp.*, y *Streptococcus beta hemolíticos* no fueron eliminados al 100% en todos los casos pero si resultaron mermados significativamente.

Las posibles ventajas de la TFD respecto a las terapias convencionales antibióticas residen en el tratamiento tópico de las lesiones afectadas únicamente. Al contrario que con el tratamiento antibiótico convencional, la flora bacteriana de las zonas no afectadas no sufre alteración alguna. Además, no hay evidencias de desarrollo de resistencias bacterianas tras un tratamiento con TFD.

De todos modos, los efectos de la TFD en el tratamiento de las periimplantitis no muestran efectividad superior a los tratamientos convencionales. Por otro lado, es una terapia prometedora no invasiva beneficiosa aplicada por si misma o en conjunción con las terapias tradicionales. (Gursay y cols., 2013).

Endodoncia

En los últimos años se ha estado empleando con el objetivo de reducir los microorganismos presentes en el conducto radicular y los resultados observados tanto *in vivo* como *in vitro* han demostrado que puede ser una alternativa efectiva para la desinfección de conductos (Fimple y cols., 2008; Xu y cols., 2009; Ng R y cols., 2011). En general el efecto de la terapia fotodinámica es más patente frente a microorganismos Gram positivos que ante Gram negativos; de ahí que sea idóneo para eliminar el *E. faecalis* (Vaziri y cols., 2012). Esta diferente sensibilidad a la terapia se debe a las diferentes estructuras que componen la membrana de estos dos grupos de bacterias. En las bacterias Gram positivas, la membrana citoplasmática está rodeada por una capa relativamente porosa de peptidoglicanos y ácido lipoteicoico que permite el paso del fotosensibilizante a su interior. Sin embargo, las Gram negativas poseen una membrana citoplasmática interna y una externa, separadas por peptidoglicanos de forma que constituye una barrera que impide la unión y la penetración de muchos agentes fotosensibilizadores (Kharkwal y cols., 2011).

Hoy día se ha demostrado que puede ser una alternativa efectiva para la desinfección de conductos (Fimple y cols., 2008; Xu y cols., 2009; Ng R y cols., 2011), sobre todo en aquellos pacientes que presentan necrosis pulpar y

lesiones periapicales (Fimple y cols., 2008). Puede combinarse con el debridamiento habitual mecánico y productos químicos antimicrobianos como hipoclorito sódico y el peróxido de hidrógeno. Reduce significativamente los recuentos de *E. faecalis* en conductos radiculares infectados en comparación con los de instrumentación e irrigación endodóntica tradicionales (Biel y cols., 2011). Garcez y cols. (Garcez y cols., 2008) observaron un aumento de la tasa de éxito de un 98.37% en la reducción bacteriana con la TFD frente a un 82.5% obtenido con un método convencional.

Traumatismos

Las lesiones traumáticas, especialmente en los dientes anteriores, tienen una elevada prevalencia y son considerados problemas graves debido a la implicación de la pulpa en ellos. En este contexto la terapia fotodinámica como agente antibacteriano es un enfoque prometedor para la desinfección de las paredes dentinarias del conducto.

Candidiasis oral

También se ha demostrado activa contra la *Candida albicans* (St Denis y cols., 2011) que comúnmente coloniza las superficies epiteliales del cuerpo, como la cavidad orofaríngea y la zona vaginal constituyendo una alternativa a los tratamientos convencionales (Chabrier-Roselló y cols., 2005).

La candidiasis oral es una de las enfermedades más prevalentes en la cavidad oral. Pacientes inmunodeprimidos, diabéticos, portadores de prótesis y otros condicionantes como la xerostomía y la toma prolongada de antibióticos favorecen su aparición. Tradicionalmente se ha tratado con antifúngicos tópicos que sólo alcanzan una respuesta transitoria y con los que además son frecuentes las recaídas. Por este motivo, la TFD se ha estudiado como un tratamiento prometedor para vencer la resistencia que presenta la *Candida albicans* a los tratamientos comunes. (Gursay y cols. 2013.)

El mecanismo de acción contra los hongos es totalmente distinto al que ofrecen el resto de terapias antifúngicas. El oxígeno activo promueve la perforación de la pared celular y la membrana, permitiendo con ello el paso del fotosensibilizador al interior celular. Una vez dentro, los agentes oxidativos generados tras la activación por luz inducen el daño a orgánulos celulares y la muerte celular (Gursay y cols., 2013).

Se ha demostrado que la *Candida albicans* es susceptible a la TFD asociada a sensibilizantes. Esto demuestra el potencial de este tratamiento frente a las infecciones fúngicas (Gursay y cols., 2013).

La selectividad es un factor importante en estos tratamientos, ya que las células sanas se ven también afectadas por la TFD asociada a sensibilizantes, y pueden resultar dañadas. En candidiasis mucocutáneas, las áreas afectadas se preparan de manera tópica antes de la activación por luz, haciéndolas susceptibles al tratamiento con TFD. (Gursay y cols., 2013).

Como terapia antifúngica, la TFD tiene un prometedor desarrollo y la mayoría de los estudios publicados están centrados en estudios *in vitro*. Se han estudiado diferentes especies de *Candida*, fotosensibilizantes, y protocolos de irradiación. En la mayoría de los casos *in vivo* se ha conseguido la eliminación completa de las levaduras. De la misma manera no se han descrito resistencias tras la TFD y tampoco se han descrito efectos mutagénicos ni genotóxicos en hongos ni células humanas. Los fotosensibilizantes más estudiados en estudios antifúngicos *in vitro* son las fenotiazinas, porfirinas y ftalocianinas (Martins y cols., 2011).

La TFD mediante laser asociada a azul de metileno como fotosensibilizante ha demostrado ser efectiva reduciendo las alteraciones epiteliales y lesiones inflamatorias crónicas propias de candidiasis oral en ratas, sin una reducción en el número de levaduras. Por el contrario, otros estudios han mostrado una reducción de 1,0 a 2,7 \log_{10} de las células de *Candida albicans* en ratones inmunodeprimidos con candidiasis bucal, después de tratamientos con altas concentraciones de azul de metileno asociados a

períodos largos de irradiación bajo láser o LED azules / rojos (Costa y cols., 2012).

De la misma manera, también hay estudios que muestran la efectividad frente a *Candida albicans* de la TFD asociada a porfirina y luz led (García y cols., 2011).

1.3.5. Contraindicaciones y efectos adversos

La principal contraindicación formal de la TFD es la porfiria y la existencia de enfermedades hepáticas graves o cardiopatías inestables.

Su principal efecto adverso es la formación de tofos cutáneos debido a la persistencia del agente fotosensibilizante en la piel por periodos de hasta seis semanas. También podemos encontrar dolor, ardor, escozor o picazón, que se limitan a la zona iluminada durante la exposición a la luz, pero de escasa duración; eritema y edema leve de la zona tratada. Una sobredosis de luz puede provocar ampollas, ulceraciones o excesiva necrosis; fotosensibilidad cutánea durante 4 a 6 semanas, incluso hasta 6 meses; hiperpigmentación e hipopigmentación residual, la cual se resuelve pronto; reacciones alérgicas como urticaria a los fotosensibilizantes, puede causar náuseas, vómitos y alteraciones de la función hepática (Balata y cols., 2013).

1.4. CHITOSAN

1.4.1. Características químicas y propiedades

A partir de los años 90 se introduce un nuevo método de eliminación de microorganismos como *S. Mutans*, *P. Aeruginosa* y *C. Albicans*, mediante el uso de nanopartículas de quitosán (Fernández y cols., 2010).

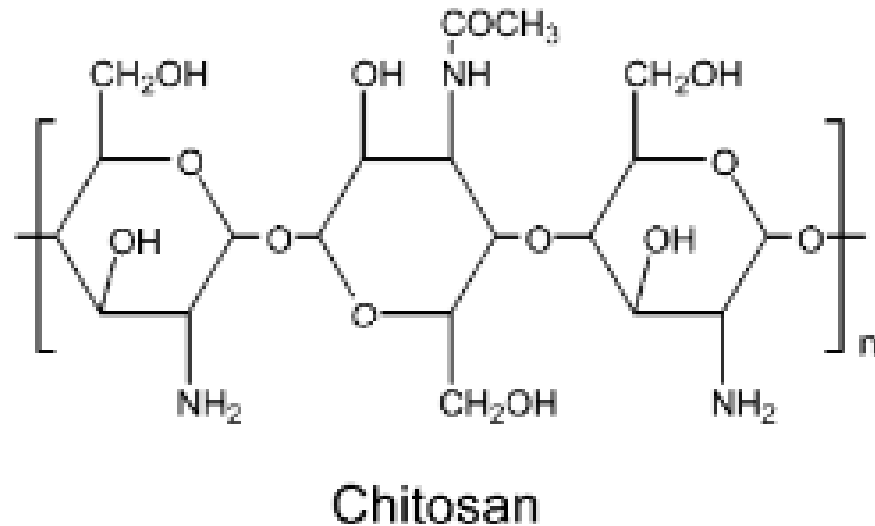
El quitín es el segundo polímero natural más abundante de la tierra después de la celulosa y está presente en las paredes celulares de los hongos

como *aspergillus* y *mucor* y en el esqueleto de artrópodos como los crustáceos.

El chitosán, es un derivado del quitín y se trata de es un polímero natural N-acetil-D-glucosamina y 1, 4 unido a D-glucosamina, con propiedades propias antimicrobianas, biocompatible, biodegradable y no citotóxico (ver Figura 6). El chitosan posee un amino primario y dos grupos hidroxilos libres por cada C_6 . Debido a la fácil disponibilidad de los grupos amino libres en el chitosán, transporta carga positiva y reacciona con numerosas superficies y polímeros de carga negativa y sufre quelación de iones metálicos como el cobalto. Su carga positiva puede interferir con la carga negativa de la superficie de la pared bacteriana (Sinha, 2004; Sooky coks., 2014).

La actividad antimicrobiana del chitosán se sustenta en la hipótesis de que existan interacciones iónicas entre los grupos amino cargados positivamente y la carga negativa de la pared de la superficie molecular como son los LPS en condiciones de acidez, permiten que se produzcan alteraciones en la permeabilidad de la membrana (Kong, 2010).

Debido a estas propiedades y a su pH ácido, que le confiere una gran capacidad de quelación con diferentes iones metálicos, se utiliza ampliamente sobre todo en la industria textil, farmacéutica (componente de gasas y suturas médicas), preservación de alimentos, cosmética y también en Medicina como sistema de transporte de fármacos antitumorales y en ingeniería tisular (Shimono N, 2002; Wang XH, 2003; Gibot, 2015). Sin embargo, su alto peso molecular, que obstaculiza su solubilidad en medios acuosos libres de ácidos ha limitado en parte su uso práctico (Jeon y cols., 2014). También posee propiedades antitumorales e inmuno-estimulantes, antifúngicas y antimicrobianas (Fernández y cols., 2010).

Figura 6. Estructura química del quitosán.

El tratamiento con quitosán, a pesar de sus diversas propiedades, se realiza principalmente por su capacidad antimicrobiana de amplio espectro, que le permite combatir bacterias que presentan resistencia antibiótica teniendo una actividad mayor frente bacterias Gram positivas que ante Gram negativas (Fernández y cols., 2010).

Se han propuesto varias teorías para explicar su acción antimicrobiana. Aunque el modo de acción exacto todavía se desconoce, la hipótesis más aceptada es la de la pérdida de componentes intracelulares. Según este mecanismo, el quitosán cargado positivamente se une a la superficie cargada negativamente de la bacteria provocando un cambio en la permeabilidad de la membrana que daría lugar a la salida de los componentes intracelulares y como consecuencia la muerte celular. Sin embargo, se ha observado que la actividad antimicrobiana del quitosán está limitada a condiciones ácidas debido a la pérdida de cargas positivas en el grupo amino cuando el pH es neutro lo que restringe su empleo como un agente antimicrobiano en un medio neutro (Kong, 2010; Peña y cols., 2013).

Estos efectos también han sido demostrados en tres especies de *Candida* observándose un gran flujo de iones K^+ y otras pequeñas moléculas, un aumento notable de la respuesta del ión Ca^{2+} , y la inhibición de la respiración, la fermentación y la viabilidad, así como disminución en el crecimiento (Cheng y cols., 2014).

1.4.2. Aplicaciones clínicas

1.4.2.1. Medicina

Como se ha comentado anteriormente, el quitosán es biodegradable, tiene baja toxicidad y es muy biocompatible, lo cual hace que su uso se amplíe tanto a fines biomédicos como en formulaciones farmacéuticas (Sinha 2004).

Ejemplos de empleo en medicina son en el tratamiento de la hipobilirrubinemia, hipercolesterolemia, efecto antiácidos y antiulceras, heridas, propiedades analgésicas, inmovilización de enzimas, en oftalmología (biopolímero para el desarrollo de lentes de contacto), para la elaboración de membranas artificiales de riñón, etc (Sinha, 2004).

También puede encontrarse en forma de hidrogel, (N-succinil-chitosan) que se utiliza para la autorregulación de la liberación de insulina cuando las concentraciones de glucosa en sangre aumentan mediante el bloqueo las enzimas glucosa-oxidasas y catalasas y modificar así la concentración de glucosa en sangre (Tan y cols., 2010).

En cuanto a la aplicación farmacéutica destacar que el polímero natural quitosán y sus análogos se han empleado como vehículos de transporte de medicamentos, como aglutinante, desintegrante, agente granulante, en mezclas de tierra, como portador de fármacos para preparaciones de liberación sostenida (Sinha, 2004). En general microsferas de quitosán son empleadas en fármacos como sistemas de entrega o vehículos de antibióticos, agentes antihipertensivos, agentes anticáncer, proteínas, pépticos, vacunas, etc. En

general aumentan la eficacia del fármaco empleado y permiten reducir los efectos no deseados de estos (Benito, 2015) .

El 5-Fluoruracilo y paclitaxel son medicamentos de primera línea contra el cáncer que inhiben la proliferación de células tumorales interfiriendo en la síntesis de los ácidos nucleicos. Sin embargo, su eficacia está afectada por su baja biodisponibilidad y unión a los lípidos. Su uso clínico es limitado debido a efectos indeseables tales como ataxia, alopecia y mielosupresión y porque su dosis está cercana a la toxicidad. Si estos medicamentos fueran transportados por las moléculas de chitosán o derivados, mejorarían sus propiedades de biodegradabilidad, se reducirían sus efectos secundarios y aumentaría su eficacia (Tan y cols., 2010).

Chitosán posee una baja toxicidad y puede aplicarse dentro del epitelio nasal. Forma un gel que es favorable para la interpenetración de polímeros y glicoproteínas dentro de la mucosa (Felt, 1998).

La terapia fotodinámica produce un daño a nivel del ADN del *Helicobacter pylori* (Sook, Kyung, Suk, 2014). Los estudios publicados obtienen buenos resultados utilizando el azul de toluidina a baja concentración como agente fotosensibilizante, chitosán y terapia fotodinámica a través de la endoscopia.

Por otro lado, las propiedades anticancer del chitosan hacen que sea una alternativa terapéutica contra el melanoma humano. El chitosan induce una apoptosis de varias líneas celulares del melanoma (Gibot, 2015).

Recientemente se están desarrollando alternativas nuevas como misceláneas de derivados del chitosán (anfílicos encapsulados de chitosán), como agentes fotosensibilizantes en la terapia del cáncer de células pancreáticas, con buenos resultados (Li , 20015). El chitosán como agente fotosensibilizante presenta las siguientes propiedades necesarias para ser una buena alternativa en el tratamiento de cáncer: (1) tiene habilidad para evitar el daño del tejido normal durante su empleo, (2) habilidad para poder exhibir la actividad fototóxica cuando se alcanza el lugar del tumor y por último (3) la

habilidad para llegar a las células tumorales permitiendo un aumento de concentración de los fotosensibilizantes para alcanzar el lugar donde se encuentra el tumor con bajas concentraciones en tejidos no tumorales o normales (Li, 2015)

1.4.2.2. Odontología

El quitosán es un antiséptico muy utilizado en odontología prácticamente en casi todas las especialidades.

El quitosán mejora las propiedades antibacterianas de los cementos selladores si se combina con ellos como por ejemplo el óxido de cinc-eugenol. Es un método alternativo en la desinfección de los conductos radiculares (Da silva, 2013; Shrestha , 2015) y su presencia en la interfase dentinaria puede permitir la mineralización de la matriz de colágeno creando una barrera contra una nueva colonización bacteriana que podría inhibir la adhesión bacteriana a la superficie dental (Silva, 2012).

Recientemente (Carpio-Perochena, 2015) se ha observado que el quitosán tiene un efecto remineralizador de la dentina desmineralizada, más complicada de conseguir que la remineralización del esmalte debido a la abundante presencia de matriz orgánica de la dentina, preservando así el tejido dentinario en la medida de lo posible. El quitosán actúa aumentando la resistencia de la superficie dentinaria debido a la degradación de colagenasas.

Son numerosos los estudios que ponen de manifiesto la efectividad de la Terapia Fotodinámica junto a quitosán para el tratamiento del cáncer bucal (Miranda, 2014). El quitosán es un polímero bioadhesivo que actúa como film, es biocompatible y biodegradable y presenta interacciones electrostáticas que potencian las fuerzas bioadhesivas (Wang, 2007). Aumenta la mucoadhesión entre los polímeros y los fármacos aplicados al tumor. Además favorece la penetración de varias drogas o fármacos hidrofílicos, aumentando la absorción

de estos en la mucosa oral y neutralizando las fuerzas aniónicas de estas células de la mucosa (Sandri, 2005). Otra propiedad importante es que el chitosán es un inmunoadyuvante, es decir estimula la respuesta inmune del huésped frente al efecto fotodestructivo de la TFD en el tratamiento de células tumorales (Chen, 2002).

1.4.3. Uso del chitosan como fotosensibilizante del azul de metileno

Son numerosos los estudios que demuestran que el empleo de chitosán tiene un rol aditivo o sumatorio en mejorar el efecto bactericida del Azul de Metileno cuando se emplea como agente fotosensibilizante en terapia fotodinámica (Sook y cols., 2014).

El azul de metileno es una fenotiazina tipo II que se emplea como fotosensibilizante y que reacciona con bases de guanina de AND para formar 8-hidroxi-2-deoxiguanosina (8-OHdG) pero que no se ha encontrado toxicidad alguna en humanos incluso a concentraciones de 10 mg/mL (Schneider y cols., 1990; Craig y cols., 1995). El empleo de azul de metileno como agente fotoestimulante permite actuar tanto sobre las bacterias Gram positivas como Gram negativas (Wainwright, 2002). Recientemente se ha publicado que a dosis pequeñas como 0.2 mg/mL, el azul de metileno junto a una luz de energía débil permite inducir un daño genético (Choi y cols., 2010).

El chitosán disminuye en la genotoxicidad del azul de metileno, disminuyendo la concentración del mismo para obtener un efecto fotodinámico similar. Ello quedó reflejado en los resultados publicados por el grupo de Sook y cols. (2014), donde el efecto bactericida del azul de metileno (0.04 mg/mL) fue superior cuando se empleó la terapia junto a chitosán, frente a terapia fotodinámica sin chitosán, pero siempre con resultados que dependen de la dosis de azul de metileno empleado.

También se ha descrito que el empleo de un pre-tratamiento con chitosán antes de la irradiación es más efectivo que en el supuesto de administrar chitosán tras la irradiación (Sook y cols., 2014).

1.5. MODELOS DE CANDIDIASIS ORAL EN ANIMALES DE EXPERIMENTACIÓN

1.5.1. Experimentación *in vivo* con *Candida*

Las diferentes especies de *Candida* son bien conocidas como patógenos oportunistas así como las múltiples enfermedades que producen. Sin embargo, son necesarios estudios experimentales para comprender las características biológicas y la patogenicidad de la *Candida albicans* y de otras especies de *Candida*. Además, debemos entender por qué algunas especies de *Candida* como agentes patógenos emergentes, están aumentando la morbilidad y mortalidad de pacientes con determinadas patologías sistémicas que afectan a su sistema inmunitario. En este sentido, los modelos en animales de experimentación pueden contribuir a comprender los mecanismos patogénicos de estos hongos oportunistas.

Un gran número de modelos animales se han descrito para estudiar la candidiasis oral durante los últimos cincuenta años. Muchos de estos estudios, han sido realizados bajo diferentes condiciones experimentales, por lo que en ocasiones resulta difícil comparar los resultados. Otras variables de estos estudios, pueden confundir la interpretación de sus datos, como son: el número total de animales utilizados, la cepa de *Candida* usada y la duración de los estudios.

Muchos de estos estudios de experimentación animal, han permitido modificar los modelos de candidiasis oral y han permitido modificar pautas como la manipulación de los animales, la cantidad y forma de inoculación, la

administración de antibióticos y corticoesteroides para favorecer la infección, el uso de dietas específicas, la realización de heridas en mucosa oral para favorecer el crecimiento del hongo o la reducción de los niveles de saliva en los animales para conseguir la infección.

En resumen, estos estudios ha incluido como animales de experimentación: monos, ratas, hámster y ratones.

1.5.2. Modelos de experimentación en monos (*Macaca irus*)

Los primates parecen ser un modelo animal ideal para la experimentación con infecciones de *Candida* debido a su relativamente cercano parentesco con los humanos. La composición de la microflora oral de los monos, especialmente del *Macaca irus*, es similar tanto cualitativa como cuantitativamente a la humana (Bowen, 1963; Bowen, 1965), y la *Candida albicans* es frecuentemente un saprofito oral de los monos (Bowen, 1963). Además, los monos animales que permiten retener en boca placas de acrílico, lo que permite desarrollar modelos de experimentación de *Candida albicans* asociada a prótesis dental.

Sin embargo, los monos son relativamente caros y difíciles de mantener, lo que dificulta los estudios con un gran número de animales (grupos de estudio) y de larga duración. Además, algunos estudios (Olsen y Haanaes, 1977) concluyen que la infección oral artificial (experimental) de *Candida* en monos es difícil y con frecuencia ineficaz. Por lo tanto, los modelos experimentales en monos, han sido reemplazados con el tiempo por el uso de otros mamíferos más pequeños como las ratas, hámster y ratones.

1.5.3. Modelos de experimentación en ratas (Wistar y Sprague-Dawley)

Las dos cepas más usadas en modelos de experimentación de candidiasis oral en ratas han sido: Wistar y Sprague-Dawley (SD). Las dos principales ventajas del uso de ratas en este tipo de modelos experimentales son el bajo coste de mantenimiento de estos animales y que presentan un tamaño de cavidad oral lo suficientemente grande para facilitar la inoculación y la recolección de muestras durante el experimento. Por otra parte, la lengua de este animal es fácilmente colonizada por *Candida*, posiblemente debido a la anatomía de la misma, con una gran papila circunvalada y unas prominentes papilas filiformes, que han permitido conseguir manifestaciones clínicas de candidiasis similares a las que aparecen en el humano como la glositis romboidal media y la candidiasis atrófica (Allen, 1994).

Algunos autores (Jones y Rusell, 1973) consideran que estos animales son casi tan propensos como los humanos a sufrir infecciones orales por *Candida albicans*, aunque en menor medida. Sin embargo, nunca se ha publicado una estimación real de la frecuencia y cuantificación de infecciones orales por este hongo en ratas salvajes sin inducción experimental de la infección. Pero si esto fuera cierto, la aparición de hongo como comensal (a bajos niveles) en esta especie podría alterar la respuesta inmune innata a esta enfermedad por lo que encontraríamos una desventaja real al uso de este animal en modelos experimentales de candidiasis oral.

Rata Wistar

Al mismo tiempo (inicio de la década de los años 70) que se realizaban estudios de candidiasis oral en monos, algunos autores (Jones y Admans, 1970) buscaron modelos experimentales alternativos en el Reino Unido, mediante el uso de ratas, y en concreto de la cepa Wistar. En este primer estudio, los autores usaron un total de 26 ratas Wistar, consiguiendo en un

ensayo de 10 días de duración, una colonización asintomática en todos los animales de experimentación, con evidencia histológica en el 50% de la muestra.

Un año después (1971), estos mismos autores (Adams y Jones, 1971), ampliaron sus experimentos para demostrar el efecto sobre la cantidad de saliva de una infección oral por *Candida albicans*. Un total de 42 ratas Wistar, fueron inoculadas (igual que en el primer estudio), pero la infección fue mantenida no durante 10 días, sino durante 6 semanas. Para comprobar el éxito de la infección oral, uno de los animales de cada uno de los grupos de estudio fue sacrificado a las 6 semanas y la infección fue comprobada por cultivo en placas de Agar y por histopatología. En todas ellas, se observó alteraciones epiteliales tales como la hiperqueratosis del tipo paraqueratósica, indicando la hiperplasia epitelial típica de la infección crónica por *Candida albicans*.

Posteriormente, Olsen y Bodevik (Olsen y Bondevik, 1978) también emplearon ratas Wistar como un modelo de experimentación alternativo para el estudio de la infección por *Candida* en prótesis dentales. Utilizaron un total de 38 ratas Wistar en dos experimentos, cada uno de ellos con un período observacional de dos semanas. Tras colocar placas de resina en la boca de los animales de experimentación, realizaron una única inoculación del hongo. Después de una semana, observaron una inflamación palatina similar a la que ocurre en los humanos, cuya necropsia evidenció la infección por *Candida albicans*.

En la década de los 80, un estudio similar pero más extenso fue llevado a cabo por Shakir y cols. (Shakir y cols., 1981), utilizando un total de 77 ratas Wistar macho, durante seis semanas. La histopatología, evidenció cambios epiteliales típicos de una infección crónica, mostrando una mucosa palatina atrófica con marcada hiperplasia epitelial y penetración de hifas.

En otro estudio con ratas Wistar, este mismo grupo de investigación (Shakir y cols., 1986) observó que después de inducir una candidiasis palatina (con *Candida albicans* 3091 serotipo A) en animales con placas de resina en

boca, tras eliminar las placas se reducía la cuantificación del hongo, aunque la presencia de *Candida* persistía como comensal durante dos semanas.

Este tipo de cepa de rata, también ha sido utilizada para conocer la asociación entre la formación de hifas por las levaduras y su posible mayor potencial patogénico (Kimura y cols., 1980). En este sentido, algunos estudios (Martin y cols., 1984; Sobel y cols., 1984) sugieren tras realizar inoculación en ratas Wistar, que las estructuras en hifa son más agresivas que las formas de levaduras individuales durante el proceso primario de invasión del huésped.

Las especies de *Candida* tienen predilección por algunos lugares anatómicos de la cavidad oral. Las localizaciones más frecuentes en el humano son el dorso de la lengua y el paladar, mientras que la encía no es un lugar predilecto para la infección por el hongo. El perfil de la localización oral de la *Candida*, también ha sido estudiado en ratas Wistar (Fisker y cols., 1982) mediante estudios de inoculación a corto plazo de tiempo en ratas con dieta suplementada con tetraciclina. El estudio evidenció que un 98,8% se localizaban en dorso lingual, mucosa yugal y mucosa gingival de los molares, mientras que el 1,2% restante se localizó en paladar duro y encía adherida.

Los modelos experimentales de candidiasis palatina en ratas Wistar también han sido utilizados para evaluar la eficacia terapéutica de antisépticos y antifúngicos tópicos. Lamb y Martin (Lamb y Martin., 1983) incorporaron clorhexidina dentro de la resina autopolimerizable de placas palatinas con el objeto de prevenir la infección palatina de *Candida* en ratas inoculadas. Este mismo modelo experimental, ha sido utilizado por otros autores para estudiar el efecto preventivo del miconazol (Norris y cols., 1985), imidazol y triazol incorporado a la resina (Martin, 1989).

Finalmente, la cepa Wistar también ha sido utilizada en modelos experimentales en animales con enfermedades sistémicas. La diabetes mellitus es una de estas enfermedades sistémicas, que predispone a la candidiasis oral. En este sentido, Dourov y Coremans-Pelseneer (Dourov y Coremans-Pelseneer., 1987) realizaron un estudio experimental en ratas diabéticas inducida por administración intraperitoneal de estreptozotocina, a las que

inocularon *Candida albicans* y realizaron un estudio de la infección a largo plazo (40 semanas). Las ratas de estudio (diabéticas) presentaron características histológicas mucho más agresivas que los controles sanos.

También se ha empleado este tipo de animal para estudiar la influencia de la saliva en la infección oral. Jorge y cols., usaron un total de 20 ratas Wistar que fueron randomizadas en grupo de estudio (n=10) con extirpación quirúrgica de las glándulas salivales mayores y grupo control (n=10) sanos. Los autores observaron una mayor cuantificación del hongo y mayor agresividad del mismo en ratas con sialopenia (Jorge y cols., 1993).

Rata SD

La cepa SD es la más usada en modelos experimentales de candidiasis oral en rata. En esta época, principio de la década de los 70, algunos autores propusieron el uso de una dieta rica en carbohidratos para favorecer la infección en esta cepa de rata (Bowen y Cornick, 1970).

Los pioneros en el uso de esta cepa sin el uso de complementos dietéticos en modelos de candidiasis fueron Jones y Rusell, en 1973 (Jones y Rusell, 1973) confirmando histopatológicamente la penetración de hifas en el epitelio del dorso lingual de los animales.

Además de la dieta rica en carbohidratos, se propuso el uso de determinados antibióticos para favorecer la infección y facilitar su perpetuación en el tiempo. Rusell y Jones, también en 1973 (Rusell y Jones, 1973) consiguieron perpetuar la candidiasis oral durante 24 días mediante la administración de tetraciclina en la dieta.

Al igual que ocurría con la cepa Wistar, la cepa SD ha sido ampliamente utilizada para el estudio de diversos tratamientos antifúngicos (Allen y cols., 1982, 1988, 1989).

1.5.4. Modelos de experimentación en hámster

Esta especie no ha sido muy utilizada para los modelos de candidiasis oral en animales, los escasos estudios que se han realizado han seleccionado el fondo de vestíbulo de este animal (bolsa de la mejilla) como zona de elección para su inóculo. McMillan y Cowell en 1985 (McMillan y Cowell, 1985) realizaron la inoculación por *Candida* en el fondo de vestíbulo de un total de 64 hámster adultos. Emplearon cepas de *Candida albicans* y *Candida tropicalis* pero sólo un tercio de la muestra mostró lesiones patológicas de candidiasis en fondo de vestíbulo, siendo más frecuente la producida por *Candida albicans*. Los hallazgos histopatológicos mostraron inflamación epitelial con abundantes neutrófilos y un infiltrado inflamatorio en el tejido conectivo formado por linfocitos y macrófagos. También observaron un aumento del espesor del epitelio pero no invasión epitelial de hifas.

Para investigar la invasión epitelial por hifas de *Candida* del epitelio hiperplásico en candidiasis crónica, Franklin y Martin, en 1986 (Franklin y Martin, 1986) indujeron una hiperplasia epitelial en fondo de vestíbulo de hámster adulto mediante la aplicación de 50% (vol/vol) de turpentina en líquido de parafina. Posteriormente, los fondos de vestíbulo fueron inoculados con *Candida albicans* y para favorecer la infección, los inóculos fueron retenidos con puntos de sutura, pero sólo en 6 animales se consiguió la candidiasis oral.

Esta misma especie, volvió a ser usada como modelo de experimentación animal por McMillan y Cowell en 1992 (McMillan y Cowell, 1992), ellos inocularon *Candida albicans* en 80 hámster adultos una vez por semana durante nueve meses. Durante este prolongado período de tiempo de inoculación, los animales fueron sacrificados por grupos mensualmente para estudiar las anormalidades histopatológicas a lo largo del tiempo. Aunque los cambios histopatológicos fueron similares en todos los grupos, el número de anormalidades fue mayor en hámster inoculados por un tiempo mínimo de 6 meses. Por lo que esta especie, no es recomendada para estudios donde se precisan modelos de candidiasis oral a corto tiempo.

1.5.5. Modelos de experimentación en ratones

Una de las primeras investigaciones en las que se usó el ratón como especie para el desarrollo de un modelo experimental de candidiasis oral, fue realizada por Sofaer y cols. en 1982 (Sofaer y cols., 1982) para estudiar el papel de la deficiencia de hierro en la aparición de candidiasis. Para ello utilizaron ratones alterados genéticamente para padecer anemia (SLA). Fueron randomizados en tres grupos: sin inoculación de *Candida*, con inoculación y un grupo inoculado y al que además se le administró tetraciclina en agua de bebida, no obteniendo grandes diferencias entre los tres grupos.

Parece que la mayoría de los autores coinciden en aconsejar el uso de corticoesteroides y no de tetraciclina para facilitar la sobreinfección por *Candida* del tipo oral o faríngea cuando se utiliza esta especie (Samaranayake, 1990). Hodbrook y cols. en 1983 (Holbrook y cols., 1983) estudiaron el potencial de colonización e ineffectividad de cepas patógenas y no patógenas de *Candida albicans*, en ratones. Dos grupos de 40 animales macho adultos fueron infectados con cepas endogámicas del tipo CBA/CA observando una mayor colonización de la cepa virulenta que de la atenuada tras la administración tanto de clortetraciclina como de hidrocortisona.

Posteriormente, se han descrito incluso colonizaciones por *Candida albicans* en ratones con el uso de corticoides tópicos (Deslauriers y cols., 1995).

Esta especie, ha sido también utilizada para conocer la respuesta inflamatoria en infecciones crónicas por *Candida*. Lacasse y cols. en 1995 (Lacasse y cols., 1995) inocularon mediante aplicación tópica una cepa de *Candida albicans* aislada de un paciente con candidiasis sistémica (300 ± 100 CFU por g). Sin embargo, tras esta primera infección se produjo un estímulo de la inmunidad celular que impidió el desarrollo de la candidiasis en estos mismos animales al volver a ser inoculados de 30 a 43 días después. Estos resultados confirmaron los hallazgos de estudios previos (Fisker y cols., 1982;

Jones y cols., 1976; Lacasse y cols., 1990) en los que se exponía la habilidad del ratón y de otras especies animales para adquirir resistencia contra el patógeno.

Numerosas cepas de ratón han sido utilizadas en modelos experimentales de candidiasis oral: swiss (Bhaskaran y cols., In press), Balb-C (Park y col., 2014), DBA2 (Matsubara y cols., 2012), entre otras. La principal ventaja de usar ratones en este tipo de modelos experimentales es que la inmunobiología de la mucosa oral de ratones sanos ha sido ampliamente estudiada, existe una gran disponibilidad de la especie (camadas muy numerosas), es un animal fácil de manejar e inocular y barato de mantener (Naglik y cols., 2008); finalmente, la facilidad de producir ratones modificados genéticamente es otra ventaja a tener en cuenta (Farah y cols., 2002). El desarrollo de ratones transgénicos con defectos inmunitarios dirigidos a controlar la respuesta inmune del animal sobre la *Candida albicans* y el conocido uso en tipo y dosis de fármacos inmunosupresores que favorecen la perpetuación de la infección (Samaranayake y Samaranayake, 2001; Naglik y cols., 2008; Balish y cols., 1993) hacen del ratón el animal de elección en la actualidad para este tipo de modelos experimentales.

2. JUSTIFICACIÓN Y OBJETIVOS

2. JUSTIFICACIÓN Y OBJETIVOS:

2.1. JUSTIFICACIÓN

Algunas especies de hongos son importantes agentes de enfermedades humanas. Entre los más frecuentes patógenos fúngicos, se encuentran algunas especies de levaduras como la *Candida*. Esta especie puede causar un gran número de enfermedades en el hombre que van desde infecciones mucosas superficiales como las candidiasis orofaríngeas o vulvovaginales a invasivas infecciones mortales.

Existen varios factores que contribuyen a la capacidad de patogénesis de la *Candida Albicans*, como son la habilidad para adherirse a las células epiteliales, la propiedad de formar hifas y la capacidad de secreción de enzimas extracelulares. En este sentido, en los estadios iniciales de la infección mucosa superficial, la *Candida Albicans* forma hifas filamentosas las cuales muestran tigmotropismo, un fenómeno también conocido como guía de contacto que depende de varias enzimas hidrolíticas, tales como fosfolipasas extracelulares y proteinasas aspárticas.

La incidencia y virulencia de la *Candida Albicans* es especialmente intensa en pacientes inmunodeprimidos e inmunodeficientes. Sin embargo, en la actualidad el uso común de antifúngicos tópicos y en ocasiones sistémicos como tratamiento convencional para la candidiasis oral ha ocasionado el desarrollo de resistencia al tratamiento de la *Candida Albicans*, además de los inconvenientes derivados de los conocidos efectos nefrotóxicos y hepatotóxicos de los tratamientos sistémicos.

En este sentido, es importante el estudio de métodos alternativos para el control de la *Candida Albicans*, tales como la terapia fotodinámica (TFD) usada con fotosensibilizantes convencionales y el ensayo de nuevos agentes naturales con acción antifúngica que además pueden actuar como posibles fotosensibilizantes que potencien la acción de la TFD.

2.2. OBJETIVOS

Los objetivos de este trabajo pueden ser descritos en dos niveles; un objetivo general que determina el planteamiento global de la investigación y unos objetivos específicos que articulan y ordenan los diversos aspectos del objetivo general.

El **objetivo general** fue valorar la efectividad del uso de la terapia fotodinámica y el quitosan para la inactivación de *cándida albicans* en un modelo de experimentación animal.

El objetivo general fue desglosado en una serie de objetivos específicos que nos permiten sistematizar y responder a los diferentes aspectos que nuestro estudio planteó:

Objetivos específicos:

1. Comparar la colonización de *cándida albicans* en tres cepas diferentes de ratones (DBA/2, Balb/c y Swiss) para determinar la más indicada en los modelos de candidiasis oral en ratones inmunodeprimidos y la concentración de células/mL idónea de *cándida* para inocular.
2. Valorar la efectividad de la TFD, nistatina, aplicación tópica de quitosan a 1,5 y 3 mg/mL y el tratamiento combinado de TFD + quitosan tópico a 1,5 y 3 mg/mL y compararlo con un grupo control (a los 3, 5, 7 y 11 días de tratamiento), mediante el recuento de UFC/mL en ratones DBA/2 inmunodeprimidos afectados de candidiasis oral.
3. Analizar macroscópicamente las lenguas de ratones DBA/2 inmunodeprimidos afectados de candidiasis oral tratados con TFD, nistatina, aplicación tópica de quitosan a 1,5 y 3 mg/mL y el tratamiento combinado de TFD + quitosan tópico a 1,5 y 3 mg/mL y compararlo con un grupo control (a los 3, 5, 7 y 11 días de tratamiento).

4. Estudiar las alteraciones epiteliales microscópicas de las lenguas de ratones DBA/2 inmunodeprimidos afectados de candidiasis oral tratados con TFD, nistatina, aplicación tópica de chitosan a 1,5 y 3 mg/mL y el tratamiento combinado de TFD + chitosan tópico a 1,5 y 3 mg/mL y compararlo con un grupo control (a los 3, 5, 7 y 11 días de tratamiento).

5. Observar la respuesta inflamatoria microscópica en el tejido conectivo de las lenguas de ratones DBA/2 inmunodeprimidos afectados de candidiasis oral tratados con TFD, nistatina, aplicación tópica de chitosan a 1,5 y 3 mg/mL y el tratamiento combinado de TFD + chitosan tópico a 1,5 y 3 mg/mL y compararlo con un grupo control (a los 3, 5, 7 y 11 días de tratamiento).

3. METODOLOGÍA

3. METODOLOGÍA

El trabajo de investigación se llevó a cabo entre Abril de 2013 y Mayo de 2014, dentro de las instalaciones del Servicio de Apoyo a la Investigación (SAI) en la sección de animales de laboratorio y en los laboratorios situados en los departamentos de salud animal y de histología y anatomía patológica de la Facultad de Veterinaria de la Universidad de Murcia.

3.1. ANIMALES DE EXPERIMENTACIÓN

Los animales de experimentación utilizados en este estudio fueron obtenidos de la sección de animales de experimentación del SAI de la Universidad de Murcia, una vez que el estudio fue aprobado por la Comisión de Ética de Investigación de la Universidad de Murcia (Anexo 1).

Un total de 41 ratones hembras de 6-8 semanas de vida (n= 37 DBA/2, n=2 Balb/c y n=2 Swiss) (Figura 6), con un rango de peso entre 25 y 30 gramos fueron incluidos en este estudio prospectivo randomizado.

Figura 6: Ratón de la cepa DBA/2 de 7 semanas de vida.



Antes de iniciar el estudio, se aclimató a los animales durante una semana mediante su mantenimiento en jaulas de 2 animales cada una. Las condiciones ambientales se mantuvieron de forma constante a lo largo del estudio, consistiendo en ciclos de 12 horas de luz y 12 de oscuridad a 21°C de temperatura, con acceso *ad libitum* al agua y comida comercial estándar para ratas y ratones de experimentación (Panlab[®], Barcelona, España). El desarrollo del estudio se realizó siguiendo las directrices para el manejo y mantenimiento de animales de experimentación del RD 53/2013.

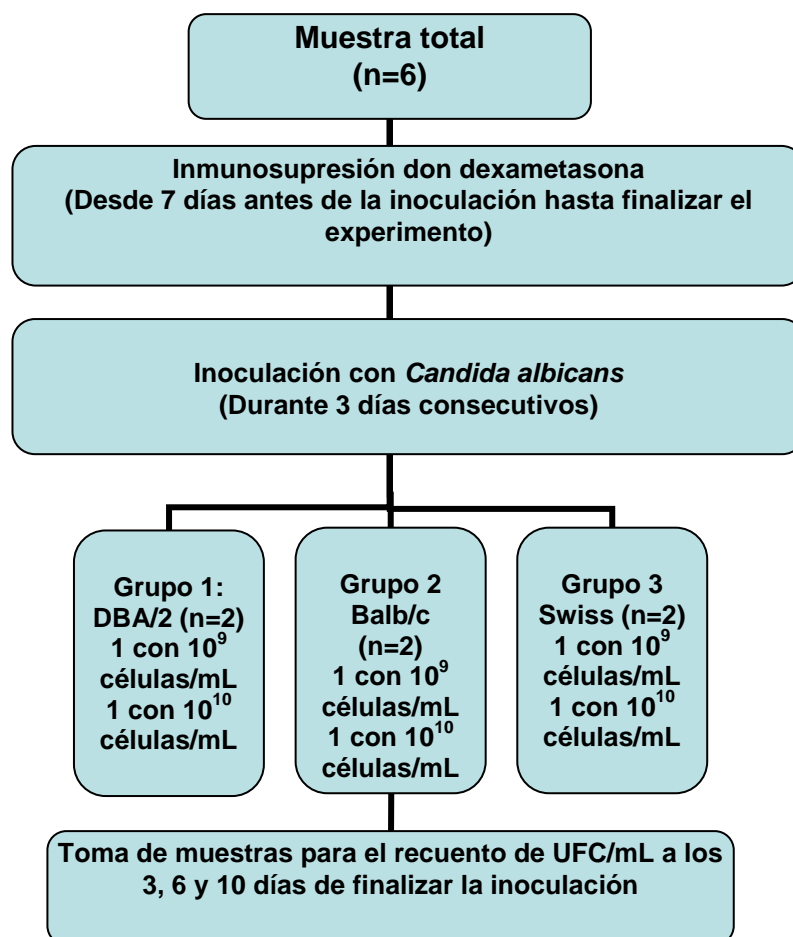
3.2. DISEÑO DEL ESTUDIO

3.2.1. Primer objetivo específico

Para la consecución del primer objetivo específico fueron incluidos un total de 6 ratones hembras de 6 a 8 semanas de vida, con un rango de peso entre 25 y 27 gramos.

La muestra estaba formada por:

- Grupo 1: 2 ratones consanguíneos de la cepa DBA/2.
- Grupo 2: 2 ratones consanguíneos de la cepa Balb/c.
- Grupo 3: 2 ratones de cruzamiento libre de la cepa Swiss (Figura 7).

Figura 7: Descripción del diseño del estudio.


Inmunosupresión

La inmunosupresión fue inducida en los 6 animales mediante administración intraperitoneal de dexametasona (Fortecortin[®]; Merck, Darmstadt, Alemania) en dosis de 1mg/kg al día, desde 7 días antes de realizar la inoculación hasta el final del estudio; siguiendo el protocolo descrito por otros autores (Maraki y cols., 1999; Bendel y cols., 2003; Junqueira y cols., 2009; White y cols., 2012).

Inoculación experimental

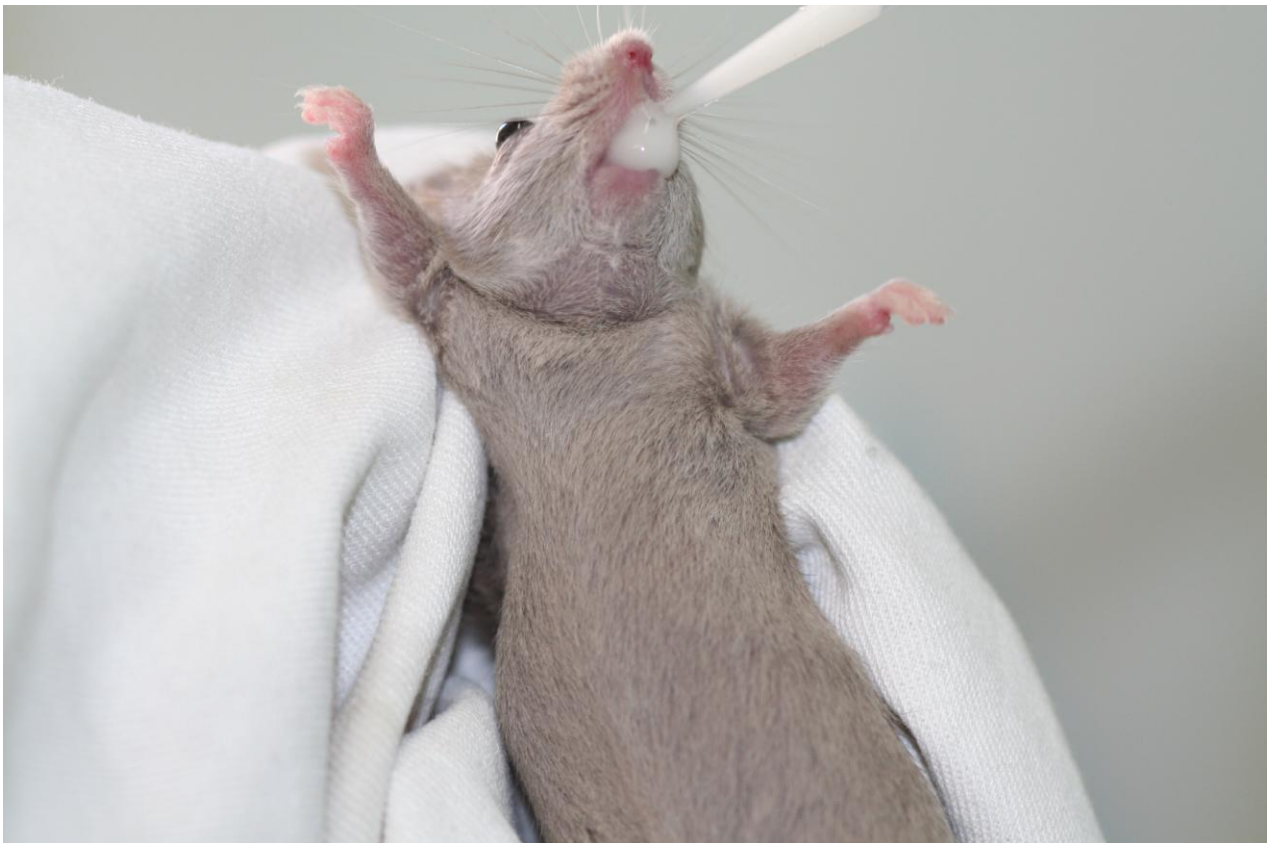La cepa de *Candida albicans* NCPF 3281 fue obtenida en el Reino Unido en la National Collection of Pathogenic Fungi (Salud Pública de Inglaterra, Colección de Cultivos Celulares). El crecimiento del microorganismo se realizó en placas con caldo de Dextrosa Sabouraud (Oxoid LTD, Hampshire, U.K.) incubadas a 32° C durante 18 horas. Inmediatamente después, el cultivo de levadura fue centrifugado a 2.500 g^2 durante 10 minutos. Posteriormente el sobrenadante fue eliminado y las células de levadura fueron lavadas dos veces en 5 mL de Solución Salina Buffer Fosfato (PBS) y resuspendidas hasta que las concentraciones de trabajo fueron obtenidas: 10^9 y 10^{10} células/mL (Figura 8).

Figura 8: Cepa de *Candida albicans* NCPF 3281 a una concentración de trabajo para inoculación de 10^{10} células/mL.



Un animal de cada grupo fue inoculado con una suspensión de 10^9 células/mL, mientras que el otro recibió una suspensión de 10^{10} células/mL. Todas las inoculaciones fueron realizadas mediante aplicación tópica de 100 μ L de la concentración de trabajo deseada usando una pipeta estéril (Figura 9).

Figura 9: Inoculación de 100 μ L de *Candida albicans* a una concentración de trabajo de 10^{10} células/mL.

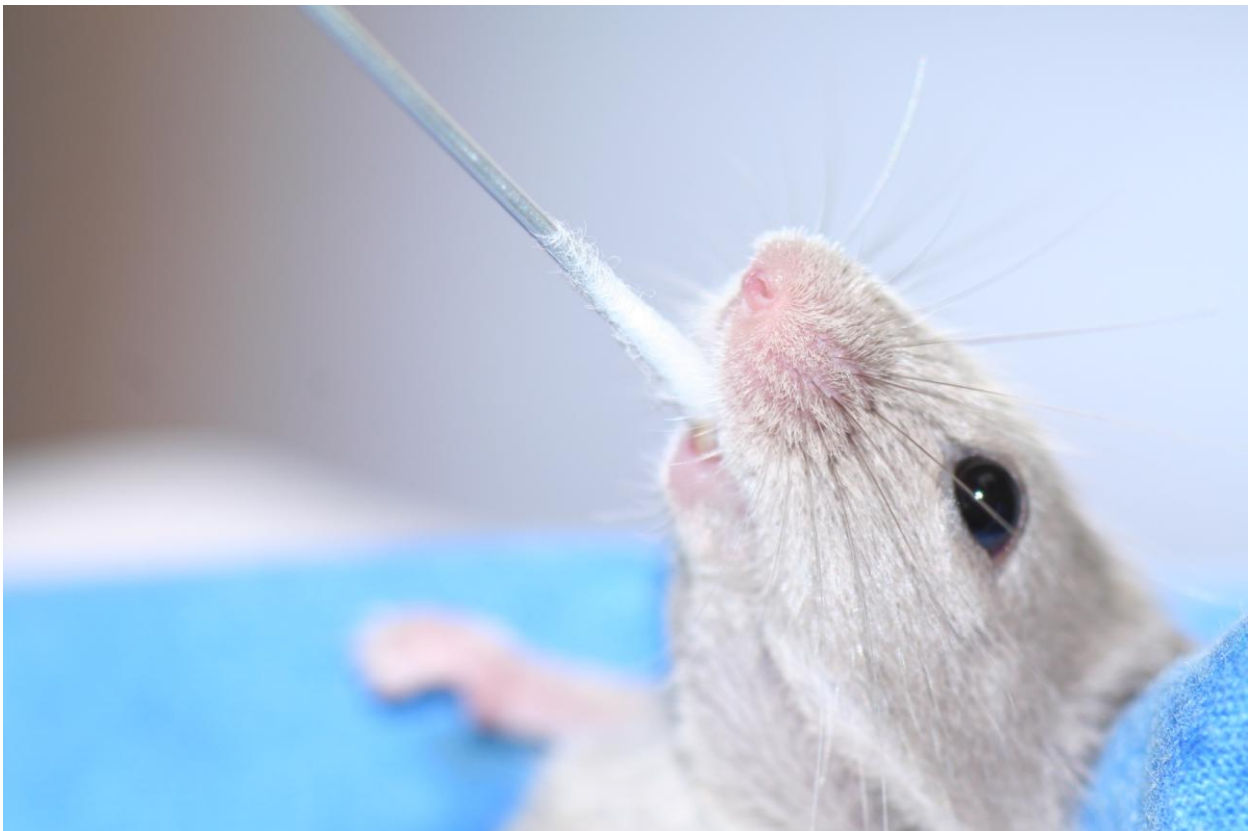


El concentrado celular fue extendido por toda la mucosa oral de cada animal mediante la aplicación de un hisopo estéril. Este procedimiento fue repetido durante tres días consecutivos, con una separación de 24 horas aproximadamente entre inoculaciones.

Cuantificación de la infección oral

El recuento de UFC/mL se realizó a los 3, 6 y 10 días de finalizar la inoculación. Las muestras fueron recogidas por rotación con un hisopo estéril a lo largo de toda la cavidad oral del animal (mucosas yugales, lengua y paladar) durante 120 segundos (Figura 10).

Figura 10: Recogida de muestras para el recuento de UFC/mL.



Posteriormente, el algodón del hisopo fue cortado y colocado en un tubo Eppendorf con 1 mL de PBS (Figura 11).

Figura 11: Inclusión del algodón del hisopo en PBS.

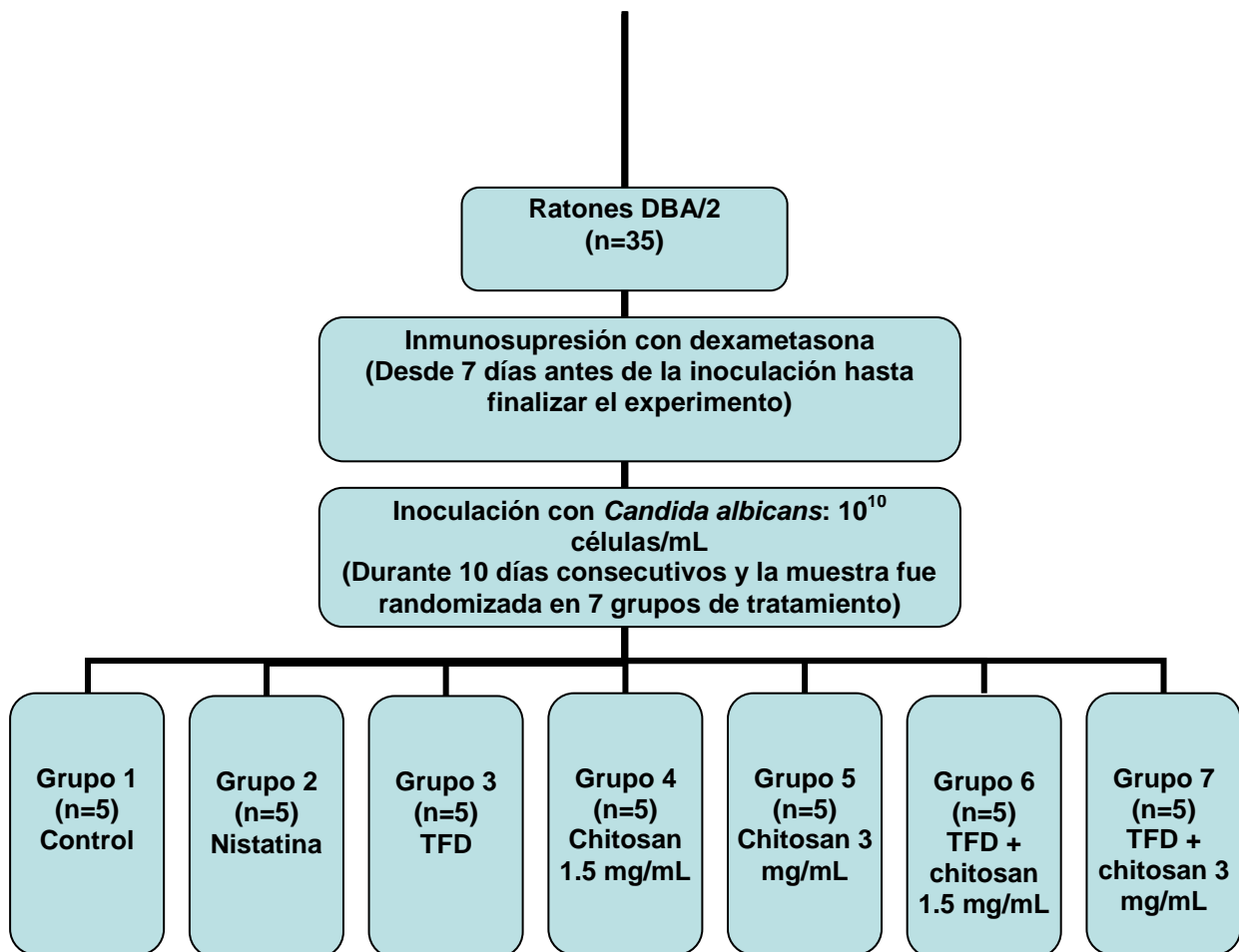


Las células de levadura fueron resuspendidas y homogeneizadas durante 30 segundos y 10 diluciones (de 100 μ L cada una) seriadas fueron colocadas por triplicado en placas de cultivo de Agar Dextrosa Saboraud (Oxoid LTD, Basingstoke, Reino Unido), incubadas a 32^o C y examinadas diariamente durante 3 días. Finalmente fue calculado el número de UFC/mL.

3.2.2. Segundo-quinto objetivos específicos

Para la consecución del segundo, tercero, cuarto y quinto objetivos específicos fueron incluidos un total de 35 ratones DBA/2 hembras de 6 a 8 semanas de vida, con un rango de peso entre 25 y 30 gramos (Figura 12).

Figura 12: Descripción del diseño del estudio.



Inmunosupresión

La inmunosupresión fue inducida en los 35 animales mediante administración intraperitoneal de dexametasona (Fortecortin®; Merck, Darmstadt, Alemania) en dosis de 1mg/kg al día, desde 7 días antes de realizar la inoculación hasta el final del estudio; siguiendo el protocolo descrito por otros autores (Maraki y cols., 1999; Bendel y cols., 2003; Junqueira y cols., 2009; White y cols., 2012).

Inoculación experimental

La cepa de *Candida albicans* NCPF 3281 fue obtenida en el Reino Unido en la National Collection of Pathogenic Fungi (Salud Pública de Inglaterra, Colección de Cultivos Celulares). El crecimiento del microorganismo se realizó en placas con caldo de Dextrosa Sabouraud (Oxoid LTD, Hampshire, U.K.) incubadas a 32° C durante 18 horas. Inmediatamente después, el cultivo de levadura fue centrifugado a 2.500 g^2 durante 10 minutos. Posteriormente el sobrenadante fue eliminado y las células de levadura fueron lavadas dos veces en 5 mL de Solución Salina Buffer Fosfato (PBS) y resuspendidas hasta que la concentración de trabajo fue obtenida.

Todos los animales fueron inoculados con una suspensión de 10^9 células/mL. Las inoculaciones fueron realizadas mediante aplicación tópica de 100 μ L de la concentración de trabajo deseada usando una pipeta estéril. El concentrado celular fue extendido por toda la mucosa oral de cada animal mediante la aplicación de un hisopo estéril. Este procedimiento fue repetido durante tres días consecutivos.

Randomización en grupos de tratamiento

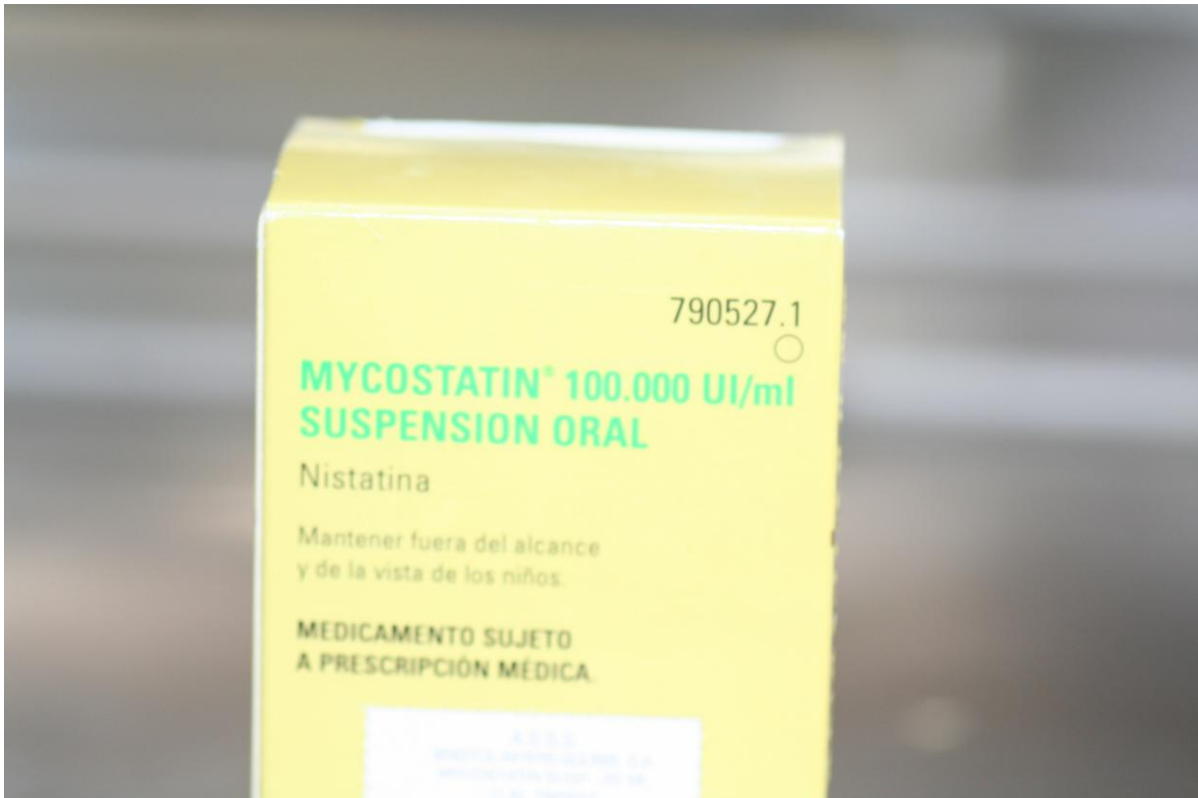La secuencia de randomización fue generada usando un servicio digital online de randomización (www.randomization.com).

Tratamientos

Los animales fueron divididos en 7 grupos de tratamiento (n=5 animales por grupo) en relación al tratamiento empleado para la candidiasis oral: Grupo 1 (control), Grupo 2 (nistatina), Grupo 3 (TFD), Grupo 4 (chitosan 1,5 mg/mL), Grupo 5 (chitosan 3 mg/mL), Grupo 6 (TFD + chitosan 1,5 mg/mL) y Grupo 7 (TFD + chitosan 3 mg/mL).

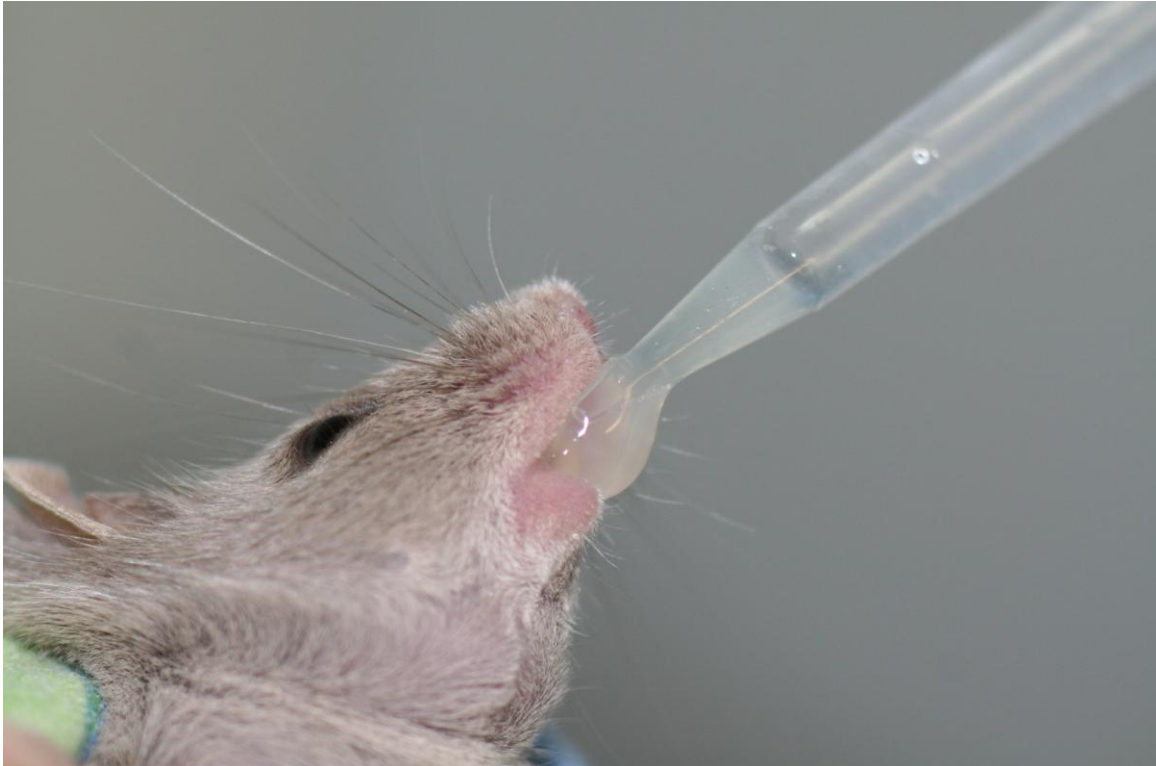En el grupo 1 los animales no recibieron ningún tratamiento. En el grupo 2, los animales fueron tratados con nistatina (40.000 UI kg⁻¹ en 0,2 mL de PBS) (Mycostatin[®], Bristom-Myers Squibb S.A., Madrid, España) (Figura 13).

Figura 13: Los animales del Grupo 2 fueron tratados con nistatina.



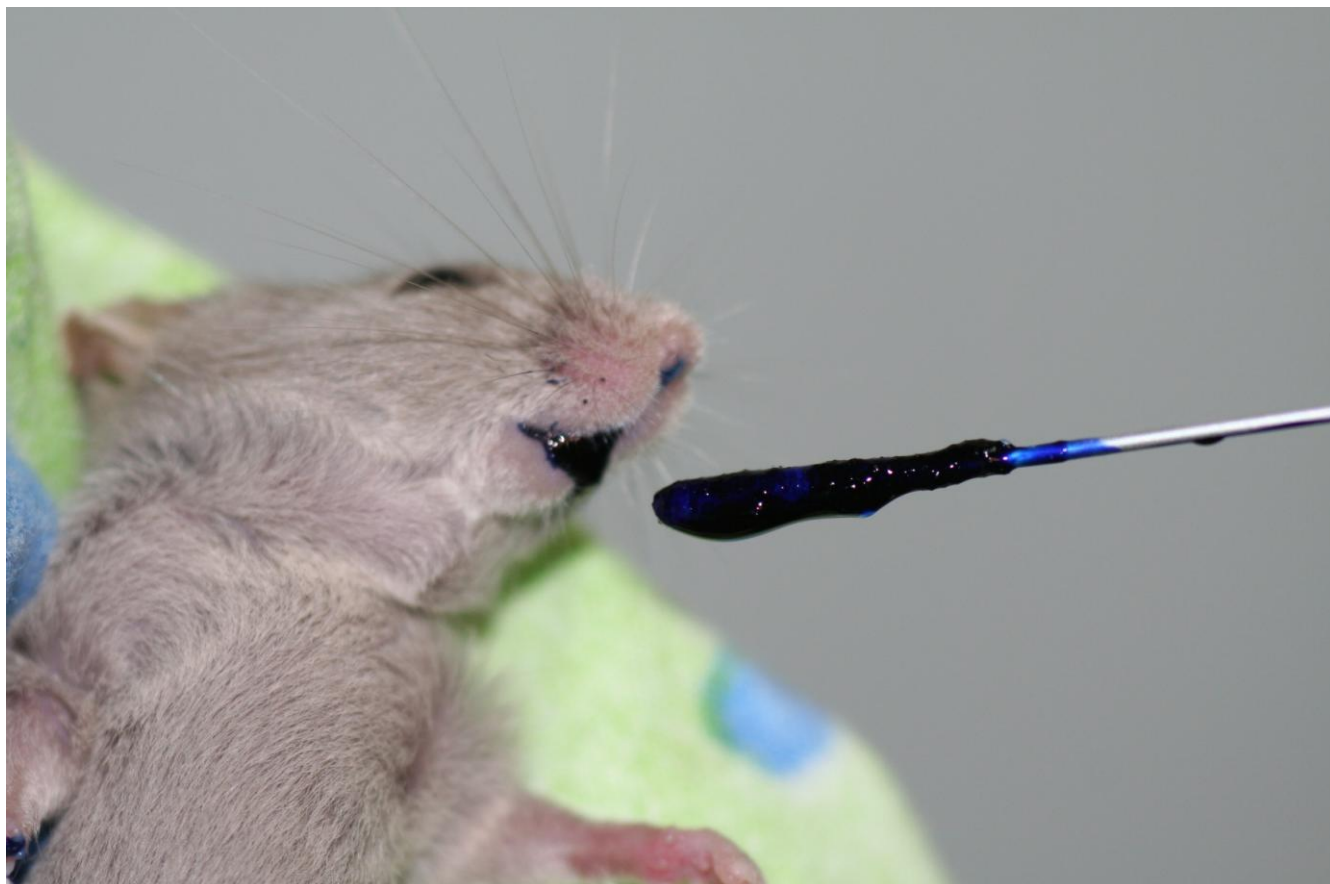Este tratamiento comenzó el día después de la finalizar la inoculación experimental y fue administrado diariamente hasta finalizar el experimento (11 días después de finalizar la inoculación) (Figura 14).

Figura 14: Administración diaria en los animales del Grupo 2 de 40.000 UI Kg⁻¹ en 0,2 mL de PBS.



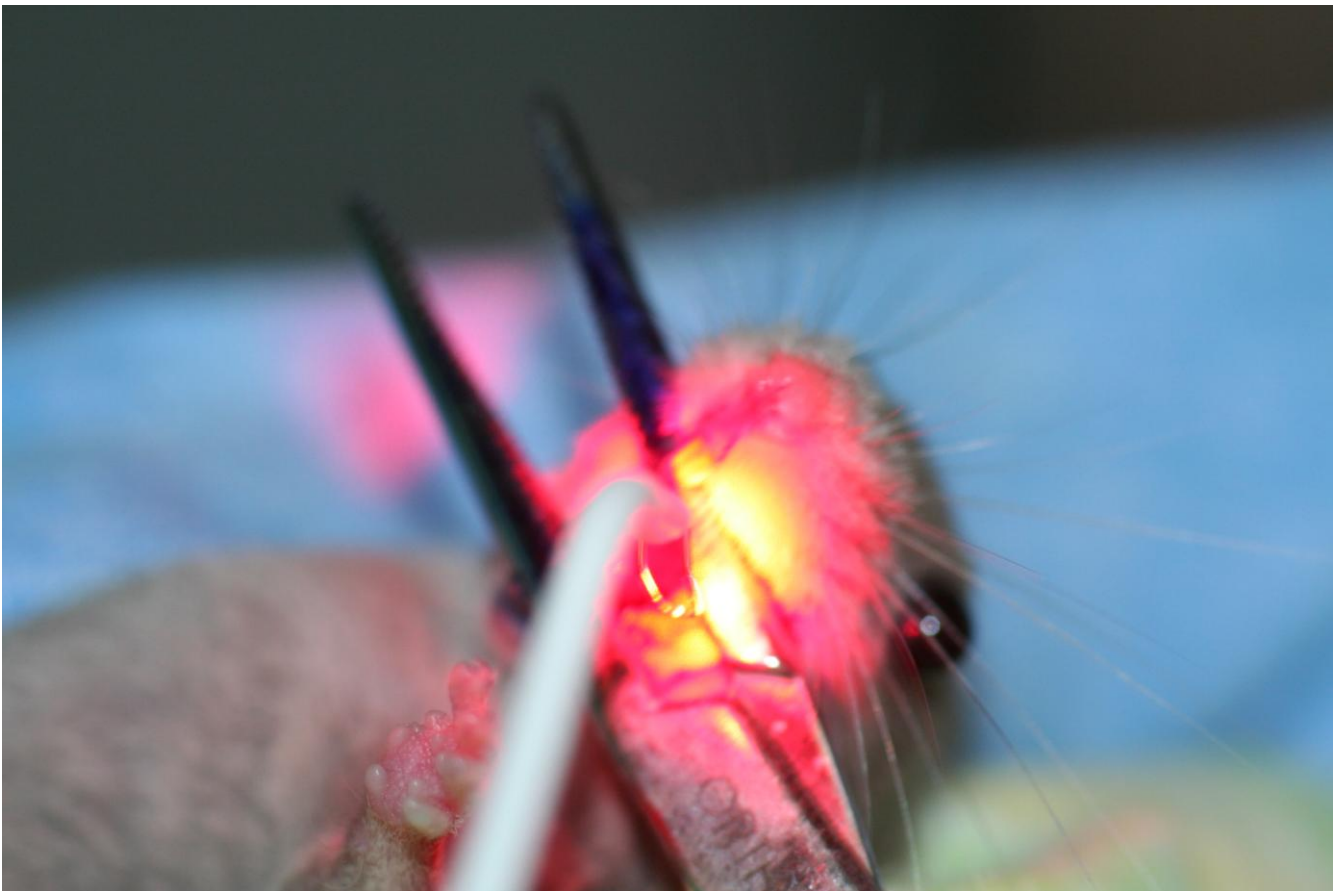
En el Grupo 3 los animales fueron tratados con TFD. Este tratamiento fue realizado mediante un láser de TFD (Helbo[®] Photodynamic Systems GmbH & KG, Walldorf, Alemania) que incluye una pieza de mano con sonda activa de láser diodo (Helbo[®] Theralite Laser 3D Pocket Probe, Helbo[®] Photodynamic Systems GmbH & KG, Walldorf, Alemania) con una longitud de onda de 660 nm y una densidad de potencia de 100 mW. Para realizar el tratamiento, 100 µL de una solución de Azul de Metileno (tinción de cloruro de fenotiozina, 3,7-bis(dimetilamino)-fenotiozina-5-ium cloruro [Helbo[®] Blue Photosensitizer, Helbo[®] Photodynamic Systems GmbH & KG, Walldorf, Alemania]) a una concentración de 0,01% (masa por volumen) fue aplicada tópicamente a la mucosa oral usando una pipeta estéril y extendida por toda la mucosa oral con un hisopo estéril (Figura 15).

Figura 15: Extensión de 100 μ L de Azul de Metileno mediante hisopo estéril.



Después de esperar 3 minutos para la adhesión del Azul de Metileno a la mucosa oral, se procedió a la exposición de la luz láser durante 60 segundos (Figura 16) siguiendo las instrucciones del fabricante. Este tratamiento fue aplicado cada 2 días después de finalizar la inoculación por *Candida albicans* (días 2, 4, 6, 8 y 10 después de la inoculación).

Figura 16: Aplicación del láser diodo para TFD.



En los Grupos 4 y 5 los animales recibieron aplicaciones tópicas de chitosan (de baja viscosidad y bajo peso molecular) obtenido de Sigma-Aldrich® (Sigma-Aldrich Química, S.A., Madrid, España) disuelto en agua acidificada con ácido acético al 1% (Sigma-Aldrich Química, S.A., Madrid, España), hasta obtener una concentración de 1,5 mg/mL para el Grupo 4 y de 3 mg/mL para el Grupo 5 (Figura 17). Para administrar el tratamiento, 100 μ L de chitosan (1,5 mg/mL para el Grupo 4 y 3 mg/mL para el Grupo 5) fueron aplicados en la mucosa oral de los animales usando una pipeta estéril y extendiendo el fármaco mediante un hisopo estéril (Figura 18). Este tratamiento fue aplicado cada 2 días después de finalizar la inoculación por *Candida albicans* (días 2, 4, 6, 8 y 10 después de la inoculación).

Figura 17 Concentración de chitosan a 1,5 mg/mL (para el Grupo 4) y 3 mg/mL (para el Grupo 5).

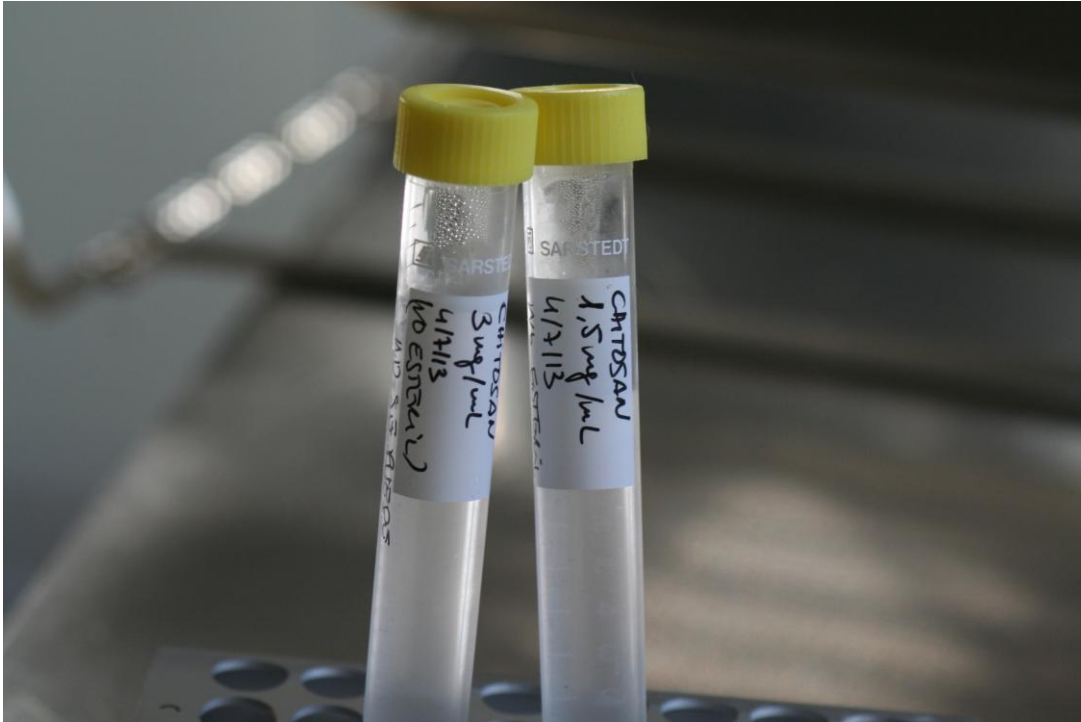
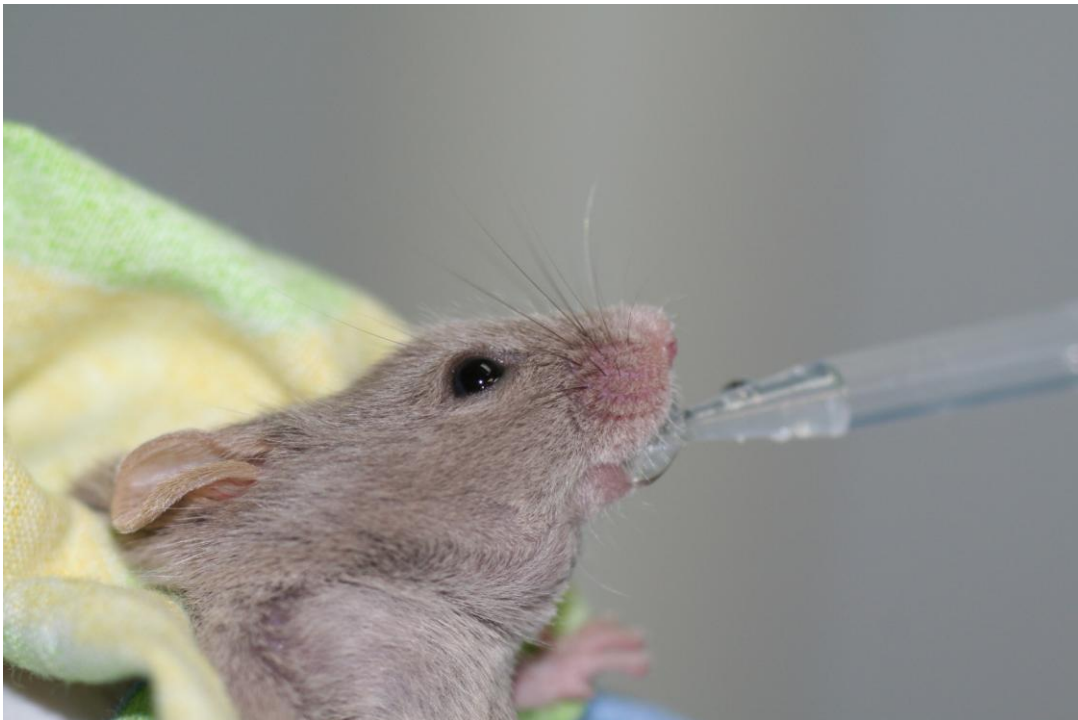

Figura 18: Administración de chitosan cada 2 días en los animales de los Grupos 4 y 5.



Finalmente, en los grupos 6 y 7 los animales recibieron el mismo tratamiento con TFD que el Grupo 3. Para el estudio del posible efecto sinérgico (fotosensibilizante) del quitosán sobre el Azul de Metileno aplicado en la TFD, inmediatamente después de la aplicación tópica de los 100 μ L de Azul de Metileno, aplicamos tópicamente 100 μ L de quitosán a una concentración de 1,5 mg/mL en el Grupo 6 y de 3 mg/mL en el Grupo 7. Ambas aplicaciones tópicas combinadas (Azul de Metileno y quitosán) fueron extendidas en la boca y no fue aplicado el láser diodo de TFD hasta 3 minutos después para facilitar la adherencia de ambos productos a la mucosa oral de los animales de experimentación.

Posteriormente, se procedió a la exposición de la luz láser durante 60 segundos siguiendo las instrucciones del fabricante. Este tratamiento fue aplicado cada 2 días después de finalizar la inoculación por *Candida albicans* (días 2, 4, 6, 8 y 10 después de la inoculación).

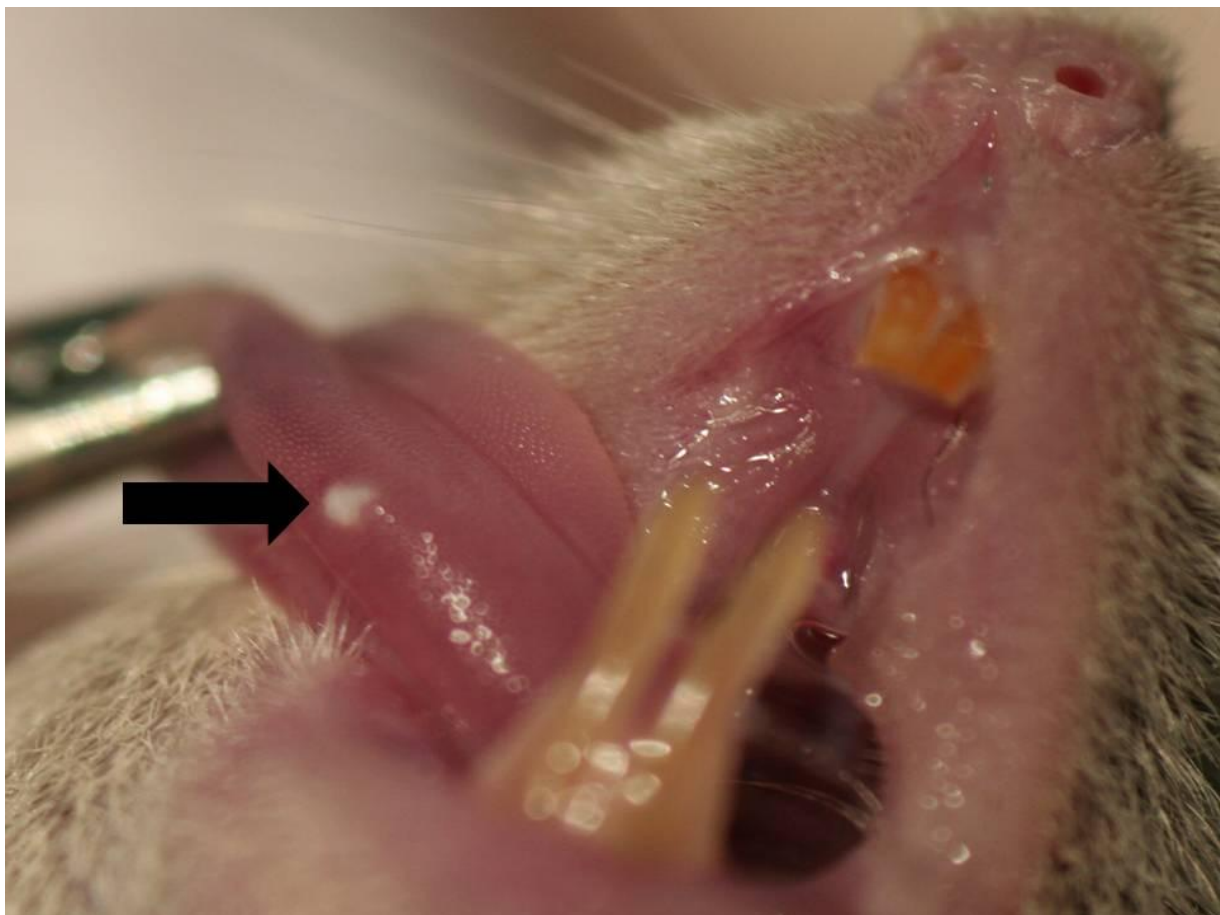
Cuantificación de la infección oral

El recuento de UFC/mL se realizó a los 3, 5, 7 y 11 días de finalizar la inoculación. Las muestras fueron recogidas por rotación con un hisopo estéril a lo largo de toda la cavidad oral del animal (mucosas yugales, lengua y paladar) durante 120 segundos. Posteriormente, el algodón del hisopo fue cortado y colocado en un tubo Eppendorf con 1 mL de PBS. Las células de levadura fueron resuspendidas y homogeneizadas durante 30 segundos y 10 diluciones (de 100 μ L cada una) seriadas fueron colocadas por triplicado en placas de cultivo de Agar Dextrosa Sabouraud (Oxoid LTD, Basingstoke, Reino Unido), incubadas a 32° C y examinadas diariamente durante 3 días. Finalmente fue calculado el número de UFC/mL.

Análisis macroscópico de la superficie del dorso lingual

Todos los animales fueron sacrificados el día 11 después de finalizar la inoculación experimental de *Candida albicans*, mediante inhalación de CO₂. Se realizó la glosectomía total por detrás de la papila circunvalada y las lenguas fueron analizadas por un mismo observador previamente entrenado a través de un estereomicroscopio (Carl Zeiss, Jena, Alemania), para determinar la posible presencia de placas blancas (Figura 19).

Figura 19: Análisis macroscópico mostrando la presencia de placas blancas (flecha negra) en una animal del Grupo 1.



Estudio de las alteraciones epiteliales microscópicas

Para el análisis con microscopio óptico, las lenguas fueron fijadas en formolaldeído al 10% durante 24 horas.

Tras su inclusión en parafina, fueron seccionadas siguiendo el plano sagital en cortes de 5 µm y teñidas con hematoxilina-eosina (H&E) y tinción de Grocott.

Todas las secciones fueron observadas a una magnificación de 40 X por el mismo observador previamente entrenado. La presencia de lesiones histológicas de candidiasis fueron determinadas siguiendo los criterios de alteraciones epiteliales establecidos por Junqueira y cols., en 2009 (Junqueira y cols., 2009).

En este sentido, se analizó la presencia o ausencia de 8 alteraciones epiteliales: presencia de levaduras o hifas en queratina (capa cornea), hiperplasia epitelial, desorganización de las células del estrato basal, exocitosis, espongirosis, pérdida de papilas filiformes, microabscesos intraepiteliales e hiperqueratosis (Figuras 20 y 21).

Análisis de la respuesta inflamatoria microscópica del tejido conectivo

El estudio de la respuesta inflamatoria microscópica del tejido conectivo en las lenguas de los animales de experimentación fue realizada por un mismo observador previamente entrenado siguiendo los criterios establecidos Junqueira y cols., en 2009 (Junqueira y cols., 2009), analizando la presencia o ausencia de células inflamatorias en la lámina propia (Figura 20).

Figura 20: A. Presencia de hifas en queratina (tinción de Grocott, 40 X). B. Levaduras y pseudohifas (flechas negras), exocitosis por debajo de microabscesos intraepiteliales (flechas blancas) e hiperqueratosis (*) (tinción de H&E, 40 X).

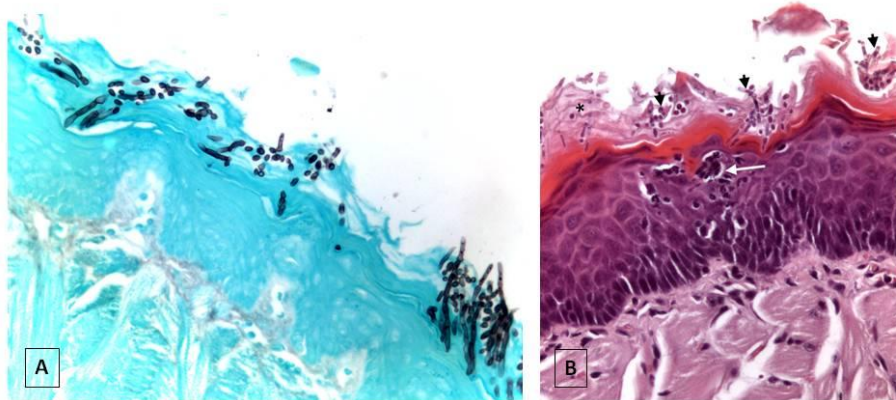
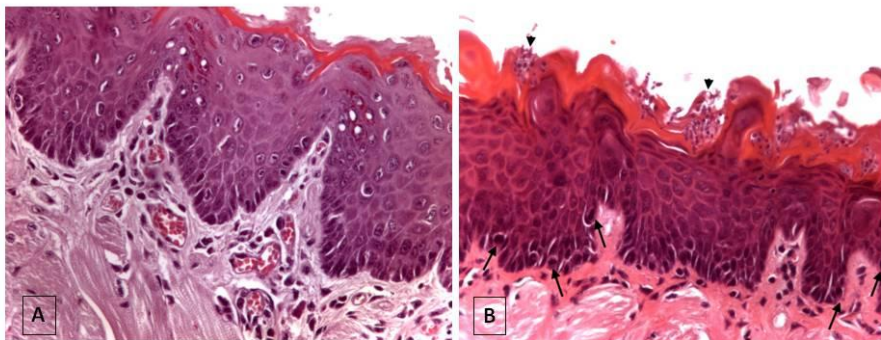


Figura 21: A. Presencia de hiperplasia epitelial, células inflamatorias en la lámina propia y espongiosis (tinción de H&E, 40 X). B. Desorganización de las células del estrato basal y pérdida de papilas filiformes, incremento del número de mitosis (flechas negras) y presencia de levaduras (▼).



3.3. TRATAMIENTO ESTADÍSTICO

Analizamos los datos estadísticos con el paquete de software SPSS® (versión 12.0) para Windows, en el cual hemos efectuado los siguientes procedimientos estadísticos:

Estadística descriptiva

En primer lugar, para el análisis descriptivo de la distribución general de la muestra, así como para el análisis de cada una de las variables (tanto en conjunto como para cada uno de los subgrupos); se han hallado valores tales como: media, mediana y los valores máximos y mínimos (rango).

Estadística inferencial

En segundo lugar, para el análisis comparativo de las variables se consideró que la hipótesis nula (existencia de una relación de independencia entre las variables), se debería rechazar (cuando esta se rechaza, se considera que la relación entre las variables es de dependencia), cuando la probabilidad mínima de rechazo (el llamado “*p-valor*”) no sea superior al nivel crítico estándar de 0,05. Para ello, se ha realizado el siguiente contraste para el estudio de las asociaciones entre las variables cuantitativas continuas:

1º. Estudio de las asociaciones entre las variables cualitativas:

El estudio de las asociaciones entre las variables cualitativas, se llevó a cabo mediante la elaboración de tablas de contingencia; utilizando la prueba de χ^2 de *Pearson* para establecer los contrastes de hipótesis (ya que este tipo de χ^2 es la recomendada para tablas de contingencia con cualquier número de filas y columnas).

2º. Estudio de las asociaciones entre las variables cuantitativas continuas:

Comprobamos la normalidad en la distribución de la muestra mediante el test de normalidad de *Kolmogorov-Smirnov* y el test de homogeneidad de la varianza de *Levene*, y los datos mostraron una distribución normal por lo que

fueron analizados mediante test paramétricos. Los datos fueron analizados mediante un test de análisis de varianza *ANOVA* de un factor y el test de comparaciones múltiples HSD de *Tukey*.

4. RESULTADOS

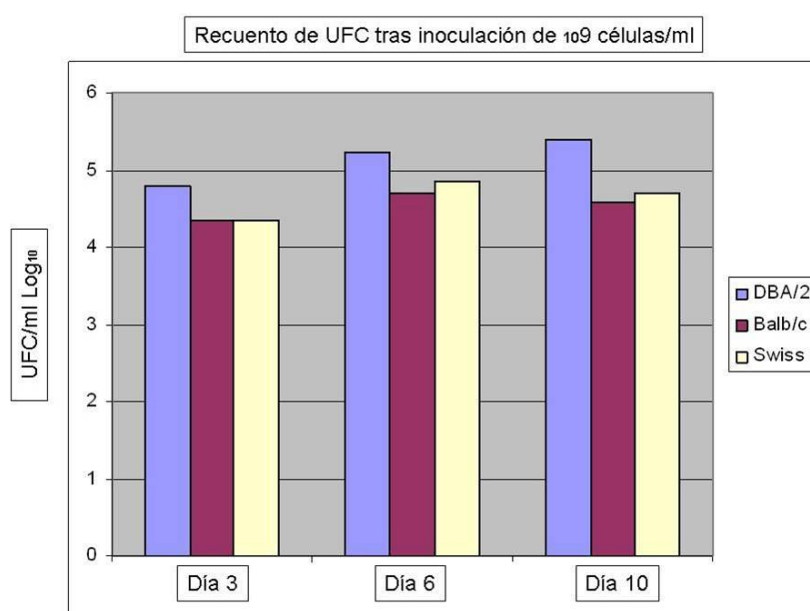
4. RESULTADOS

Al comparar la colonización *candida albicans* en tres cepas diferentes (DBA/2, Balb/c y Swiss) para determinar la más indicada en los modelos de candidiasis oral en ratones inmunodeprimidos, observamos que al inocular una concentración de trabajo de 10^9 células/mL, tanto a los 3, 6 y 10 días de finalizar la inoculación el mayor número de UFC/mL \log_{10} se produjo en la cepa DBA/2 (Tabla 1 y Figura 22).

Tabla 1: Recuento de UFC/mL \log_{10} a los 3, 6 y 10 días de finalizar la inoculación de 10^9 células/mL en las tres cepas de estudio.

Cepa	Día 3 (n=1) UFC/mL \log_{10}	Día 6 (n=1) UFC/mL \log_{10}	Día 10 (n=1) UFC/mL \log_{10}
DBA/2	4,80	5,23	5,40
Balb/c	4,34	4,69	4,58
Swiss	4,34	4,86	4,69

Figura 22: Representación gráfica del recuento de UFC/mL \log_{10} a los 3, 6 y 10 días de finalizar la inoculación de 10^9 células/mL en las tres cepas de estudio.

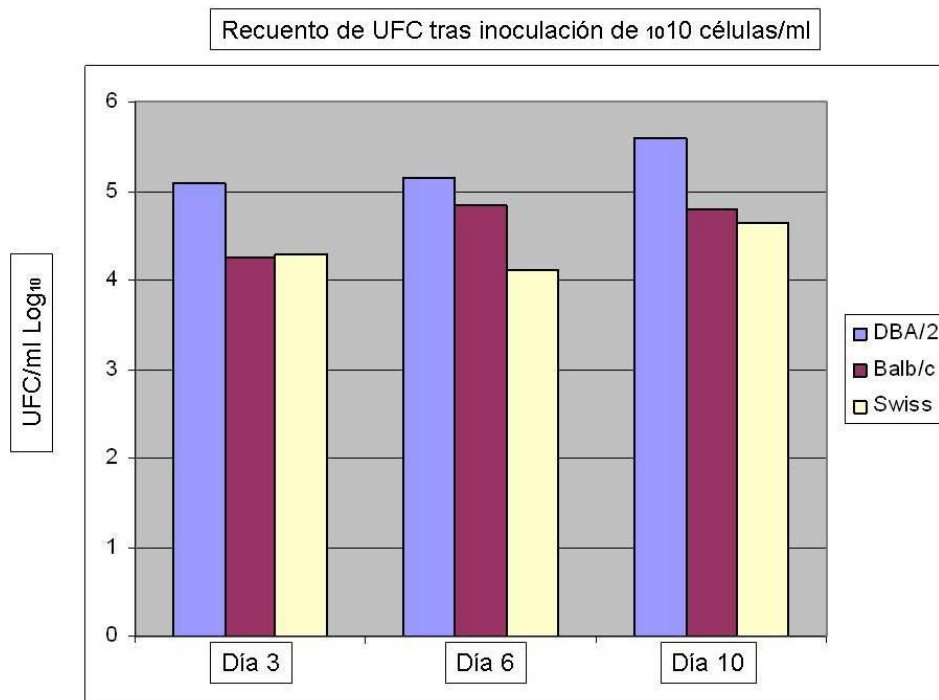


Del mismo modo, observamos que al inocular una concentración de trabajo de 10^{10} células/mL, tanto a los 3, 6 y 10 días de finalizar la inoculación el mayor número de UFC/mL \log_{10} se produjo en la cepa DBA/2 (Tabla 2 y Figura 23).

Tabla 2: Recuento de UFC/mL \log_{10} a los 3, 6 y 10 días de finalizar la inoculación de 10^{10} células/mL en las tres cepas de estudio.

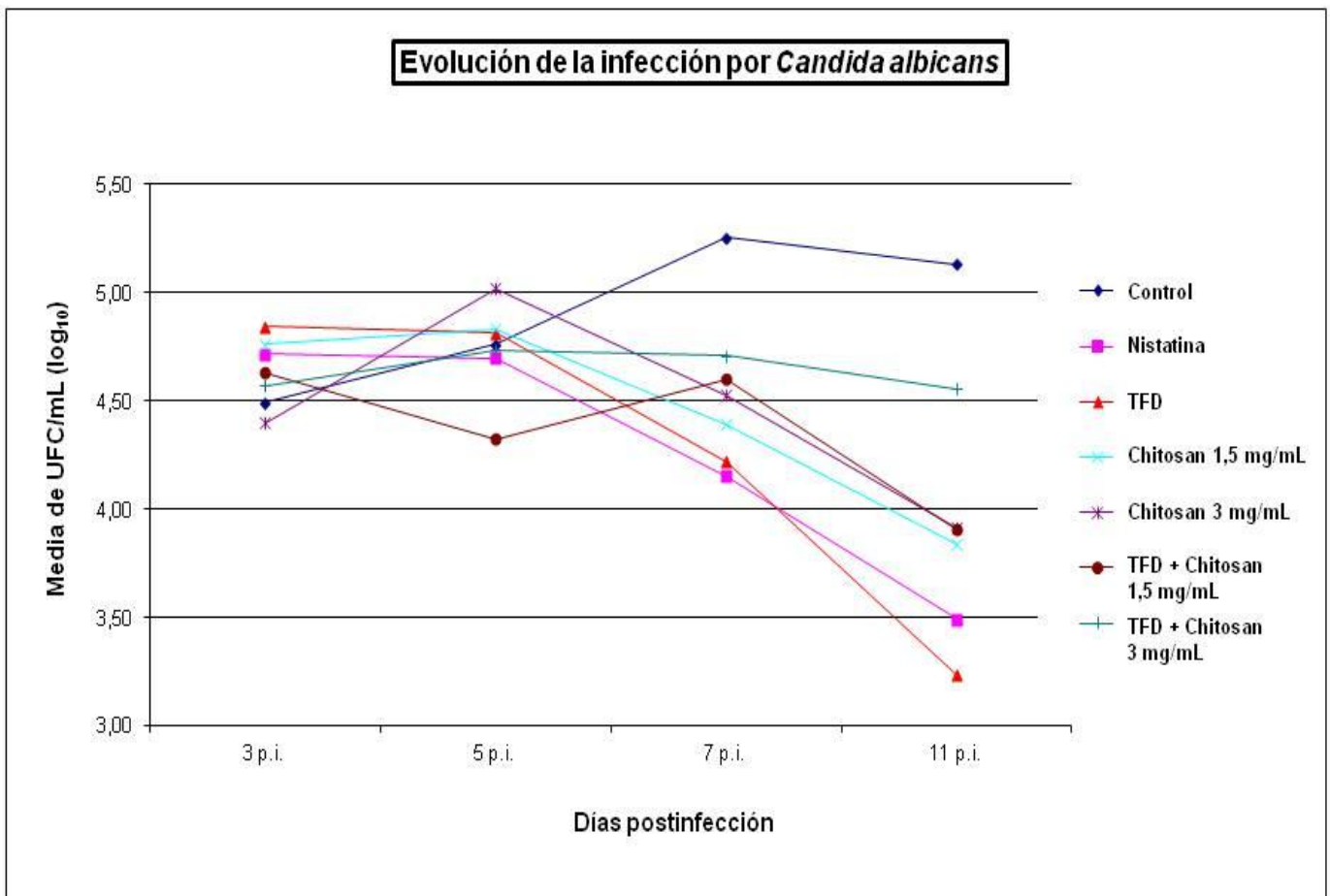
Cepa	Día 3 (n=1) UFC/mL \log_{10}	Día 6 (n=1) UFC/mL \log_{10}	Día 10 (n=1) UFC/mL \log_{10}
DBA/2	5,08	5,14	5,59
Balb/c	4,25	4,83	4,80
Swiss	4,30	4,11	4,65

Figura 23: Representación gráfica del recuento de UFC/mL \log_{10} a los 3, 6 y 10 días de finalizar la inoculación de 10^{10} células/mL en las tres cepas de estudio.



Como se puede observar en la tabla 1 y 2, los resultados más significativos se han observado con la cepa DBA/2 y a la concentración de 10^{10} células/mL. Al valorar la efectividad de la TFD, nistatina, aplicación tópica de chitosan a 1,5 y 3 mg/mL y el tratamiento combinado de TFD + chitosan tópico a 1,5 y 3 mg/mL y compararlo con un grupo control (a los 3, 5, 7 y 11 días de tratamiento), mediante el recuento de UFC/mL en ratones DBA/2 inmunodeprimidos afectados de candidiasis oral; observamos que el recuento de UFC/mL fue similar en todos los grupos a los 3 y 5 días de finalizar la inoculación (Figura 24).

Figura 24: Evolución de la infección por *Candida albicans*.



Sin embargo, a los 7 días de finalizar la inoculación experimental, el grupo control mostró un mayor número de UFC/mL ($5,25 \pm 0,41$ UFC/mL \log_{10}), con diferencias estadísticamente significativas al compararlo con cualquiera de los grupos de estudio ($p \leq 0,05$).

En el día 11, al finalizar el experimento, todos los grupos de estudio continuaban presentando un recuento de UFC/mL mucho más bajo que el grupo control, con diferencias estadísticamente significativas ($p \leq 0,05$).

Los animales tratados con TFD mostraron el menor recuento de UFC/mL ($3,23 \pm 0,37$ UFC/mL \log_{10}) de todos los grupos de tratamiento, con diferencias estadísticamente significativas con todos excepto con el Grupo 2 donde usamos la nistatina ($p=0,198$).

No fueron observadas diferencias estadísticamente significativas entre los Grupos 4, 5 y 6.

Aunque la aplicación combinada de TFD + chitosan 3 mg/mL (Grupo 7) redujo significativamente el número de UFC/mL al compararlo con el grupo control ($4,56 \pm 0,55$ Vs $5,13 \pm 0,40$; $p=0,046$), el Grupo 7 no demostró un efecto sinérgico entre TFD y chitosan, por lo que se observaron diferencias estadísticamente al compararlo con cualquiera de los otros grupos de tratamiento ($p \leq 0,05$) (Tabla 3).

Tabla 3: Análisis comparativa del recuento de *Candida albicans* entre los grupos de estudio (test HSD de Tukey).

Día y grupo de estudio	n	UFC/mL (log ₁₀) media ± DT*
Día 3		
Control	5	4.49 ± 0.27
Nistatina	5	4.71 ± 0.30
TFD	5	4.84 ± 0.47
Chitosan 1,5 mg/mL	5	4.76 ± 0.10
Chitosan 3 mg/mL	5	4.40 ± 0.42
TFD + Chitosan 1,5 mg/mL	5	4.63 ± 0.38
TFD + 3 mg/mL	5	4.57 ± 0.42
Día 5		
Control	5	4.76 ± 0.28
Nistatina	5	4.70 ± 0.48
TFD	5	4.81 ± 0.38
Chitosan 1,5 mg/mL	5	4.83 ± 0.16
Chitosan 3 mg/mL	5	5.02 ± 0.45
TFD + Chitosan 1,5 mg/mL	5	4.32 ± 0.40
TFD + 3 mg/mL	5	4.73 ± 0.67
Día 7		
Control	5	5.25 ± 0.41 ^a
Nistatina	5	4.15 ± 0.10 ^b
TFD	5	4.22 ± 0.53 ^b
Chitosan 1,5 mg/mL	5	4.39 ± 0.60 ^b
Chitosan 3 mg/mL	5	4.53 ± 0.53 ^b
TFD + Chitosan 1,5 mg/mL	5	4.60 ± 0.48 ^b
TFD + 3 mg/mL	5	4.71 ± 0.55 ^b
Día 11		
Control	5	5.13 ± 0.40 ^a
Nistatina	5	3.49 ± 0.29 ^b
TFD	5	3.23 ± 0.37 ^b
Chitosan 1,5 mg/mL	5	3.84 ± 0.53 ^{b,c}
Chitosan 3 mg/mL	5	3.91 ± 0.36 ^{b,c}
TFD + Chitosan 1,5 mg/mL	5	3.90 ± 0.31 ^{b,c}
TFD + 3 mg/mL	5	4.56 ± 0.55 ^{b,c,d}
* DT = desviación típica. Grupos marcados con diferentes letras superescritas mostraron diferencias significativas en cada uno de los días después de finalizar la inoculación		

Al analizar macroscópicamente la lengua de los animales de experimentación en el día 11, al finalizar el experimento; sólo observamos la presencia de placas blancas en 2 dorsos linguales de los 35 animales observados y ambas lenguas pertenecían a animales que no habían recibido ninguno de los 6 tratamientos ensayados en el estudio (Grupo 1 control).

Cuando estudiamos la posible presencia de lesiones histológicas mediante la observación de las alteraciones epiteliales microscópicas observamos que los Grupos 2, 3, 4, 5 y 6 mostraban menos lesiones microscópicas de candidiasis que los grupos 1 y 7, aunque sólo la presencia de levaduras e hifas en queratina y la espongirosis fueron significativamente más altas en el control que en el resto de los grupos de tratamiento ($p=0,024$ y $p=0,018$ respectivamente) (Tabla 4).

Tabla 4: Análisis comparativo entre los grupos de estudio de las lesiones histológicas epiteliales después de 11 días de tratamiento (test χ^2 de Pearson).

Lesiones epiteliales	Grupo 1 n (%)	Grupo 2 n (%)	Grupo 3 n (%)	Grupo 4 n (%)	Grupo 5 n (%)	Grupo 6 n (%)	Grupo 7 n (%)	p-valor
Levaduras e hifas en queratina								0.024
Presencia	5 (100)	1 (20)	1 (20)	1 (20)	2 (40)	0 (0)	1 (20)	
Ausencia	0 (0)	4 (80)	4 (80)	4 (80)	3 (60)	5 (100)	4 (80)	
Hiperplasia epitelial								0.766
Presencia	3 (60)	2 (40)	2 (40)	3 (60)	4 (80)	3 (60)	4 (80)	
Ausencia	2 (40)	3 (60)	3 (60)	2 (40)	1 (20)	2 (40)	1 (20)	
Desorganización de las células basales								0.360
Presencia	4 (80)	1 (20)	1 (20)	1 (20)	2 (40)	1 (20)	2 (40)	
Ausencia	1 (20)	4 (80)	4 (80)	4 (80)	3 (60)	4 (80)	3 (60)	
Exocitosis								0.181
Presencia	2 (40)	0 (0)	0 (0)	0 (0)	0 (0)	1 (20)	2 (40)	
Ausencia	3 (60)	5 (100)	5 (100)	5 (100)	5 (100)	4 (80)	3 (60)	
Espongirosis								0.018
Presencia	3 (60)	0 (0)	0 (0)	0 (0)	0 (0)	0 (0)	1 (20)	
Ausencia	2 (40)	5 (100)	5 (100)	5 (100)	5 (100)	5 (100)	4 (80)	
Pérdida de pailas filiformes								0.437
Presencia	3 (60)	1 (20)	0 (0)	2 (40)	2 (40)	2 (40)	3 (60)	
Ausencia	2 (40)	4 (80)	5 (100)	3 (60)	3 (60)	3 (60)	2 (40)	
Microabscesos intraepiteliales								0.506
Presencia	1 (20)	0 (0)	0 (0)	0 (0)	0 (0)	0 (0)	1 (20)	
Ausencia	4 (80)	5 (100)	5 (100)	5 (100)	5 (100)	5 (100)	4 (80)	
Hiperparaqueratosis								0.947
Presencia	4 (80)	4 (80)	3 (60)	4 (80)	3 (60)	3 (60)	4 (80)	
Ausencia	1 (20)	1 (20)	2 (40)	1 (20)	2 (40)	2 (40)	1 (20)	

Finalmente, al analizar la respuesta inflamatoria microscópica en el tejido conectivo observamos que la presencia de células inflamatoria en la lámina propia fue menor en los animales tratados con TFD (Grupo 3) que en el resto de grupos, con diferencias estadísticamente significativas ($p=0,024$) (Tabla 5).

Tabla 5: Análisis comparativo entre los grupos de estudio de la respuesta inflamatoria en el tejido conectivo.

Respuesta inflamatoria	Grupo 1	Grupo 2	Grupo 3	Grupo 4	Grupo 5	Grupo 6	Grupo 7	<i>p</i> -valor
	n (%)	n (%)	n (%)	n (%)	n (%)	n (%)	n (%)	
Células inflamatorias en la lámina propia								0.024
Presencia	5 (100)	2 (40)	1 (20)	3 (60)	5 (100)	3 (60)	5 (100)	
Ausencia	0 (0)	3 (60)	4 (80)	2 (40)	0 (0)	2 (40)	0 (0)	

5. DISCUSIÓN

5. DISCUSIÓN

5.1. Discusión del método empleado

El uso del ratón como modelo experimental para candidiasis oral ha sido ampliamente documentado y desarrollado en la bibliografía (Samaranayake y Samaranayake, 2001; Costa y cols., 2012; Matsubara y cols., 2012; Costa y cols. 2013). Sin embargo la levadura *Cándida* no es un microorganismo de la microbiota habitual del ratón (Lacasse y cols., 1990), situación que complica bastante el poder reproducir candidiasis oral. Es por ello, que se han empleado dos modelos diferentes para poder reproducir la enfermedad en el ratón, por un lado modificación genética para generar inmunodepresión y por otro mediante la aplicación de fármacos inmunosupresores, sin embargo la mayoría de todos los modelos experimentales emplean ambos de forma combinada.

Aunque algunos autores han podido instaurar la enfermedad de candidiasis oral en ratón (combinando con fármacos inmunosupresores) en ratones de cruzamiento libre, sobre todo con ratones Swiss (*Mus musculus*, Albins, Swiss) (Mima y cols., 2010; de Basconcellos y cols., 2011; Costa y cols., 2012) el desarrollo de ratones transgénicos inmunodeprimidos ha impulsado una evaluación más centrada en el papel de componentes específicos en la respuesta inmune hacia *Candida Albicans* (de Repentigny, 2004). De acuerdo con Samaranayake (Samaranayake y Samaranayake, 2001), las variantes del modelo de ratón incluyen gnotobioticos, athymicos (*nu/nu*), euthymicos (*nu/+*), beige (*bg/bg*), negros (*bg/+*), beige athymicos (*bg/bg un/un*), beige euthymico (*gb/gb nu/+*), inmunodeficiente combinado severo (SCID) y síndrome inmunodeficiente adquirido murino (MAIDS).

En este sentido, el empleo de ratones consanguíneos modificados genéticamente para experimentos con candidiasis oral han sido desarrollados ampliamente. Elahi y cols. (2000) utilizaron en sus estudios modelos de ratones inmunocompetentes (BALB/c), ratones inmunodeficientes (BALB/c-SCID) y (DBA/2) con y sin tratamiento inmunosupresivo, y encontraron levaduras desde el primer día de la inoculación. La colonización de *cándida albicans* en los ratones sucedió desde el principio de la inoculación; sin embargo había una

reducción natural y significativa en el aislamiento de la levadura desde los primeros días después de la infección, esto demuestra la importancia de seleccionar un buen modelo animal experimental. Es por esta razón, que además de emplear ratones inmunodeficientes, es recomendable el empleo de fármacos inmunosupresores.

En nuestro estudio se han empleado ratones DBA/2 induciendo adicionalmente inmunosupresión mediante la administración intraperitoneal de corticoide de tipo dexametasona (Fortecortin®; Merck, Darmstadt, Germany). Los niveles adecuados de *Cándida Albicans* durante los 11 días de estudio se obtuvieron siguiendo las guías descritas por otros autores (Bendel y cols., 2003; White y cols., 2012), con dosis diarias de 1 mg/kg (Maraki y cols., 1999), empezando el proceso de inmunosupresión 7 días antes de la inoculación con el hongo y limitando las dosis al final del estudio.

Esta pauta de administración de inmunosupresores se ha utilizado en modelos de ratones por otros autores como Martins y cols. (Martins y cols., 2001), mediante una administración diaria de agua con hidroclorito de tetraciclina al 0.1%. Siete días después de empezar la inmunosupresión, los animales fueron inoculados con el hongo, 100µL a una concentración de 10⁹ células/ml, repitiendo el proceso durante tres días consecutivos, un procedimiento que ha sido empleado por otros investigadores para poder obtener niveles de *cándida* oral a un nivel similar al de nuestro estudio durante un periodo de 12 (Junqueira y cols., 2009) y 17 días (Martins y cols., 2011) después de finalizar la inoculación. Nuestros resultados obtuvieron mayores UFC/mL log₁₀ a concentraciones de 10¹⁰ células/mL.

En nuestro estudio se ha empleado la nistatina tópica como tratamiento tópico más frecuente en la reducción de CFU/mL para casos de *cándidiasis* oral (Shamaranayake y cols., 2009). Siete y once días después de la infección y para reducir la presencia de lesiones macroscópicas y microscópicas de las superficies dorsales de las lenguas de los ratones, obteniendo resultados similares a las de otros estudios como Matsuvara y cols. (Matsuvara y cols., 2012). Estos autores, emplearon nistatina tópica,

administrada de forma diaria después de la inoculación, obteniendo reducción de las lesiones tras 11 días de la infección, con resultados similares a los obtenidos mediante el empleo de probióticos de forma diaria (*Lactobacillus acidophilus*).

El aumento en la incidencia de infecciones fúngicas, junto con un aumento en las resistencias a los tratamientos antifúngicos actuales, han sido las causas por las cuales se han desarrollado nuevas alternativas de tratamiento, tales como la terapia fotodinámica (TFD). Esta metodología está basada en la unión de un fotosensibilizador (sustancia fotoactivable) a una célula diana y su activación mediante una luz de una longitud de onda concreta. Tras la activación del fotosensibilizador se produce oxígeno y otras sustancias reactivas que actúan de forma citotóxica.

La acción bactericida de la TFD a nivel molecular se puede explicar mediante dos mecanismos potencialmente diferentes. Uno de ellos produce el daño sobre el ADN y el otro sobre la membrana citoplasmática de las células bacterianas. Tras la irradiación con luz láser, el fotosensibilizador pasa a un estado activado desde el cual puede reaccionar con las moléculas circundantes mediante dos vías.

En el caso de reacción fotoquímica tipo I se produce una reacción de transferencia de electrones entre el fotosensibilizador activado y las moléculas de las células circundantes, liberando radicales libres. Estos radicales libres son altamente reactivos e interaccionan con moléculas endógenas de oxígeno, originando derivados del oxígeno altamente reactivos como superóxidos, hidróxilos y peróxido de oxígeno, que alteran la integridad de las membranas celulares bacterianas causando daños biológicos irreversibles.

En la segunda vía o reacción tipo II, se origina una interacción entre el fotosensibilizador y el oxígeno. El oxígeno reactivo resultante recibe el nombre de oxígeno singlete y su reactividad química le permite interactuar con un gran número de sustancias biológicas, desencadenando daños oxidativos y efectos letales en las bacterias por el daño producido en sus membranas.

Aunque la supervivencia del oxígeno singlete en los sistemas biológicos es muy corta (<0.4ms) y su radio de acción es muy limitado (0.002 micrómetros), los efectos citotóxicos de la terapia se producen principalmente por este tipo de oxígeno. Debido al reducido radio de migración del área de acción de la terapia fotodinámica se limita directamente a la localización del fotosensibilizante.

Este descubrimiento revolucionó el tratamiento de algunas enfermedades infecciosas bacterianas y después también se ha extendido como tratamiento antifúngico, antiprotozoario y antipalúdico (Mima y cols., 2010; Kharkwal y cols., 2011; Trindale y cols., 2012).

5.2. Discusión de los resultados obtenidos

A pesar de que se ha pensado que el hongo es más resistente al tratamiento con TFD que la bacteria, debido a su rígida pared bacteriana, son numerosos los estudios que han demostrado que algunas sustancias fotoestimulantes como la protofirinas, porfirinas, azul de toluidina, azul de metileno y otros colorantes podrían ser efectivas en la inactivación de la *Cándida albicans* tanto en estudios in vitro (Biss y cols., 2004; Lambrechts y cols., 2005; So y cols., 2010) como in vivo (Teichert y cols., 2002; Junqueira y cols., 2009; Costa y cols., 2012; Martins y cols., 2011) tras la activación mediante exposición a luz.

En nuestro estudio, los animales tratados con TFD y azul de metileno como agente fotoestimulador mostraron una reducción importante en el recuento de CFU/mL tanto a los siete como a los once días post infección, e incluso mejores resultados que con el empleo de nistatina a los once días post infección. Además, se ha observado a microscopio electrónico de barrido, que los animales de este grupo presentaban un menor número de alteraciones epiteliales y una menor respuesta inflamatoria en el tejido conjuntivo del dorso de la lengua que el resto de animales de los distintos grupos de trabajo. Autores como Costa y colaboradores (Costa y cols., 2012) y Martins y

colaboradores (Martins y cols., 2011), aunque no observaron diferencias en cantidad de hifas o levaduras entre los ratones (Costa y cols., 2012) y ratas (Martins y cols., 2011) tratados con TFD comparados con un grupo control, si observaron una reducción en la presencia de alteraciones epiteliales y respuesta inflamatoria del dorso de la lengua en animales tratados con TFD.

La primera generación de los agentes fotoestimuladores presentaban muchos inconvenientes (Schuitmaker y cols, 1996), situación que ha llevado a la búsqueda de nuevas sustancias que permitan aumentar los efectos antimicrobianos. Chitosán es una de estas sustancias, se trata de un polímero policatiónico natural proveniente de N-acetil-D-glucosamina y β -1.4-D-glucosamina. El policatiónico natural de chitosan interfiere con la carga negativa residual de macromoléculas en la pared celular, lo cual puede explicar su habilidad para potenciar la inactivación fotodinámica del fotoestimulador (Muzzarelli y cols. 1990; Helander y cols., 2001). Además de la bien conocida acción antimicrobiana del chitosan, y su acción frente a hongos, bacterias y virus (Muzzarelli y cols., 1990; Rabea y cols., 2003; Yilmaz, 2004), la combinación de un agente fotosensibilizador con un polímero natural bioactivo como el chitosán con su habilidad inherente para permeabilizar a través de la membrana celular, e interaccionar con la estructura celular del biofilm, aumenta la eficacia antibiofilm de la TFD (Liu y cols, 2004). La unión de chitosán y agente fotosensibilizante podría reducir la toxicidad del fotosensibilizante aumentando más la acción diana de la terapia fotodinámica (Shrestha y Kishen, 2012).

La mejoría obtenida con el empleo del chitosan en la capacidad antimicrobiana del azul de metileno, que es el agente fotoestimulante que se ha empleado en nuestro estudio, ha sido analizado por otros autores como Sherestha y Kishen (Sherestha y Kishen, 2012a; Sherestha y Kishen, 2012b) debido a su acción sobre bacterias Gram-positivas como *Enterococcus faecalis* y Gram-negativas como *Pseudomonas aeruginosa*, obteniendo una reducción importante en el número de bacterias cuando el chitosán a una concentración de 0.3-0.5 y 1 mg/mL fue combinado con azul de metileno, y comparado a su vez con azul de metileno como factor fotosensibilizador en terapia fotodinámica

empleado solo (Sherestha y Kishen, 2012a). Sin embargo en nuestro estudio el chitosán no mostró un efecto superior sobre el azul de metileno para el tratamiento de *Cándida albicans*. Chen y colaboradores (Chen y cols., 2012) estudiaron el posible efecto beneficioso del chitosan y otro fotoestimulador como la eritrosina para el estudio in vitro de dos tipos de bacterias (*Streptococcus mutans* y *Pseudomonas aeruginosa*) y *Cándida albicans* empleando TFD como tratamiento. A pesar de que los autores identificaron un efecto beneficioso en el chitosan sobre la eritrosina, el efecto fue menor sobre el hongo que sobre la bacteria. Esto podría deberse a la presencia de la membrana nuclear del hongo, la cual actúa como barrera adicional y hace que el efecto de chitosán sobre azul de metileno sea mejor (Zeina y cols., 2001).

En definitiva, la terapia fotodinámica permite un efecto antifúngico ligeramente superior que el tradicional con nistatina frente a la infección oral de *Cándida albicans*. El chitosán como agente antimicrobiano tiene un efecto fungicida pero no muestra una mejoría en la propia acción del fotoestimulante azul de metileno. Sin embargo, se requieren de un mayor número de estudios que determinen el efecto potenciador que el chitosán podría tener sobre el azul de metileno como agente fotosensibilizante para el tratamiento in vivo de la candidiasis oral.

6. CONCLUSIONES

6. CONCLUSIONES

1. La cepa DBA/2 es más indicada que la Balb/c y Swiss en los modelos de candidiasis oral en ratones inmunodeprimidos, y la concentración adecuada para la inoculación es la de 10^{10} células/mL.
2. La TFD a los 11 días de iniciar el tratamiento, muestra un efecto antifúngico levemente mayor incluso que la nistatina. El chitosan también posee una gran acción fungicida; sin embargo, no mostró un efecto sinérgico como fotosensibilizante para la TFD en el tratamiento de la candidiasis oral en ratones inmunodeprimidos.
3. La nistatina, TFD, chitosan a 1,5 y 3 mg/mL sólo o combinado con TFD impiden la formación de placas blancas macroscópicas en ratones inmunodeprimidos afectados de candidiasis oral.
4. La nistatina, TFD, chitosan a 1,5 mg/mL sólo o combinado con TFD y el chitosan a 3 mg/mL reducen las lesiones epiteliales producidas por la candidiasis oral en ratones inmunodeprimidos.
5. La respuesta inflamatoria microscópica en el tejido conectivo de las lenguas de ratones inmunodeprimidos afectados de candidiasis oral tratados con TFD es menor que en los tratados con nistatina, chitosan a 1,5 y 3 mg/mL sólo o combinado con TFD y los controles sin tratamiento.

7. BIBLIOGRAFÍA

7. BIBLIOGRAFÍA

Admas D, Jones JH. Life history of experimentally induced acute oral candidiasis in the rat. J Dent Res 1971; 50:643-4.

Aghahosseini F, Arbabi-Kalati F, Fashtami LA, Fateh M, Djavid GE. Treatment of oral lichen planus with photodynamic therapy mediated methylene blue: a case report. Med Oral Patol Oral Cir Bucal 2006 1;11:E126-9.

Allen CM, Blozis GG, Rosen S, Bright HM. Chronic candidiasis of the rat tongue: a possible model for human median rhomboid glossitis. J Dent Res 1982; 61:1287-91.

Allen CM, Rossie KM, Haring JI. Resolution of candidal lesions of the dorsal rat tongue by ketoconazole. J Oral Pathol Med 1988; 17:158-63.

Allen CM, Paulson R, Duncan R. Clinical, histologic and scanning electron microscopic study of the development of chronic candidiasis of the rat tongue. J Oral Pathol Med 1989; 18:352-9.

Allen CM. Animal models of oral candidiasis: a review. Oral Surg Oral Med Oral Pathol 1994; 78:216-21.

Ameen M. Epidemiology of superficial fungal infections. Clin Dermatol 2010; 28:197-201.

Andrucioli Marcela, Cristina Damião, Macedo Leandro Dorigan de, Panzeri Heitor, Lara Elza Helena Guimarães, Paranhos Helena de Freitas Oliveira. Comparison of two cleansing pastes for the removal of biofilm from dentures

and palatal lesions in patients with atrophic chronic candidiasis. Braz. Dent. J. [Internet]. 2004 Dec [cited 2015 Oct 14]; 15(3): 220-4.

Araújo PV, Correia-Silva Jde F, Gomez RS, Massara Mde L, Cortes ME, Poletto LT. Antimicrobial effect of photodynamic therapy in carious lesions in vivo, using culture and real-time PCR methods. Photodiagnosis Photodyn Ther. 2015 Sep;12(3):401-7.

Arweiler NB, Pietruska M, Skurska A, Dolinska E, Pietruski JK, Bläs M, Auschill TM, Sculean A. Nonsurgical treatment of aggressive periodontitis with photodynamic therapy or systemic antibiotics. Schweiz Mnatsschr Zahnmed 2013; 123:532-44.

Babilas P, Karrer S, Sidoroff A. Photodynamic therapy in dermatology--an update. Photodermatol Photoimmunol Photomed 2005; 21: 142-9.

Balata ML, Andradade LP, Santos DB, Calvancanti AN, Tunes Uda R, Ribeiro Édél P. Bittencourt S. Photodynamic therapy associated with full-mouth ultrasonic debridement in the treatment of severe chronic periodontitis: a randomized-controlled clinical trial. J Appl Oral Sci 2013; 21:208-14.

Barroso T, Soares T, Cressoni CB, Freitas C, Riemma MB, Pereira AS, Massao M, Da Cunha RC, junqueira MT. Using chitosan gels as a toluidine blue delivery system for photodynamic therapy of buccal cancer: In vitro and in vivo studies. Photodiagnosis Photodyn Ther 2015; 12: 98-107.

Beltran G, Torija MJ, Novo M, Ferrer N, Poblet M, Guillamón JM, Rozès N, Mas A. Analysis of yeast populations during alcoholic fermentation: a six year follow-up study. Syst Appl Microbiol 2002; 25:287-93.

Bendel CM, Hess DJ, Garni RM, Henry-Staley M, Wells CL. Comparative virulence of *Candida albicans* yeast and filamentous forms in orally and intravenously inoculate mice. *Crit Care Med* 2003; 31:501-7.

Benito M, Blanco MD, Gópez C. Assessment of sequential combination of 5-fluorouracil loaded chitosan nanoparticles and ALA-photo dynamic therapy on HeLa cell line. *Photodiagnosis Photodyn Ther*. In Press.

Berg JC, Hamacher KL, Roberts GD. Pseudomycetoma caused by *Microsporum canis* in an immunosuppressed patient: a case report and review of the literature. *J Cutan Pathol* 2007; 34:431-4.

Bhaskaran N, Winberg A, Pandiyan P. Th17 inflammation model of oropharyngeal candidiasis in immunodeficient mice. *J Vis Exp*. In Press.

Biel MA. Photodynamic therapy of bacterial and fungal biofilm infections. *Methods Mol Biol* 2010; 635:175-94.

Biel MA, Sievert C, Usacheva M, Teichert M, Balcom J. Antimicrobial photodynamic therapy treatment of chronic recurrent sinusitis biofilms. *Int Forum Allergy Rhinol* 2011; 1:329-34.

Birsay Gümrü Tarçın. Oral candidosis: aetiology, clinical manifestations, diagnosis and management. *MÜSBED*. (2011), [cited October 14, 2015]; 1(2): 140-148.

Bowen WH. The salivary flora of *Macaca irus*. *Br Dent J* 1963; 115:252-4.

Bowen WH. A bacteriological study of experimental dental caries in monkeys. *Int Dent J* 1965; 15:12-53.

Bowen WK, Cornick DE. The microbiology of gingival-dentate plaque. Recent findings from primate research. *Int Dent J* 1970; 20:382-95.

Calzavara-Pinton PG, Venturini M, and Sala R. Photodynamic therapy: update 2006. Part 1: Photochemistry and photobiology. *J Eur Acad Dermatol Venereol* 2007; 21:293-302.

Carlile MJ, Watkinson SC, Cooday GW. *The Fungi*. Londres: Ed Elsevier 2001, p10-25.

Carpio-Perochena A, Monteiro C, Hungaro MA, De Moura MR, Ahmad F, Kishen A. Chelating and antibacterial properties of chitosan nanoparticles on dentin. *Restor Dent Endod* 2015; 40: 195-201.

Castrillón RL, Palma RA, Padilla DC. Reacción inmunológica por infecciones por *Candida sp*. *Dermatología Rev Mex* 2004; 48:140-50.

Castrillón RL, Palma RA, Padilla DC. Factores de virulencia en *Candida sp*. *Dermatología Rev Mex* 2005; 49:12-27.

Chabrier-Roselló Y, Foster TH, Pérez-Nazario N, Mitra S, Haidaris CG. Sensitivity of *Candida albicans* germ tubes and biofilms to photofrin-mediated phototoxicity. *Antimicrob Agents Chemother* 2005; 49:4288-95.

Chabrier-Roselló Y, Giesselman BR, De Jesús-Andino FJ, Foster TH, Mitra S, Haidaris CG. Inhibition of electron transport chain assembly and function promotes photodynamic killing of *Candida*. *J Photochem Photobiol B* 2010; 99:117-25.

Chandra J, Mukherjee PK, Leidich SD, Faddoul FF, Hoyer LL, Douglas LJ, Ghannoum MA. Antifungal resistance of candidal biofilms formed on denture acrylic in vitro. J Dent Res 2001; 80:903-8.

Chen WR, Liu H, Wichey JW, Bartels KE, Ludroy MD, Nordquist RE. Effecto of different components of laser immunotherapy in treatment of metastatic tumors in rats. Cancer Res 2002; 62: 4295-9.

Chen CP, Chen CT, Tsai T. Chitosan nanoparticles for antimicrobial photodynamic inactivation: characterization and in vitro investigation. Photochem Photobiol 2012; 88:570-6.

Chen M, Chen H, Wang Y et al. Optimized dynthesis of glycyrrhetic acid-modified chitosan 5-fluorouracil nanoparticles and their characteristics. Int J Nanomedecine 2014; 24:695-710.

Choi SS, Lee HK, Chae HS. In vitro photodynamic antimicrobial activity of methylene blue and endoscopic white light agains Helicobacter pylori 26695. J Photochem Photobiol B 2010; 101:206-9.

Cormick MP, Alvarez MG, Rovera M, Durantini EN. Photodynamic inactivation of Candida albicans sensitized by tri- and tetra-cationic porphyrin derivates. Eur J Med Chem 2009; 44:1592-9.

Costa AC, Campos Rasteiro VM, da Silva Hashimoto ES, Araújo CF, Pereira CA, Junqueira JC. Effect of erythrosine- and LED-mediated photodynamic therapy on buccal candidiasis infection of immunosuppressed mice and Candida albicans adherence to buccal epithelial cells. Oral Surg Oral Med Oral Pathol Oral Radiol Endod 2012; 114:67-74.

Costa AC, Pereira CA, Junqueira JC, Jorge AO. Recent mouse and rat methods for the study of experimental oral candidiasis. Virulence 2013; 4:391-9.

Curtis H, Barnes A, Schnek A. Massarini, Curtis Biología, Buenos Aires: Ed Médica 2008, p100-111.

Da Costa KR, Ferreira JC, Komesu MC, Candido RC. *Candida albicans* and *Candida tropicalis* in oral candidosis: quantitative analysis, exoenzyme activity, and antifungal drug sensitivity. *Mycopathologica* 2009; 167:73-9.

Da Silva L, Finer Y, Friedman S et al. Biofilm formation within the interface of bovine root dentine treatment with conjugated chitosan and sealer containing chitosan nanoparticles. *J Endod* 2013; 39:249-53.

De Backer MD, Magee PT, Pla J. Recent developments in molecular genetics of *Candida albicans*. *Annu Rev Microbiol* 2000; 54:463-98.

De Repentigny L. Animal models in the analysis of *Candida* host-pathogen interactions. *Curr Opin Microbiol* 2004; 7:324-9.

Deslauriers N, Coulombe C, Carre B, Goulet JP. Topical application of a corticosteroid destabilizes the host-parasite relationship in an experimental model of the oral carrier state of *Candida albicans*. *FEMS Immunol Med Microbiol* 1995; 11:45-56.

Donnelly RF, McCarron PA, Tunney MM, David Woolfson A. Potential of photodynamic therapy in treatment of fungal infections of the mouth. Design and characterizations of a mucoadhesive patch containing toluidine blue. *J Photochem Photobiol B* 2007; 86:59-69.

Donlan RM. Biofilm formation: a clinically relevant microbiological process. *Clin Infect Dis* 2001; 33:1387-92.

Douglas LJ. Candida biofilms and their role in infection. Trends Microbiol 2003; 11:30-6.

Dourov N, Coremans-Pelseneer J. Experimental chronic lingual candidosis induced in streptozotocin diabetic rats. Mykosen 1987; 30:175-83.

Dvorák J, Otcenásek M. Natural relationships of dermatophytes to the milieu of their existence. A review. Mykosen 1982; 25:197-209.

Elahi S, Pang G, Clancy R, Ashman RB. Cellular and cytokine correlates of mucosal protection in murine model of oral candidiasis. Infect Immun 2000; 68:5771-7.

Ellepola AN, Samaranayake LP. Oral candidal infections and antimycotics. Crit Rev Oral Biol Med 2000;11:172-98.

Farah CE, Elahi S, Drysdale K, Pang G, Gorjamos T, Seymour GJ, Clancy RL, Ashman RB. Primary role for CD4(+) T lymphocytes in recovery from oropharyngeal candidiasis. Infect Immun 2002; 70:724-31.

Fernández JC, Tavaría FK, Fonseca SC et al. In Vitro Screening for antimicrobial activity of chitosan and chitooligosaccharides, aiming at potential uses in functional textiles. J Microbiol Biotechnol 2010; 20:311-8.

Fimple JL, Fontana CR, Foschi F, Ruggiero K, Song X, Pagonis TC, Tanner AC, Kent R, Doukas AG, Stashenko PP, Soukos NS. Photodynamic treatment of endodontic polymicrobial infection in vitro. J Endod 2008; 34:728-34.

Fisker AV, Rindom S, Phillipsen HP. Short-term oral candidosis in rats, with special reference to the site of infection. Acta Pathol Microbiol Immunol Scand Suppl Sect B 1982; 90:49-57.

Fisker AV, Rindom S, Phillipsen HP. Long-term oral candidosis in rats. Acta Pathol Microbiol Immunol Scand Suppl Sect B 1982; 90:221-7.

Franklin CD, Martin MV. The effects of *Candida albicans* on turpentine-induced hyperplasia of hamster cheek pouch epithelium. J Med Vet Mycol 1986; 24:281-7.

Fritsch C, Ruzicka T. Fluorescence diagnosis and photodynamic therapy in dermatology from experimental state to clinic standard methods. J Environ Pathol Toxicol Oncol 2006; 25: 425-39.

Garcez AS, Nuñez SC, Hamblin MR, Ribeiro MS. Antimicrobial effects of photodynamic therapy on patients with necrotic pulps and periapical lesion. J Endod 2008; 34:138-42.

Garcia E, Pavarina AC, Montenegro M, García D, Verganini CE, Kurachi C, Bagnato VS. Denture stomatitis treated with photodynamic therapy: five cases. Oral Surg Oral Med Oral Pathol Oral Radiol Endod 2011;112:602-8.

Gibot L, Chabaud S, Bouhout S, Bolduc S, Auger F, Moulin V. Anticancer properties of chitosan on human melanoma are cell line dependent. Int J Biol Macromol 2015; 72: 370-9.

Grannoum MA. Potential role of phospholipases in virulence and fungal pathogenesis. Clin Microbiol Rev 2000; 13:122-43.

Hamblin MR, Hasan T. Photodynamic therapy: a new antimicrobial approach to infectious disease? Photochem Photobiol Sci 2004; 3:436-50.

Hamza OJ, Matee MI, Moshi MJ, Simon EN, Mugusi F, Mikx FH, Helderma WR, Rijs AJ, van der Ven AJ, Verweij PE. Species distribution and in vitro

antifungal susceptibility of oral yeast isolates from Tanzanian HIV-infected patients with primary and recurrent oropharyngeal candidiasis. *BMC Microbiol* 2008; 8:135.

Hannula J, Dogan B, Slots J, Okte E, Asikainen S. Subgingival strains of *Candida albicans* in relation to geographical origin and recurrence of periodontal pathogenic bacteria. *Oral Microbiol Immunol* 2001; 16:113-8.

Havlickova B, Czaika VA, Friedrich M. Epidemiological trends in skin mycoses worldwide. *Mycoses* 2008; 51:2-15.

Helander IM, Nurmiaho-Lassila EL, Ahvenainen R, Rhoades J, Roller S. Chitosan disrupts the barrier properties of the outer membrane of gram-negative bacteria. *Int J Food Microbiol* 2001; 71:235-244.

Holbrook WP, Soafer JA, Southam JC. Experimental oral infection of mice with a pathogenic and non-pathogenic strain of the yeast *Candida albicans*. *Arch Oral Biol* 1983; 28:1089-91.

Holmstrup P, Axéll T. Classification and clinical manifestations of oral yeast infections. *Acta Odontol Scand* 1990; 48:57-9.

Hussain S, Harris F, Phoenix DA. The phototoxicity of phenothiazinium based photosensitizers to bacterial membranes. *FEMS Immunol Med Microbiol* 2006; 46: 124-30.

Jablonski NG, Chaplin G. Epidermal pigmentation in the human lineage is an adaptation to ultraviolet radiation. *J Hum Evol* 2013; 65:671-5.

Jeon SJ, Oh M, Yeo WS et al. Underlying mechanism of antimicrobial activity of chitosan microparticles and implications for the treatment of infectious diseases. PLoS One 2014; 21:9-15.

Jones JH, Adams D. Experimentally induced acute oral candidosis in the rat. Br J Dermatol 1970; 83:670.

Jones JH, Rusell C. The histology of chronic candidal infection of the rat's tongue and it's relevance to human oral leukoplakia. J Clin Pathol 1973; 26:390.

Jones JH, Rusell C. The time scale of penetration of the rat's epithelium by *C. albicans*. Int Res Com Sys 1973; 12:3-5.

Jones JH, Rusell C, Young C, Owen D. Tetracycline and the colonization and infection of the mouths of germ-free and conventionalized rats with *Candida albicans*. J Antimicrob Chermother 1976; 2:247-53.

Jorge AOC, Totti MAG, De Almeida OP, Scully C. Oral candidiasis established in the sialoadenectomised rat. J Oral Pathol Med 1993; 22:52-6.

Junqueira JC, Martins Jda S, Faria RL, Colombo CE, Jorge AO. Photodynamic therapy for the treatment of buccal candidiasisi in rats. Lasers Med Sci 2009; 28:877-84.

Kharkwal GB, Shama Sk, Huang YY, Dai T, Hamblin MR. Photodynamic therapy for infections: clinical applications. Lasers Surg Med 2011; 43:755-67.

Khatri I, Moger G, Kumar N A. Evaluation of effect of topical ozone therapy on salivary *Candidal* carriage in oral candidiasis. Indian J Dent Res 2015;26:158-62

Kibbler CC, Seaton S, Bames RA, Grasden WR, Holliman RE, Johnson EM, Perry JD, Sullivan DJ, Wilson JA. Management and outcome of bloodstream infections due to *Candida* species in England and Wales. *J Hosp Infect* 2003; 54:18-24.

Kimura LH, Pearsall NN. Relationship between germination of *Candida albicans* and increased adherence to buccal epithelial cells. *Infect Immun* 1980; 28:464-68.

Kojic EM, Darouiche RO. *Candida* infections of medical devices. *Clin Microbiol Rev* 2004; 17:255-67.

Kong M, Chen XG, Xing K, Park HJ. Antimicrobial properties of chitosan and mode of action: a state of the art review. *Int J food Microbiol* 2010; 144:51-63.

Konopka K, Goslinski T. Photodynamic therapy in dentistry. *Journal of Dental Research* 2007; 86: 694-707.

Kuhn DM, Ghannoum MA. *Candida* biofilms: antifungal resistance and emerging therapeutic options. *Curr Opin Investig Drugs* 2004; 5:186-97.

Kusch H, Engelmann S, Albrecht D, Morschhauser J, Hecker M. Proteomic analysis of the oxidative stress response in *Candida albicans*. *Proteomics* 2007; 7:686-97.

Lacasse M, Fortier C, Trudel L, Collet A, Deslauriers N. Experimental and candidosis in the mouse: microbiological and histological aspects. *J Oral Pathol Med* 1990; 19:136-41.

Lacasse M, Fortier C, Chakir J, Cote L, Deslauriers N. Acquired resistance and persistence of *Candida albicans* following oral candidiasis in the mouse: a model of the carrier state in humans. *Oral Microbiol Immunol* 1993; 8:313-8

Lamb DJ, Martin MV. An *in vitro* and *in vivo* study of the treatment of palatal candidosis by incorporation of chlorhexidine into autopolymerising resin plates. *Biomaterials* 1983; 4:205-10.

Lambrechts SA, Aalders MC, Van Marle J. Mechanistic study of the photodynamic inactivation of *Candida albicans* by cationic porphyrin. *Antimicrob Agents Chemother* 2005; 49:2026-34.

Lalla RV, Patton LL, Dongari-Bagtzoglou A. Oral candidiasis: pathogenesis, clinical presentation, diagnosis and treatment strategies. *J Calif Dent Assoc* 2013; 41:263-8.

Li H, Yu Z, Wang S, Long X, Zhang LM, Zhu Z, Yang L. Photosensitizer encapsulated amphiphilic chitosan derivative micelles: Photoactivity and enhancement of phototoxicity against human pancreatic cancer cells. *J Photochem Photobiol B: Biology* 2015; 142: 212-19.

Li L, Redding S, Dongari-Bagtzoglou A. *Candida grabata*, an emerging oral opportunistic pathogen. *J Dent Res* 2007; 86:204-15.

Maraki S, Hajioannou I, Anatoliotakis N, Plataki M, Chatzinikolaou I, Zoras O. Ceftriazone and dezamethasone affecting yeast gut flora in experimental mice. *J Chemother* 1999; 11:363-6.

Marotti J, Tortamano P, Cai S, Ribeiro MS, Franco JE, de Campos TT. Decontamination of dental implant surfaces by means of photodynamic therapy. *Lasers Med Sci* 2013; 28:303-9.

Martin MV, Craig GT, Lamb DJ. An investigation of the role of true hypha production in the pathogenesis of experimental oral candidosis. *J Med Vet Mycol* 1984; 22:471-6.

Martin MV. A comparison of fluconazole and ketoconazole in the treatment of rat palatal candidosis. *J Med Vet Mycol* 1989; 27:63-70.

Martins Jda S, Junqueira JC, Faira RL, Santiago NF, Rossoni RD, Colombo CE, et al. Antimicrobial photodynamic therapy in rat experimental candidiasis: evaluation of pathogenicity factors of *Candida albicans*. *Oral Surg Oral Med Oral Pathol Oral Radiol Endod* 2011; 111:71-7.

Matsubara VH, Silva EG, Paula CR, Ishikawa KH, Nakamae AEM. Treatment with probiotics in experimental oral colonization by *Candida albicans* in murine model (DBA/2). *Oral Dis* 2012; 18:260-4.

McMillan MD, Cowell VM. Experimental candidiasis in the hamster cheek pouch. *Arch Oral Biol* 1985; 30:249-55.

McMillan MD, Cowell VM. Effects of chronic *Candida albicans* in the hamster cheek pouch. *Oral Surg Oral Med Oral Pathol* 1992; 74:492-8.

Mertins O, Mathew PD, Gomide AB, Baptista MS, Itri R. Effective protection of biological membranes against photo-oxidative damage: Polymeric antioxidant forming a protecting shield over the membrane. *Biochim Biophys Acta* 2015; 1848: 2180-2187.

Mima EG, Pavarina AC, Dovigo LN, Vergani CE, Costa CA, Kurachi C, Bagnato VS. Susceptibility of *Candida albicans* to photodynamic therapy in a murine model of oral candidosis. *Oral Surg Oral Med Oral Pathol Oral Radiol Endod* 2010; 109:392-401.

Miranda IS, Pereira R, Junqueira MT, Riemma MB. Chitosan based mucoadhesive films containing 5-am inolevulinic acid for buccal cancer's treatment. J Photochem Photobiol B: biology (2014); 140: 266-75.

Miyagi K, Sampson RW, Sieber-Blum MS, Sieber F. Crystal violet combined with Merocyanine 540 for the ex vivo purging of hematopoietic stem cell grafts. Journal of Photochemistry and Photobiology B: Biology 2003; 70:133-144.

Mohanty N, Jalaluddin M, Kotina S, Routray S, Ingale Y. Photodynamic therapy the imminent milieu for treating oral lesions. J Clin Diagn Res 2013; 7:1254-7.

Muzzarelli R, Tarsi R, Filippini O, Giovanetti E, Biagini, Veraldo PE. Antimicrobial properties of N-carboxybutyl chitosan. Antimicrob Agents Chemother 1990; 34:2019-23.

Myers MG, Oxman MN, Clark JE, Amdt KA. Failure of neutral-red photodynamic inactivation in recurrent herpes simplex virus infections. N Engl J Med 1975; 293:945-9.

Naglik JR, Fidel PL Jr, Odds FC. Animal models of mucosal Candida infection. FEMS Microbiol Lett 2008; 283:129-39.

Nestor MS, Gold MH, Kauvar AN. The use of photodynamic therapy in dermatology: results of a consensus conference. J Drugs Dermatol 2006; 5: 140-54.

Ng R, Singh F, Papamanou DA, Song X, Patel C, Holewa C, Patel N, Klepac-Ceraj V, Fontana CR, Kent R, Pagnosis TC, Stashenko PP, Soukos NS. Endodontic photodynamic therapy ex vivo. J Endod 2011; 37:217-22.

Ninane J. A multicentre study of fluconazole versus oral polyenes in the prevention of fungal infection in children with hematological or oncological malignances. Multicentre Study Group. Eur J Clin Microbiol Infect Dis 1994; 13:330-7.

Norris MM, Lamb DJ, Craig GT, Martin MT. The effect of miconazole on palatal candidosis in the Wistar rat. J Dent 1985; 13:288-97.

Noumi E, Snoussi M, Hentari H, Mahdouani K, del Castillo L, Valentin E, Sentandreu R, Bakhrouf A. Adhesive properties and hydrolytic enzymes of oral *Candida albicans* strains. Mycopathologia 2010; 169:269-78.

Nweze EI, Okafor JI. Prevalence of dermatophytic fungal infections in children: a recent study in Anambra state, Nigeria. Mycopathologia 2005; 160:329-43.

Ochsner M. Photophysical and photobiological processes in the photodynamic therapy of tumours. J Photochem Photobiol 1997; 39:1-18.

Olsen I, Bondevik O. Experimental *Candida*-induced denture stomatitis in the Wistar rat. Scand J Dent Res 1978; 86:392-8.

Olsen I, Haanaes HR. Experimental palatal candidosis and saliva-flow in monkeys. Scand J Dent Res 1977; 85:135-41.

Park H, Solis NV, Louie JS, Spellberg B, Rodriguez N, Filler SG. Different tumor necrosis factor α antagonist have different effects on host susceptibility to disseminated and oropharyngeal candidiasis in mice. Virulence 2014; 5:625-9.

Phoenix DA, Sayed Z, Hussain S, Harris F, Wainwright M. The phototoxicity of phenothiazinium derivatives against *Escherichia coli* and *Staphylococcus aureus*. FEMS Immunol Med Microbiol 2003; 39:17-22.

Peña A, Sánchez NS, Calahorra M et al. Effects of chitosan on *Candida albicans*: conditions for its antifungal activity. *Biomed Res Int* 2013; 1-15.

Pereira Gonzales F, Maisch T. Photodynamic inactivation for controlling *Candida albicans* infections. *Fungal Biol* 2012; 116:1-10.

Phillips P, Zemcov J, Mahmood W, Montaner JS, Craib K, Clarke AM. Itraconazole cyclodextrin solution for fluconazole-refractory oropharyngeal candidiasis in AIDS: correlation of clinical response with in vitro susceptibility. *AIDS* 1996; 10:1369-76.

Pollock JJ, Denepitiya L, MacKay BJ, Iacono VJ. Fungistatic and fungicidal activity of human parotid salivary histidine-rich polypeptides on *Candida albicans*. *Infect Immun*. 1984 Jun;44(3):702-7.

Prates R, Yamada A, Suzuki L, Hashimoto MC, Cai S, Grouw-Soares S, Gomes L, Ribeiro M. Bactericidal effect of malachite green and red laser on *Actinobacillus actinomycetemcomitans*. *J Photochem Photobiol: biology* 2007; 86: 70-6.

Rabea EI, Badawy ME, Stevens CV, Smagghe G, Steurbaut W. Chitosan as antimicrobial agent: applications and mode of action. *Biomacromolecules* 2003; 4:1457-1465.

Rex JH, Walsh TJ, Sobel JD, Filler SG, Pappas PG, Dismukes WE, Edwards JE. Practice guidelines for the treatment of candidiasis. *Infectious Diseases Society of America*. *Clin Infect Dis* 2000, 30:662-78.

Rosa L, Da Silva F, Nader S, Meira G, Viana M. antimicrobial photodynamic inactivation of *Staphylococcus aureus* biofilms in bone specimens using methylene blue, toluidine blue ortho and malachite green: an in vitro study. *Arch Oral Biol*. 2015 May;60(5):675-80.

Rusell C, Jones JH. Effects of oral inoculation of *Candida albicans* on tetracycline-treated rats. J Med Microbiol 1973; 6:275-9.

Sandri G, Rossi S, Bonferoni MC, Ferrari F, Zambito Y, Di Colo G, Caramella C. Buccal penetration enhancement properties of n-trimethyl chitosan: influence of quaternization degree on absorption of a high molecular weight molecule. Int J Pharm 2005; 297: 146-155.

Samaranayake L, Keung Leung W, Jin L. Oral mucosal fungal infections. Periodontol 2000 2009; 49:39-59.

Samaranayake LP. Host factors and oral candidosis. In Samaranayake LP, MacFarlane TW (ed.), Oral candidosis. Wright London, United Kingdom, p. 66-103.

Samaranayake YH, Samaranayake LP. *Candida krusei*: biology, epidemiology, pathogenicity and clinical manifestations of an emerging pathogen. J Med Microbiol 1994; 41:295-310.

Samaranayake Y, Samaranayake L. Experimental oral candidiasis in animal models. Clin Microbiol Rev 2001; 14:398-429.

Schneider JE, Price S, Maitth L, Gutteridge JM, Floyd RA. Methylene blue plus light mediates 8-hydroxy-2-deoxyguanoside formation in DNA preferentially over strand breakage. Nucleic Acids Res 1990; 18:631-5.

Schuitmaker JJ, Baas P, van Leengoed HL, van der Meulen FW, Star WM, van Zandwijk N. Photodynamic therapy: a promising new modality for the treatment of cancer. J Photochem Photobiol 1996; 34:3-12.

Scully C, el-Kabir M, Samaranayake LP. Candida and oral candidosis: a review. Crit Rev Oral Biol Med 1994; 5:125-57.

Senet JM. Risk factors and physiopathology of candidiasis. Rev Iberoam Micol 1997; 14:6-13.

Shapiro RS, Robins N, Cowen LE. Regulatory circuitry governing fungal development, drug resistance, and disease. Microbiol Mol Biol Rev 2011; 75:213-67.

Shakir BS, Martin MV, Smith CJ. Induced palatal candidosis in the Wistar rat. Arch Oral Biol 1981; 26:787-93.

Shakir BS, Martin MV, Smith CJ. Effect on experimental palatal candidosis in the Wistar rat of removal and re-insertion of acrylic appliances. Arch Oral Biol 1986; 31:617-21.

Shimono N, Takatori T, Ueda M, Mori M, Higashi Y, Nakamura Y. Chitosan dispersed system for colon specific drug delivery. Int J Pharm 2002; 245: 45-54.

Shrestha A, Kishen A. Polycationic chitosan-conjugated photosensitizer for antibacterial photodynamic therapy. Photochem Photobiol 2012a; 88:577-583.

Shrestha A, Kishen A. The effect of tissue inhibitors on the antibacterial activity of chitosan nanoparticles and photodynamic therapy. J Endod 2012b; 38:1275-1278.

Shrestha A, Hamblin MR, Kishen A. Photoactivated rose bengal functionalized chitosan nanoparticles produce antibacterial/biofilm activity and stabilize dentin-collagen. Nanomedicine 2014; 10:491-501.

Shrestha A, Cordova M, Kisben A. Photoactivated polycationic bioactive chitosan nanoparticles inactivate bacterial endotoxins. *JOE* 2015; 41: 686-91.

Shibli JA, Martins MC, Ribeiro FS, Garcia VG, Nociti FH Jr, Marcantonio E Jr. Lethal photosensitization and guided bone regeneration in treatment of peri-implantitis: an experimental study in dogs. *Clin Oral Implants Res.* 2006 Jun;17(3):273-81.

Sinha VR, Singla AK, Wadhawan S, Kaushik R, Kumria R, Bansal K et al. Chitosan microspheres as a potential carrier for drugs. *International Journal of Pharmaceutics* 2004; 274: 1-33.

Silva Pv, Guedes DF, Pécora JD et al. Time dependent effects of chitosan on dentin structures. *Braz Dent J* 2012; 23:357-61.

Sobel JD, Muller G, Buckley HR. Critical role of germ tube formation in the pathogenesis of candida vaginitis. *Infect Immun* 1984; 44:576-80.

Sofaer JA, Holbrook WP, Southam JC. Experimental oral infections with the yeast *Candida albicans* in mice with or without inherited iron-deficiency anemia. *Arch Oral Biol* 1982; 24:497-503.

Sook S, Kyung H, Suk H. synergistic in vitro photodynamic antimicrobial activity of methylene blue and chitosan against *Helicobacter pylori* 26695. *Photodiagnosis Photodyn Ther* 2014; 11: 526-32.

Souza RC, Junqueira JC, Rossoni RD, Pereira CA, Munin E, Jorge AO. Comparison of photodynamic fungicidal efficacy of methylene blue, toluidine blue, malchite Green and low-powder laser irradiation alone against *Candida albicans*. *Lasers Med Sci* 2010; 25:385-9.

Stapleton M, Rhodes LE. Photosensitizers for photodynamic therapy of cutaneous disease. *J Dermatolog Treat* 2003; 14:107-12.

St Denis TG, Dai T, Izikson L, Astrakas C, Anderson RR, Hamblin MR, Tegos GP. All you need is light: antimicrobial photoinactivation as an evolving and emerging discovery strategy against infectious disease. *Virulence* 2011; 2:509-20.

Sullivan DJ, Moran GP, Pinjon E, Al-osaïd A, Stokes C, Vaughan C, Coleman DC. Comparison of the epidemiology, drug resistance mechanisms and virulence of *Candida dubliniensis* and *Candida albicans*. *FEMS Yeast Res* 2004; 4:369-76.

Tan H, Rubin JP, Marra KG. Injectable in situ forming biodegradable chitosan hyaluronic acid based hydrogels for adipose tissue regeneration. *Organogenesis* 2010; 6:173-80.

Teichert MC, Jones JW, Usacheva MN, Biel MA. Treatment of oral candidiasis with methylene blue-mediated photodynamic therapy in an immunodeficient murine model. *Oral Surg Oral Med Oral Pathol Oral Radiol Endod* 2002; 93:155-160.

Ten Cate JM, Klis FM, Pereira-Cenci T, Crielaard W, de Groot PW. Molecular and cellular mechanisms that lead to *Candida* biofilm formation. *J Dent Res* 2009; 88:105-15.

Trindade FZ, Pavarina AC, Ribeiro AP, Bagnato VS, Vergani CE, Costa CA. Toxicity of photodynamic therapy with LED associated to Photogem®: an in vivo study. *Lasers Med Sci* 2012; 27:403-411.

Vaziri S, Kangarlou A, Shahbazi R, Nazari Nasab A, Naseri M. Comparison of the bactericidal efficacy of photodynamic therapy, 2.5% sodium hypochlorite,

and 2% chlorhexidine against *Enterococcus faecalis* in root canals; an in vitro study. *Dent Res J* 2012; 9:613-8.

Viela S, Junqueira J, Barbosa J, Majewski M, Munin E, Cardoso A. Photodynamic inactivation of *Staphylococcus aureus* and *escherichia coli* biofilms by malachite green and phenothiazine dyes: An in vitro study. *Arch Oral Biol* 2012; 57: 704-710.

Vohra F, Al-Rifaiy MQ, Lillywhite G, Abu Hassan MI, Javed F. Efficacy of mechanical debridement with adjunct antimicrobial photodynamic therapy for the management of peri-implant diseases: a systematic review. *Photochem Photobiol Sci* 2014; 13:1160-8.

Wainwright M. Pathogen inactivation in blood products. *Curr Med Chem* 2002; 9:127-43.

Wang XH, Li DP, Wang WJ, Feng QL, Cui FZ, Xu X, Song XH, Vand der Werf M. crosslinked collagen/chitosan matrix for artificial livers. *Biomaterials* 2003; 24: 3213-20.

Wang Y, Cao Y, Jia XM, Cao YB, Gao PH, Fu XP, Ying K, Cheng WS, Jiang YY. *Free Radic Biol Med* 2006; 40:1201-9.

Wang W, Dong Z, Du Y, Kennedy JF. Controlled release of ciprofloxacin hydrochloride from chitosan /polyethylene glycol bend films. *Carbohydr Polym* 2007; 67: 336-43.

Weig M, Gross U, Múhlschlegel F. Clinical aspects and pathogenesis of *Candida* infection. *Trends Microbiol* 1998; 6:468-70.

White KL Jr, McLoughlin CE, Auttachoat W, Smith MJ. Validation of the *Candida albicans* delayed-type hypersensitivity (DTH) model in the female B₆C₃F₁ mouse for use in immunotoxicological investigation. *J Immunotoxicol* 2012; 9:141-7.

Wilson M, Mia N. Sensitisation of *Candida albicans* to killing by low-powder light. *J Oral Pathol Med* 1993; 22:354-7.

Williams DW, Kuriyama T, Silva S, Malic S, Lewis MA. *Candida* biofilms and oral candidosis: treatment and prevention. *Periodontol* 2000; 2011:55:250-65.

Xu Y, Young MJ, Battaglino RA, Morse LR, Fontana CR, Pagonis TC, Kent R, Soukos NS. Endodontic antimicrobial photodynamic therapy: safety assessment in mammalian cell cultures. *J Endod* 2009; 35:1567-72.

Yilmaz E. Chitosan: a versatile biomaterial. *Adv Exp Med Biol* 2004; 553:59-68.

Zeina B, Greenman J, Purcell WM, Das B. Killing of cutaneous microbial species by photodynamic therapy. *Br J Dermatol* 2001; 144:274-8.

8. ANEXOS

**INFORME DE LA COMISIÓN DE ÉTICA DE INVESTIGACIÓN
DE LA
UNIVERSIDAD DE MURCIA**

Jaime Peris Riera, Catedrático de Universidad y Secretario de la Comisión de Ética de Investigación de la Universidad de Murcia

CERTIFICA:

Que D. Fabio Camacho Alonso ha presentado el proyecto de investigación titulado *"Uso de la terapia fotodinámica y el chitosan para la inactivación de *Candida albicans* en un modelo de experimentación animal"*, a la Comisión de Ética de Investigación de la Universidad de Murcia.

Que dicha Comisión analizó toda la documentación presentada, y de conformidad con lo acordado el día 11 de marzo de 2013¹, por unanimidad se emite informe FAVORABLE desde el punto de vista ético de la investigación.

Y para que conste y tenga los efectos que correspondan, firmo esta certificación, con el visto bueno del Presidente de la Comisión, en Murcia 18 de mayo de 2013.

vº bº

EL PRESIDENTE DE LA COMISIÓN
DE ÉTICA DE INVESTIGACIÓN
DE LA UNIVERSIDAD DE MURCIA



Fdo.: Gaspar Ros Berruezo

