

Universitat de Barcelona  
Facultat de Medicina  
Departament de Medicina  
Programa de Doctorado  
Biopatología en Medicina

**“EFECTO DE UN SISTEMA DE FOTOTRICÓLISIS, LUZ PULSADA INTENSA  
NO COHERENTE, EN EL CICLO FOLICULAR DE LA CARA: ASPECTOS  
CLÍNICOS Y ANATOMOPATOLÓGICOS”**

Tesis presentada por  
Gerardo A. Moreno Arias  
Para optar al grado de Doctor en Medicina  
Barcelona 2005

Director de Tesis  
Dr. Juan Ferrando Barberá

## **DEDICATORIA**

A mis hijas, Laura y Sofía

A mi esposa, Mercedes

A mis padres, Fernando y Teresa

El autor y director de la presente tesis no tienen ningún interés comercial en los aparatos o productos comerciales empleados en la realización de la misma ni en las empresas encargadas de su distribución.

## AGRADECIMIENTOS

A mi *esposa e hijas* por su comprensión y el tiempo que no he pasado con ellas.

A mi *familia* por su apoyo incondicional en un proyecto personal que ha implicado la participación de muchos de ellos.

Especialmente al doctor *Juan Ferrando Barberá*, Profesor Titular de Dermatología de la Facultad de Medicina de la Universidad de Barcelona y Médico Consultor del Servicio de Dermatología del Hospital Clínic de Barcelona, en primer lugar, por haber aceptado dirigir esta tesis. Por sus consejos siempre acertados, paciencia, dedicación y por todas las horas de trabajo empleadas en la revisión, corrección y preparación del estudio, artículos publicados, y finalmente, mi tesis doctoral.

Al *Dr. Camil Castelo Branco*, Médico Consultor del Institut Clínic de Ginecologia, Obstetrícia i Neonatologia del Hospital Clínic y Profesor Asociado del Departamento de Obstetricia, Ginecología, Pediatría y Medicina Física de la Universidad de Barcelona, por proporcionarnos la mayoría de las pacientes incluidas en el protocolo de estudio, por brindarnos acceso a su base de datos, así como por la colaboración desinteresada en la preparación de las publicaciones y en general por sus enseñanzas sobre hirsutismo.

Al profesor *José M<sup>a</sup> Mascaró Ballester*, Catedrático Emérito de Dermatología de la Univerisidad de Barcelona, por sus consejos sobre metodología.

A los doctores *Josep Palou Aymerich* y *José Manuel Mascaró Galy*, responsables de la Sección de Dermatopatología del Servicio de Dermatología, por su asesoría en la valoración de la histopatología e inmunohistoquímica.

A las Srtas. *María Soledad Castiella, Carmen García, María Sala y Lucía Millán*, del Laboratorio de Dermatopatología, por la preparación de las muestras histológicas e inmunohistoquímicas.

Al Prof. Dr. *Josep Anton Bombi*, Catedrático de Anatomía Patológica de la Universidad de Barcelona y Médico Consultor del Departamento de Anatomía Patológica, por su arduo trabajo en la realización e interpretación de la microscopía electrónica; así como a sus colaboradoras, Sra. *Elena Rull Bargalló* y Sra. *Cristina Durana San José*, por el procesamiento de las muestras.

Al doctor *Alejandro Camps Fresneda*, Jefe del Servicio de Dermatología del Hospital General de Catalunya, amigo incondicional que desde siempre me brindó su apoyo y me animó a iniciar, seguir adelante y culminar este proyecto personal.

Al Sr. *Albert Jordá*, fotógrafo clínico del Hospital Clínic, por su valiosa colaboración en la preparación de las fotografías clínicas y todo el material visual relacionado con el estudio.

A la Stas. *Rosalía Claret* y *Josefina Lasa* por su asistencia solícita en la atención de las pacientes.

A las doctoras *Rosa María Carvalho de Matos, Lorena Vidal Aguilar, Elba Parodi Díaz, Sandra Otilia Martínez Pérez* y *Annia Lourenço* por su participación en la interpretación de los tricogramas, fotocontaje digitalizado, foliculograma y las preparaciones histológicas.

Al Sr. *Pere Joan Ventura* de la Unidad de Epidemiología y Bioestadística del Hospital Clínic i Provincial de Barcelona por el cálculo de la muestra.

Al Dr. *Pedro P. Joya Vázquez*, Profesor Titular de la Facultad de Medicina de la Universidad de Los Andes, Mérida (Venezuela) y a *Mercedes*, mi esposa, por su apoyo en el estudio estadístico.

A la Sta. *Matilde Piera* por su valiosa colaboración en la búsqueda bibliográfica.

Al Sr. *Josep Colls* y al Dr. *Alejandro Urrea*, del grupo Lumenis (SurgiLight-Mediform) por su valiosa colaboración y cesión del equipo de luz pulsada intensa empleado en el estudio.

Por último, quiero agradecer muy especialmente a todas las *pacientes* por su constancia y por consentir la realización del tratamiento; así como las pruebas de histopatología y tricogramas. Sin su participación este estudio no habría sido posible.

La presente tesis ha sido financiada parcialmente con una ayuda de la  
Universidad de Barcelona

## ABREVIATURAS

5 $\alpha$ -RA:	5 $\alpha$ -reductasa, óxidoreductasa que cataliza la conversión de testosterona en dihidrotestosterona y la progesterona en dihidroprogesterona
ACTH:	<i>Adrenocorticotropic hormone</i> , hormona adrenocorticotrópica
ADN:	Ácido dexosirribonucleico
ALA:	Ácido aminolevulínico
ALEX:	Sistema de láser de alejandrita
$\alpha$ -MSH:	$\alpha$ - <i>Melanocyte stimulating hormone</i> , hormona estimuladora de melanocitos alfa. Se produce durante la vida fetal y la gestación, interviene en el acúmulo de melanina en la piel y en el cambio de color de ésta en anfibios, reptiles y peces
ARN:	Ácido ribonucleico
ARNm:	Ácido ribonucleico mensajero
As:	Arsénico
ASP protein:	<i>Agouti signaling protein</i> , antagonista del receptor de $\alpha$ -MSH, inhibe el crecimiento del melanoma uniéndose a los receptores de melanocortina (MSH)
BDNF:	<i>Brain derived neurotrophic factor</i> , factor neurotrófico derivado del cerebro que ejerce una acción trófica en la retina, neuronas dopaminérgicas y colinérgicas, así como en las neuronas sensitivas y motoras del sistema nervioso periférico
bFGF:	<i>Basic fibroblast growth factor</i> , factor básico del crecimiento fibroblástico. También conocido como factor 2 de crecimiento fibroblástico. Es un potente inductor de la síntesis de ADN en células mesodérmicas y neuroectodérmicas
Bi:	Bismuto



BrdU:	Bromodeoxiuridina, nucleósido que sustituye la timidina en la síntesis de ADN, actúa como antimetabolito, rompe la estructura cromosómica.
C:	Carbono
Cd:	Cadmio
Cu:	Cobre
DE:	Densidad de energía
DHEA:	Dehidroepiandrosterona
DHEA-S:	Dehidroepiandrosterona fracción sulfatada
DHT:	Dihidrotestosterona
EGF:	<i>Epidermal growth factor</i> , factor de crecimiento epidérmico, promueve la proliferación y diferenciación de células epiteliales y mesenquimales
Er:YAG:	Sistema de láser de erbio:yag
F:	Flúor
FDA:	Food and Drug Administration, organismo público del sector sanitario de los Estados Unidos de América encargado de la planificación, promoción y administración de programas encaminados a mantener la calidad de los alimentos, medicamentos, instrumentos médicos y otros aparatos relacionados con la salud.
FGF-2:	<i>Fibroblast growth factor type 2</i> , factor de crecimiento fibroblástico tipo 2
FGF-5:	<i>Fibroblast growth factor type 5</i> , factor de crecimiento fibroblástico tipo 5
FGF-7:	<i>Fibroblast growth factor type 7</i> , factor de crecimiento fibroblástico tipo 7
FSH:	<i>Follicle stimulating hormone</i> , hormona folículoestimulante
GH:	<i>Growth hormone</i> , hormona del crecimiento
HAC:	Hiperplasia adrenal congénita
HAC (21-oh-asa):	Hiperplasia adrenal congénita por déficit de la enzima 21-hidroxilasa
HAC (3β-oh-asa):	Hiperplasia adrenal congénita por déficit de la enzima 3-beta-hidroxilasa

HAIR-AN:	<i>Hyperandrogenism+insulin resistance+acantosis nigricans</i> , hiperandrogenismo+resistencia a la insulina+acantosis nigricans
HE:	Hematoxilina eosina
Hg:	Mercurio
HGF:	<i>Hepatocyte growth factor</i> , factor de crecimiento de los hepatocitos. Factor de crecimiento multifuncional que regula crecimiento y motilidad celular; es además un potente agente mitogénico de células epiteliales y hepatocitos
HOF:	Hiperandrogenismo ovárico funcional
I:	Yodo
IGF-I:	<i>Insulin-like growth factor I</i> , factor I de crecimiento similar a la insulina. Factor mitogénico, con actividad similar a la insulina, participa en el crecimiento celular, depende de la hormona del crecimiento, secretada por el hígado principalmente en el adulto
IL-1 $\alpha$ :	Interleucina 1 $\alpha$ , factor soluble producido por monocitos, macrófagos y otras células. Es un activador de los LT y potencia su capacidad de respuesta a los mitógenos y antígenos
IR:	Irradiancia
KGF:	<i>Keratinocyte growth factor</i> , factor de crecimiento de los queratinocitos. Es un mediador de la proliferación de células epiteliales
LH:	<i>Luteinizing hormone</i> , hormona luteinizante
LPI:	Luz pulsada intensa
MC1-R:	Melacortin-1 receptor, receptor de melacortina tipo 1
MET:	Microscopía electrónica de transmisión
Mo:	Molibdeno
MSP:	<i>Macrophage stimulating protein</i> , proteína estimuladora de los macrófagos
N:	Nitrógeno
Nd:YAG:	Sistema de láser de neodimio:yag

NGF:	<i>Nerve growth factor</i> , factor de crecimiento neural. Primero de una serie de factores neurotróficos que promueven el crecimiento y diferenciación neuronal. Formado por subunidades alfa, beta y gamma. La fracción beta es la responsable de la actividad estimuladora del crecimiento celular
NS:	No significativo
NT-3:	Neurotrofina 3, participa en la supervivencia de neuronas sensoriales propioceptivas
NT-4:	Neurotrofina 4
p75NTR:	<i>p75 neurotrophin receptor</i> , receptor de baja afinidad para todas las neurotrofinas
PAS:	<i>Periodic Acid-Schiff</i> , ácido periódico de Schiff
Pb:	Plomo
PDGF:	<i>Platelet-derived growth factor</i> , factor del crecimiento derivado de las plaquetas. Activa la replicación celular de las células del tejido conectivo en las áreas traumatizadas
Pro-NGF:	<i>Pro-nerve growth factor</i> , precursor del factor de crecimiento neural
PTH:	Hormona paratiroidea
ROS:	<i>Reactive oxygen species</i> , moléculas o iones formados a partir de la reducción incompleta de un electrón de oxígeno. Se incluyen el oxígeno <i>singlet</i> , superóxidos, peróxidos, radical hidroxil y ácido hipocloroso. Participan en la actividad microbicida fagocitaria, regulan la expresión genética y el daño oxidativo de los ácidos nucleicos, proteínas y lípidos
SCF:	<i>Stem cell factor</i> , factor celular pluripotencial, factor de crecimiento hematopoyético que participa en la diferenciación de mastocitos, melanocitos y células pluripotenciales hematopoyéticas
SHBG:	<i>Sex hormone binding globulin</i> , proteína o globulina transportadora de hormonal sexual
Sn:	Estaño

SNC:	Sistema nervioso central
SOP:	Síndrome del ovario poliquístico
Sr:	Estroncio
STH:	<i>Stimulating thyroid hormone</i> , hormona tiroestimulante
T:	Testosterona
Taka:	Receptor de alta afinidad para NGF
TGF-beta:	<i>Transforming growth factor beta</i> , factor beta de crecimiento y transformación
Ti:	Titanio
TRC:	Receptor de alta afinidad para NT-4
TrkB:	Receptor de alta afinidad para NT-4 y BDNF
TRT:	Tiempo de relajación térmica
TUNEL:	<i>Terminal deoxynucleotidyl transferase nick end labeling</i> , método muy sensible para determinar apoptosis
VEE:	Vaina epitelial externa
VEI:	Vaina epitelial interna
Y:	Yttrio
Zn:	Zinc

## ÍNDICE

i.	<b>Título</b>	
ii.	<b>Dedicatoria</b>	
iii.	<b>Declaración de intereses comerciales</b>	
iv.	<b>Agradecimientos</b>	
vii.	<b>Declaración de financiación</b>	
viii.	<b>Listado de abreviaturas</b>	
xiii.	<b>Índice</b>	
1.	<b>Introducción.....</b>	<b>1</b>
2.	<b>Marco teórico.....</b>	<b>4</b>
	2.1. <b>El folículo piloso.....</b>	<b>5</b>
	2.1.1. <i>Funciones del pelo</i> .....	5
	2.1.2. <i>Embriología</i> .....	7
	2.1.3. <i>Anatomía</i> .....	11
	2.1.4. <i>Ciclo de crecimiento</i> .....	19
	2.1.4.1. Tasa de crecimiento .....	37
	2.1.5. <i>Morfología del pelo</i> .....	39
	2.1.5.1. Clasificación .....	39
	2.1.5.2. Diferencias étnicas .....	41
	2.1.5.3. Color.....	43
	2.1.5.4. Composición química.....	48
	2.1.5.5. Densidad .....	51
	2.1.5.6. Dureza .....	52
	2.2. <b>Genética del pelo.....</b>	<b>53</b>
	2.3. <b>Tricograma</b> .....	<b>55</b>
	2.3.1. <i>Tricograma por unidad de área</i> .....	56
	2.3.2. <i>Fototricograma</i> .....	57
	2.3.3. <i>Fototricograma con contraste</i> .....	59
	2.3.4. <i>Fototricograma digitalizado</i> .....	60
	2.3.5. <i>Fotocontaje digitalizado</i> .....	60
	2.4. <b>Hipertrichosis e hirsutismo</b> .....	<b>61</b>
	2.4.1. <i>Hipertrichosis</i> .....	61
	2.4.1.1 Definición.....	61
	2.4.1.2. Etiopatogenia.....	61

2.4.1.3. Clasificación.....	61
2.4.2. <i>Hirsutismo</i> .....	65
2.4.2.1. Definición.....	65
2.4.2.2. Etiopatogenia.....	65
2.4.3. <i>Hiperandrogenismo y piel</i> .....	67
2.4.4. <i>Tratamiento de la hipertricosis e hirsutismo</i> .....	68
2.4.4.1. Métodos depilatorios y epilatorios.....	69
2.4.4.1.1. Métodos depilatorios.....	70
a) Rasurado.....	70
b) Corte.....	71
c) Métodos químicos.....	71
d) Fricción.....	72
e) Pasta de azúcar.....	73
2.4.4.1.2. Métodos epilatorios.....	73
a) Cera.....	73
b) Pinzas.....	74
c) Epiladores rotatorios.....	79
d) Electrolisis y termolisis.....	79
e) Fatlah (KHITE).....	80
2.4.4.1.3. Decoloración.....	80
2.4.4.2. Sistemas de luz.....	81
2.4.4.2.1. Reseña histórica.....	81
2.4.4.2.2. Principios básicos.....	82
2.4.4.2.3. Sistemas de fotodepilación.....	91
2.4.4.2.3.1. Láser.....	93
a) Láser de alejandrita.....	93
b) Láser de diodo.....	100
c) Láser de neodimio:YAG.....	105
d) Láser de rubí.....	108
e) Láser de argón.....	115
2.4.4.2.3.2 Luz pulsada intensa.....	116
2.4.4.2.3.3. Terapia fotodinámica.....	122
2.4.4.3. Fármacos.....	123

2.4.4.3.1. Bloqueadores de los receptores	
de andrógenos.....	123
a) Espironolactona.....	123
b) Acetato de ciproterona .....	124
c) Flutamida.....	125
2.4.4.3.2. Inhibidores de la 5-alfa-reductasa.....	125
a) Finasterida.....	125
b) Dutastarida.....	126
2.4.4.3.3. Inhibidores de la secreción de andrógenos.....	126
a) Agonistas de la hormona liberadora de	
gonadotropina.....	126
b) Anticonceptivos orales.....	127
c) Corticoesteroides.....	127
2.4.4.3.4. Fármacos de uso tópico.....	128
a) Eflornitina.....	128
b) Extractos de soja.....	129
3. <b>Justificación.....</b>	<b>130</b>
4. <b>Hipótesis.....</b>	<b>132</b>
5. <b>Objetivos.....</b>	<b>134</b>
5.1. Generales.....	135
5.2. Específicos.....	135
6. <b>Pacientes y métodos.....</b>	<b>136</b>
6.1. Tipo de ensayo clínico.....	137
6.2. Selección de pacientes.....	137
6.2.1. <i>Criterios de inclusión</i> .....	137
6.2.2. <i>Criterios de exclusión</i> .....	137
6.3. Áreas tratadas.....	138
6.4. Grupos.....	138
6.5. Número de sesiones de tratamiento.....	138
6.6. Intervalo entre tratamientos.....	138
7. <b>Métodos.....</b>	<b>139</b>
7.1. Área de estudio.....	140
7.2. Área de control.....	141
7.3. Evaluación previa al tratamiento.....	141

7.3.1. <i>Perfil hormonal</i> .....	141
7.3.2. Fotografías.....	142
7.4. Infraestructura.....	142
7.5. Descripción del tratamiento.....	143
7.5.1. <i>Parámetros del sistema de fototricólis</i> .....	143
7.5.2. <i>Sistema de enfriamiento</i> .....	144
7.6. Desarrollo del ensayo y evaluación de la respuesta.....	144
7.6.1. <i>Seguimiento de los pacientes</i> .....	144
7.6.1.1. Valoración de la respuesta.....	144
7.6.1.1.1. Fotocontaje digitalizado.....	144
7.6.1.1.2. Tricograma por unidad de área (modificado).....	145
7.6.1.1.3. Biopsia.....	145
a) Análisis histológico.....	146
Hematoxilina-eosina.....	146
Orceína.....	149
b) Foliculograma.....	150
c) Análisis inmunohistoquímico.....	150
<i>Úlex europeus</i> .....	150
Autoanticuerpo monoclonal anti-procolágeno I	151
d) Análisis ultraestructural (MET).....	153
7.6.1.1.4. Valoración de los efectos colaterales.....	153
7.6.1.2. Momento de valoración de la respuesta.....	154
7.7. Análisis estadístico.....	156
7.7.1. <i>Cálculo de la muestra</i> .....	156
7.7.2. <i>Análisis estadístico</i> .....	159
8. <b>Resultados</b> .....	<b>160</b>
8.1. Pacientes.....	161
8.2. Sesiones de tratamiento.....	166
8.3. Fotocontaje digitalizado.....	167
8.3.1. <i>Área de control</i> .....	167
8.3.2. <i>Área de estudio</i> .....	172
8.3.3. <i>Recuento piloso comparativo área control versus área de estudio</i> .....	175
8.3.4. Fotocontaje digitalizado comparativo entre el mentón y	



	y área preauricular.....	176
8.4.	Tricograma por unidad de área (modificado).....	176
8.4.1.	Área de control.....	176
8.4.2.	Área de estudio.....	178
8.4.3.	Relación pelo anágeno pelo no anágeno, comparativa en área control versus estudio.....	181
8.4.4.	Relación pelo anágeno:no anágeno comparativa entre el mentón y la región preauricular.....	183
8.5.	Biopsia.....	183
8.5.1.	Foliculograma.....	184
8.5.2.	Hematoxilina-eosina.....	186
8.5.3.	Orceína.....	194
8.6.	Inmunohistoquímica.....	196
8.6.1.	Úlex europeus.....	196
8.6.2.	Autoanticuerpo monoclonal anti-procolágeno I.....	198
8.7.	Microscopía electrónica de transmisión.....	200
8.8.	Análisis multivariado.....	204
8.9.	Efectos colaterales.....	205
9.	<b>Publicaciones.....</b>	<b>208</b>
10.	<b>Comentario.....</b>	<b>212</b>
10.1.	Variables demográficas.....	212
10.2.	Fototipo.....	214
10.3.	Morfología del pelo .....	215
10.4.	Región anatómica .....	215
10.5.	Causas de hirsutismo .....	215
10.6.	Tratamiento farmacológico .....	218
10.7.	Antecedentes depilatorios .....	219
10.8.	Sesiones de tratamiento .....	220
10.9.	Intervalo entre sesiones de tratamiento .....	222
10.10.	Recuento piloso y ciclo folicular .....	224
10.11.	Tasa depilatoria .....	225
10.12.	Permanencia de los resultados .....	227
10.13.	Eficacia del tratamiento .....	228
10.14.	Tricogramas .....	230

10.15. Foliculograma .....	231
10.16. Hallazgos histopatológicos .....	232
10.17. Inmunohistoquímica .....	236
10.18. Estudios ultraestructurales .....	238
10.19. Influencias de otras variables .....	242
10.20. Efectos colaterales .....	242
<b>11. Conclusiones.....</b>	<b>249</b>
<b>12. Referencias bibliográficas.....</b>	<b>256</b>
<b>13. Anexos.....</b>	<b>305</b>

## INTRODUCCIÓN

## 1. INTRODUCCIÓN

El hirsutismo, aparición de pelo terminal –oscuro y grueso- en áreas típicamente masculinas afecta aproximadamente al 5-10% de las mujeres (Ferriman y Gallwey 1961, McKnight 1964, Hartz y col. 1979) y puede alterar su bienestar psicosocial (Barth y col. 1993, Sonino y col. 1993).

Las **causas del hirsutismo** son variadas. Pueden incluir el síndrome del ovario poliquístico (SOP), tumores productores de andrógenos, hiperplasia suprarrenal, síndromes de resistencia a la insulina y el denominado hirsutismo periférico –también llamado simple, idiopático, familiar o dermatológico (Camacho y Montagna 1997).

La **valoración clínica** de la mujer afecta de exceso de pelo debe incluir un examen dermatológico detallado, observándose las características físicas del pelo (grosor, color), su calidad (vello o pelo terminal), localización; así como una estimación cualitativa de ese exceso piloso según la escala de Ferriman y Gallwey (1961) o una modificación de ésta (Lorenzo 1970, Hatch y col. 1981, Redmond 1995). Por otro lado, la anamnesis y un completo examen físico general que incluya la valoración ginecológica determinarán las pruebas adicionales necesarias en la valoración clínica inicial.

En cuanto al **tratamiento**, las medidas a tomar dependerán del diagnóstico y de los antecedentes personales de la paciente. Entre las medidas terapéuticas se incluyen el uso de antiandrógenos, bloqueadores de receptores de andrógenos, inhibidores de la 5-alfa-reductasa, modificadores biológicos del ciclo folicular, así como medidas mecánicas para su control como, por ejemplo, el rasurado, la electrolisis y los sistemas de luz.

La **fototricólisis** o **fotodepilación** (Tope y Hordinsky 1998) es el proceso de eliminación del pelo mediante luz. Utiliza una fuente de luz láser o bien una luz pulsada intensa no coherente. Entre los **sistemas láser** empleados para tal fin destacan el sistema de argón (Malthieu y Turut 1987, Bartley y col. 1987, Oshry y col. 1994, Elder 1996), neodimio:YAG (Nanni y Alster 1998a,b; Littler 1998), rubí (Duque y col. 1998, McCoy y Evan 1998, Lin y col. 1998, Sommer y col. 1998, Manuskiati y col. 1998, Haedersdal y col. 1998, Raulin y col. 1997), alejandrita (Finkel y col. 1997, Woo y Molnar 1998, McDaniel y col. 1998, Narurkar y col. 1998, Eliezri 1998, Nanni y Alster 1998c) y diodo (Dierickx y col. 1998a, Dierickx y col. 1998b, Grossman y col. 1998). Mientras que las fuentes de luz pulsada no coherente utilizadas incluyen lámparas de destello de diversos fabricantes (Gold y col. 1997, Smith y col. 1998, Gold 1998, Hebl y Droner 1998, Schroeter 1998, Zelickson y Flor 1998). Más recientemente, se dispone de sistemas que combinan energía óptica y radiofrecuencia (Sadick y Laughlin 2004).

La **problemática actual** en fotodepilación se centra en el grado de participación del ciclo de crecimiento folicular que es variable en las diferentes localizaciones (Ferrando 1998) y en la persistencia o no del resultado; proceso que, sin lugar a dudas, permitiría dilucidar el número total de tratamientos necesarios y el intervalo entre los mismos, así como los efectos colaterales en los individuos de fototipos más oscuros. Por otro lado, son necesarios estudios que validen las características del ciclo folicular en las distintas localizaciones anatómicas según los valores que se refieren como normales (Klingman 1959, Saith y col. 1970). Esta tesis doctoral tiene por objetivo principal evaluar los aspectos clínicos, histopatológicos, ultraestructurales e inmunohistoquímicos, de un sistema de *luz pulsada intensa* en el ciclo de crecimiento folicular en la cara en pacientes hirsutas.

## **MARCO TEÓRICO**

## **2. MARCO TEÓRICO**

Distinguimos: el folículo piloso, la genética del pelo, el tricograma y la hipertrichosis e hirsutismo.

### **2.1. EL FOLÍCULO PILOSO**

En este apartado comentaremos las funciones del pelo, embriología, anatomía, ciclo de crecimiento y morfología del pelo.

#### **2.1.1. FUNCIONES DEL PELO**

Las funciones del pelo en los mamíferos son variadas e incluyen los siguientes aspectos:

- a) Protección,
- b) Termoregulación,
- c) Diferenciación sexual,
- d) Sensibilidad táctil y
- e) Embellecimiento.

El aire atrapado en el pelo actúa como una capa aislante que envuelve y protege de la pérdida de calor, del daño de la radiación ultravioleta; así como de pequeños traumatismos. Las pestañas, cejas y pelos de la nariz atrapan, filtran o eliminan partículas extrañas potencialmente perjudiciales al organismo. Asimismo, la trama pilosa incrementa la superficie corporal útil en el proceso de evaporación del sudor. Por otro lado, la distribución pilosa determina la

diferenciación sexual en muchas especies de mamíferos; mientras que en otras es el color del pelo la característica más importante en esa diferenciación. La red nerviosa alrededor del folículo piloso aporta información táctil de gran importancia en la supervivencia de los mamíferos. Finalmente, en el hombre, si bien todas estas propiedades del pelo son importantes, lo es más su función cosmética. La presencia de pelo y el estilo de peinado, o bien la ausencia del mismo, son factores que ayudan a identificar e individualizar a las personas dentro de la sociedad. Hoy en día, se ha creado toda una industria en torno a la forma de conservar, aumentar, presentar o eliminar el pelo (Ebling 1976, Uno 1986).



### 2.1.2. EMBRIOLOGIA

El desarrollo del pelo en el hombre se inicia en el cuero cabelludo, cejas y labios. La papila dérmica es la estructura inicial de la embriogénesis del pelo y está constituida por fibroblastos dérmicos alargados derivados del mesodermo embriogénico. En el hombre la papila dérmica se forma a partir del día 60 de gestación. Los folículos pilosos embrionarios se extienden simétrica y gradualmente hasta cubrir toda la superficie cutánea, excepto las palmas y plantas.

Posteriormente, un grupo de células epidérmicas, denominado espigón epidérmico - *epidermal plug* o *epidermal peg*- prolifera hacia la papila dérmica. De esta manera la papila dérmica –derivada del mesodermo- y el espigón epidérmico –derivado del ectodermo- se comunican e inician la proliferación de las células epidérmicas de la matriz que finalmente se diferenciarán en las distintas estructuras pilosas.

En este proceso se distinguen tres yemas celulares. La **yema celular más cercana a la epidermis** originará la glándula sudorípara apocrina sólo en algunos folículos de áreas temporales del cuero cabelludo, genitales y ano. Asimismo, también pueden surgir glándulas apocrinas aisladas en otras localizaciones pero son pocas y dispersas: axilas, región mamaria y pubis. La mayoría de las yemas celulares cercanas a la epidermis involucionan en cuanto los folículos pilosos siguen su proceso de maduración.

La **segunda yema celular**, la medial, dará origen a la glándula sebácea y la **tercera yema celular**, la inferior, al promontorio. Por su parte, el músculo

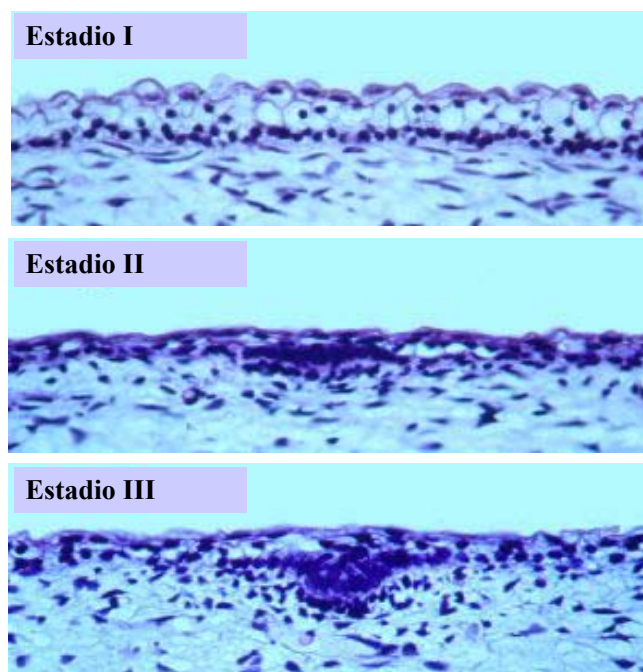
erector del pelo se origina individualmente a partir del mesodermo/dermis del folículo piloso embrionario. Esta estructura crece en dos direcciones, hacia la epidermis y hacia abajo hasta el promontorio.

El espigón epidérmico entra en la dermis y entonces las células mesodérmicas lo envuelven formando una vaina folicular fibrosa y/o una vaina colágena.

El espigón epidérmico continúa creciendo hacia la dermis y va empujando paulatinamente la papila dérmica dentro de la dermis hasta que aquélla alcanza su tamaño definitivo a unos 5 mm de profundidad aproximadamente en áreas de pelo terminal. Es entonces cuando aparecen las primeras células con organelas en la papilla dérmica; no obstante, aún no tienen capacidad proliferativa. Progresivamente, las células epidérmicas van tomando una disposición concéntrica alrededor de la papilla dérmica hasta diferenciarse en tallo, vaina radicular interna y externa. Estas capas de células epidérmicas se queratinizan pero las células más cercanas a la papilla dérmica se mantienen indiferenciadas y con capacidad de multiplicarse pero sin salirse de la dermis pues la cápsula fibrótica ya formada las contiene. De tal manera que la única opción es la proliferación celular hacia arriba. Las células se alejan de la papila dérmica y en su recorrido empujan otras células que finalmente maduran, se queratinizan, mueren y finalmente son eliminadas en la superficie cutánea. El proceso de desarrollo folicular es continuo y conlleva la inducción, iniciación, elongación y diferenciación. El proceso se completa a los 160 días de vida intrauterina (Chase 1954, Pinkus 1958, Oliver 1970, Dawber 1988, Holbrook y Minami 1991, Muller y col. 1991, Reynolds y Jahoda 1991, Jahoda y Reynolds 1993, Jahoda y col. 1993, Paus y col. 1999, McElwee y Hoffman 2000).

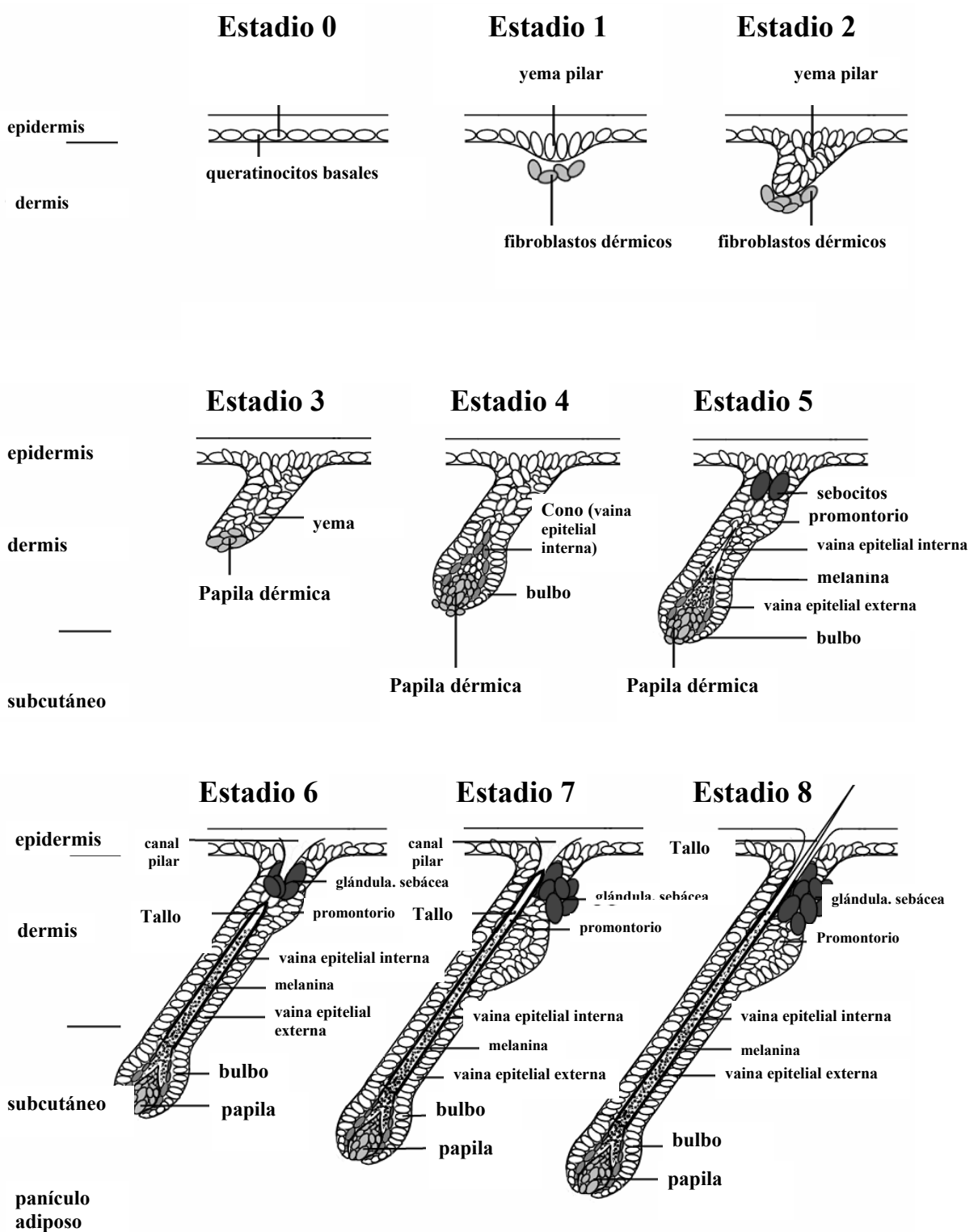
En la microfotografía de la figura se aprecian las siguientes fases embriológicas (Figura 1):

- a) Estadio I: la epidermis y dermis antes de la formación de la papila dérmica.
- b) Estadio II: se aprecian algunos fibroblastos en la dermis, mientras que las células epidérmicas suprayacentes aumentan de tamaño y
- c) Estadio III: proliferación de las células epidérmicas que se dirigen a la dermis donde contribuirán a delimitar la papila dérmica.



**Figura 1.** Microfotografía de la embriogénesis del folículo piloso (Tomado de McElwee 2005)

Mientras que la figura 2 esquematiza todo el proceso de diferenciación embrionaria.



**Figura 2.** Etapas de la embriogénesis del folículo piloso (Tomado y modificado de McElwee 2005)

### 2.1.3. ANATOMÍA

El pelo está compuesto por queratinas que forman el tallo, estructura que crece dentro de la vaina epitelial externa que forma parte de la epidermis.

Existen tres tipos de pelo desde el punto de vista estructural; lanugo, vello y pelo terminal.

El **lanugo**, es un pelo fino y suave que cubre densamente la superficie cutánea del recién nacido hasta el 3-4º mes de vida.

El **vello** también es un tipo de pelo claro, corto y fino, pero más grueso que el lanugo, que cubre las áreas aparentemente lampiñas de la superficie cutánea.

El diámetro del tallo piloso del vello es inferior de los 0.03 mm (Whiting y Howsden 1996). Tanto el lanugo como el vello no poseen médula.

El **pelo terminal** es más largo, pigmentado y grueso que el vello y es el tipo de pelo presente en las cejas, pestañas, cuero cabelludo, axilas y pubis; así como en la barba, bigote y resto del cuerpo en los hombres (Ebling 1976, Uno 1986).

El pelo terminal posee médula, la estructura más interna de la unidad folicular, compuesta por proteínas de composición aún no completamente dilucidada.

Los **folículos pilosos** forman pequeños grupos, de 2 a 4 unidades, denominados **unidades foliculares** que se asocian a glándulas sebáceas y estructuras de tejido conectivo (Bernstein y Rassman 1997a,b; Headington 1984). La densidad de las unidades foliculares varía según el grupo étnico (Bernstein y Rassman 1997b), pero no se ha encontrado variabilidad entre los individuos de diferente sexo de la misma raza.

El folículo piloso se divide en **tres regiones o segmentos**, a saber:

- a) Segmento inferior que incluye el bulbo y su porción inmediatamente superior, es decir, desde la base del folículo piloso hasta la inserción del músculo erector del pelo;
- b) El istmo o segmento medio que va desde el músculo erector del pelo hasta la entrada del conducto de la glándula sebácea y, finalmente,
- c) El infundíbulo o segmento superior que va desde la entrada a la glándula sebácea al orificio folicular.

La anatomía del folículo piloso varía según el ciclo de crecimiento folicular y la edad del individuo, de ahí que sea un tema complejo de estudiar.

En primer lugar, revisaremos la **anatomía del folículo piloso en fase de crecimiento**, es decir, en **fase anágena** y posteriormente en su etapa involutiva, **fase catágena**, y finalmente en el período de reposo, **fase telógena** (Caserio 1982a, b; Hashimoto 1959, Murphy 1997, Sperling 1991).

**El bulbo** incluye la papila dérmica y la matriz (Figuras 3 y 4).

En cuanto a la **papila dérmica**, ésta está formada por células mesenquimales rodeadas por un medio rico en mucopolisacáridos que se tiñe con azul alcian y metacromáticamente con azul de toluidina, es la denominada sustancia fundamental. La papila dérmica es una estructura ovalada y protruye dentro del bulbo piloso. La papila dérmica es la estructura responsable de iniciar y dirigir el crecimiento folicular. La porción inferior de la papila dérmica se relaciona con el saco fibroso conjuntivo, mientras que la matriz envuelve superior y

lateralmente a la papila. La papila dérmica presenta melanófagos ricos en melanina, situación fácilmente evidente en los individuos de fototipo oscuro.

La **matriz** está formada por células epidérmicas que se dividen rápidamente, crecen superiormente conformando el tallo piloso y la vaina epitelial interna. Ésta, es la porción activa de crecimiento del folículo piloso. Aquí también se pueden hallar melanocitos entre las células basales. La melanina pasa de las células de la matriz a las células epidérmicas del tallo, dándole a éste el color que dependerá, en parte, de la cantidad y tipo de pigmento. Se estima que a partir de la matriz surgen 6 tipos celulares diferentes que conformarán las diferentes capas del tallo piloso y la vaina radicular interna.

La **vaina epitelial interna (VEI)** se distingue fácilmente del tallo epitelial piloso, al que envuelve desde su nacimiento hasta el istmo, por su falta de pigmento.

Esta estructura lamelar está formada por tres capas celulares queratinizantes que sintetizan gránulos de trichialina, una característica que la diferencia del tallo piloso. La capa más externa de la vaina radicular interna, es decir, la *capa de Henle*, es la primera en queratinizarse pues es la parte más inferior del folículo piloso. Por otro lado, la capa más interna, es decir, la *cutícula de la VEI*, está provista de células que se dirigen hacia abajo y adentro, entrelazándose con la cutícula del tallo piloso, cuyas células están dirigidas hacia arriba, o sea al revés que aquéllas. Estas dos cutículas, la de la VEI y la del tallo se integran y queratinizan después de la *capa de Henle*. Finalmente, la capa media de la VEI, es decir, la *capa de Huxley*, se queratiniza después de las dos cutículas. A este proceso se le denomina *queratinización triquelémica*. Las tres capas de la VEI son estructuras que se pueden identificar perfectamente en la porción

superior de la papila dérmica. No obstante, debido al proceso de queratinización precoz que sufren en la porción inferior del folículo piloso, se convierten en una sola estructura que sirve de envoltorio al tallo piloso. La VEI es rica en *citulina*, un aminoácido que es el responsable de su color azul intenso cuando se tiñe con azul de toluidina.

El **tallo piloso** se compone de **tres capas**, la más externa, denominada *cutícula*, está compuesta por células que se disponen como tejas de un tejado, adoptando el tallo piloso aspecto de tallo de palmera al microscopio electrónico. Las células de la cutícula se disponen hacia arriba y afuera, adheriéndose firmemente a la cutícula de la VEI de tal manera que esta nueva estructura proporciona una unión muy firme entre el tallo piloso y la VEI, moviéndose al unísono por el canal folicular.

La capa media del tallo piloso, denominada *córtex*, ocupa la mayor parte del tallo y está formado por células columnares a modo de fibras, que se queratinizan progresivamente a medida que suben desde la matriz.

Este proceso de queratinización no origina gránulos blandos sino una queratina dura, por ello se le denomina queratinización triquelemal. Finalmente, la capa más interna, la *médula*, es una estructura discontinua que contiene aire, a veces puede estar ausente. Sus células son ricas en glicógeno y citulina.

La **vaina epitelial externa (VEE)** cubre la VEI desde la matriz en la porción inferior del bulbo piloso hasta la entrada del conducto de la glándula sebácea. Su porción más delgada transcurre en el bulbo mientras que la parte más gruesa discurre en la porción media del folículo. Las células de la VEE son



ricas en glicógeno dispuesto en vacuolas dentro del citoplasma que se tiñe pálidamente. La VEE no se queratiniza por debajo del istmo, mientras que la VEI sí. En el istmo, donde la VEI se desintegra, la VEE se queratiniza sin formar gránulos, es decir, mediante una queratinización tipo triquelémica, similar a la del córtex piloso.

A partir del *infundíbulo*, la queratinización de la VEE sí forma gránulos de trichialina tanto en la capa granulosa como en el estrato córneo. En la capa basal de la VEE se observan melanocitos amelanóticos inactivos que se activan tras un traumatismo (abrasión química, láser, dermoabrasión, etc), proliferando y migrando a la porción superior regeneradora de la VEE y epidermis. Por otro lado, la porción epidérmica posee melanocitos activos.

La **capa vítrea** es una zona acelular eosinofílica y que también se tiñe con el ácido periódico de Schiff (PAS+); rodea la VEE y es contigua a la membrana basal epidérmica. Esta estructura es resistente a la acción de las diastasas, se puede ver fácilmente con el microscopio de luz óptica pues es mucho más gruesa que la membrana basal. En la fase catagénica del ciclo folicular la capa vítrea se vuelve rugosa y muy gruesa, característica estructural que permite identificar los folículos en esta fase del ciclo.

El **saco fibroso conjuntivo** o **vaina radicular fibrosa** es la capa más externa del folículo piloso y envuelve la capa vítrea. Está formada por bandas colágenas gruesas que envuelven todo el folículo piloso. En su porción inferior se continúa con la papila dérmica mientras que en el segmento superior toca a la dermis papilar.

La **región suprabulbar** va desde el bulbo piloso al *istmo* e incluye estructuras como el tallo, la VEI, VEE, la capa vítrea y el saco fibroso conjuntivo.

El **istmo** es el segmento más corto del folículo piloso, va desde la inserción del músculo erector del pelo o promontorio hasta la entrada del conducto de la glándula sebácea. La VEI se fragmenta y descama en el istmo, mientras que la VEE se queratiniza sin formar gránulos.

El **promontorio** tiene múltiples crestas y protrusiones que contienen células pluripotenciales. Se requieren tinciones especiales para visualizarlo, como por ejemplo la tinción Sacpic (Nixon 1993). Con esta tinción los núcleos se tiñen de negro o azul, la queratina de amarillo, el colágeno de azul, la VEI de rojo brillante, los márgenes externos de los extremos libres “en cepillo” de naranja, la VEE de verde claro, el músculo liso y los glóbulos rojos de verde. La tinción de Sacpic acentúa la coloración de la VEI que se aprecia de color rojo y permite identificar los folículos en anágeno. En los folículos en telógeno presentan un color naranja en su borde externo en cepillo. Las secciones transversales teñidas con Sacpic permiten identificar los folículos en fase de crecimiento y estudiar la morfología folicular rápidamente.

El **infundíbulo** es la porción superior del folículo piloso, a partir de la entrada al conducto de la glándula sebácea. Esta estructura está tapizada por epitelio con características similares a las de la epidermis.

Durante la **fase catagénica**, el bulbo piloso se queratiniza y sube a la superficie gracias a la acción de una columna gruesa y arrugada de células epiteliales que se va acortando progresivamente. El tamaño del folículo piloso

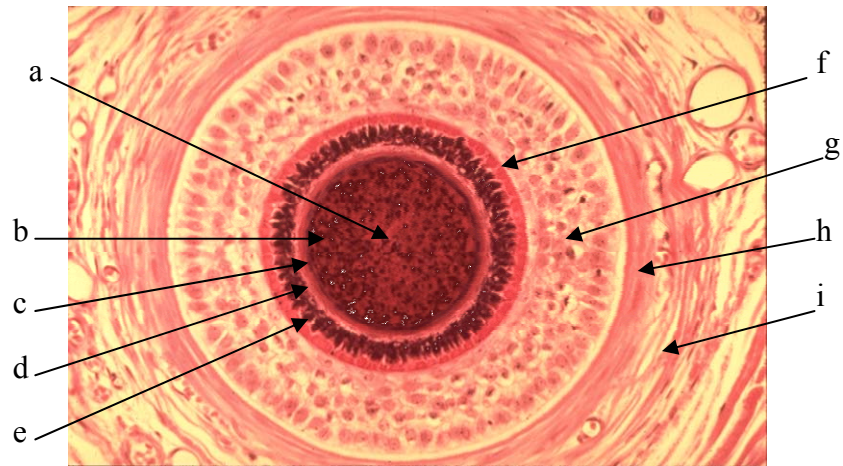
se reduce a un botón, denominada **germen folicular secundario**. Durante esta fase del ciclo folicular, la papila dérmica se mueve hacia arriba siguiendo al saco epitelial.

En la **fase telogénica** del ciclo folicular, el germen folicular secundario y la papila dérmica formarán la unidad germinal telogénica a partir de la que surge el nuevo folículo anagénico. Asimismo, las células pluripotenciales del promontorio también pueden originar nuevos pelos. A diferencia de la unidad germinativa folicular prenatal primaria, la unidad germinal telogénica no regenera las glándulas sebáceas, glándulas apocrinas ni sus conductos (Caserio 1982a, b; Hashimoto 1959, Murphy 1997, Sperling 1991).

Finalmente, la **profundidad** a la que se halla el folículo piloso varía de acuerdo a la región anatómica. Así pues, el folículo del cuero cabelludo, axila y región inguinocrural se encuentra entre 3 y 5 mm de profundidad, mientras que en otras localizaciones suele estar más superficial (Richards y col.1990) (Tabla 1).

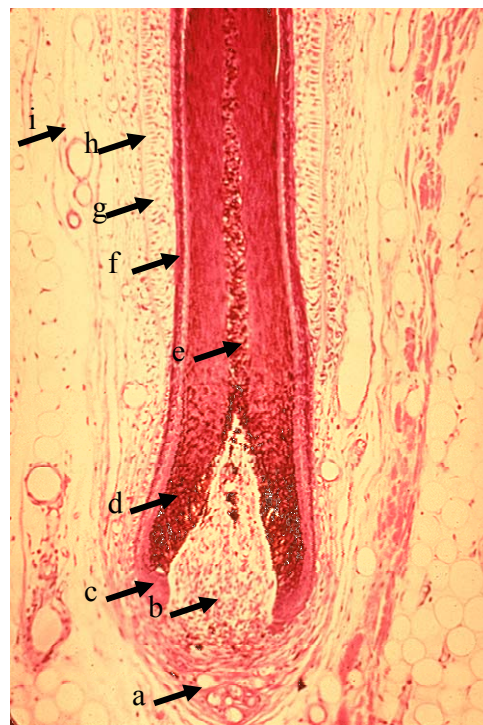**Tabla 1.** Profundidad del folículo piloso según área anatómica (Richards y col. 1990)

<b>Área anatómica</b>	<b>Profundidad (mm)</b>
Cuero cabelludo	3-5
Labio superior	1-2
Barba	2-4
Axila	3-4
Región inguinocrural	3-4
Piernas	2-3



**Figura 3.** Folículo piloso visto en corte transversal

**Estructuras foliculares:** a) médula, b) cortex, c) cutícula, d) cutícula de la vaina epitelial interna, e) capa de Huxley de la vaina epitelial interna, f) capa de Henle de la vaina epitelial interna, g) vaina epitelial externa, h) membrana basal, i) saco fibroso conjuntivo



**Figura 4.** Folículo piloso visto en corte longitudinal.

**Estructuras foliculares:** a) vaso aferente, b) papila dérmica, c) córtex, d) matriz, e) médula, f) vaina epitelial interna, g) vaina epitelial externa, h) membrana basal, i) saco fibroso conjuntivo

#### 2.1.4. CICLO DE CRECIMIENTO FOLICULAR

Se distinguen tres fases en el ciclo folicular: anágena o fase de crecimiento activo, catágena o fase de involución y telógena o fase de reposo.

La **fase anágena** se subdivide en proanagen, mesanagen y metanagen. En el proanagen se inicia la síntesis de ácido ribonucleico (ARN) y dexosiribonucleico (ADN) hasta que finalmente el folículo alcanza su máxima longitud y diámetro en las siguientes subfases, mesagen y metagen. El folículo maduro está formado por un total de 8 capas celulares concéntricas, observándose síntesis de melanina en la capa germinativa. La fase anágena es la fase más larga. Su duración depende considerablemente de varios factores, a saber: edad, sexo, región anatómica, estación del año, hormonas y antecedentes genéticos. La Tabla 2 muestra la duración del anágeno y telógeno, así como el porcentaje de telógeno en diferentes localizaciones anatómicas de acuerdo a diversos autores y métodos (Courtois y col. 1995, Seago y Ebling 1985, Randall y Ebling 1991, Eaton y Eaton 1937, Saitoh y col. 1970, Olsen 1994, Myers y Hamilton 1951, Hale y Ebling 1975, Pinkus 1927, Trotter 1924, Braun-Falco y Heilgemeir 1985, VanScott y col. 1957, Braun-Falco 1966, Headington 1993; Sayag y Aquilina 1989, Camacho 1987, De Villez 1986; Richards y col. 1990; Orfanos y Happle 1990).

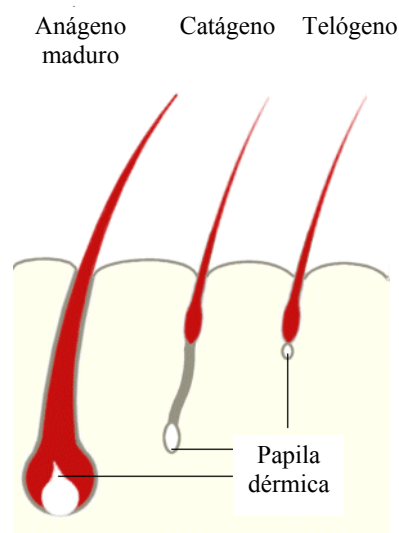
**Tabla 2.** Ciclo de crecimiento folicular

Área corporal	Anágeno	Telógeno	Telógeno
	[años(a)/meses(m)]	(meses)	(%)
Cuero cabelludo	2-10 a	1-4	10-15
Pestañas	1-1.5 m	3 m	
Cejas	1-2 m	3-4	85-94
Labio superior	2-5 m	1-5	34
Barba	6 m-1 a	2.5	30
Torax		2.5	
Axila		3	31-79
Brazos	1-3 m	2-4	72-86
Manos	2.5 m	2	
Muslos	1-2 m	2-3	64-83
Piernas	4-6 m	3-6	62-88
Pubis	6 m	1 a	65-81
Región inguinocrural		3	70

Tomado y modificado de Olsen 1999.

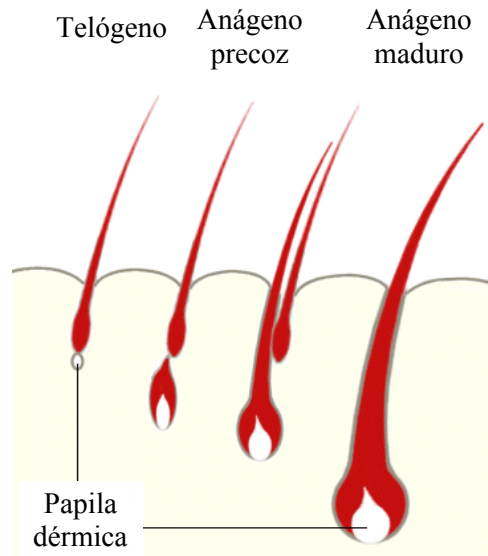
Aproximadamente el 90% de los folículos del cuero cabelludo de un humano normal se encuentran en fase de anágeno, mientras que el restante (10% de los folículos) se encuentran en fase de recambio o reposo (Kilgman 1988). En promedio, el pelo crece 0.35mm/día, tasa que varía según la localización anatómica (Pelfini y col. 1969). La duración de la fase anágena en el cuero cabelludo varía, según los distintos autores, de 2 a 10 años, mientras que la fase telógena suele durar entre uno y cuatro meses y la catágena se estima en 14 a 21 días (VanScott y col. 1957, Orfanos y Happle 1990). En la mayoría de los mamíferos, la fase anágena sigue un patrón ondulante en toda la extensión cutánea; no obstante, el ciclo folicular en el hombre y cobayos es asincrónico, es decir, el crecimiento folicular ocurre de manera autónoma e independiente de otros folículos vecinos, excepto en la vaina embrionaria y en los primeros meses de vida, que sigue un ritmo ondulante. Al patrón de crecimiento asincrónico se le ha denominado **crecimiento piloso en mosaico**.

Cada folículo de manera individual determina la duración de su fase anágena y sigue un ritmo propio sin que interfiera en éste la actividad de crecimiento de los folículos adyacentes. Por este motivo, en cualquier momento se hallan folículos en las distintas fases de crecimiento y por ello parece que el pelo estuviera en continuo crecimiento. La misma fase en otras áreas anatómicas dura entre 3 y 6 meses. Por otro lado, la fase de catágeno suele durar de 2 a 3 semanas en el cuero cabelludo y en otras áreas corporales, mientras que la fase de telógeno dura aproximadamente 3 a 4 meses en las mismas localizaciones (Figuras 5-7).



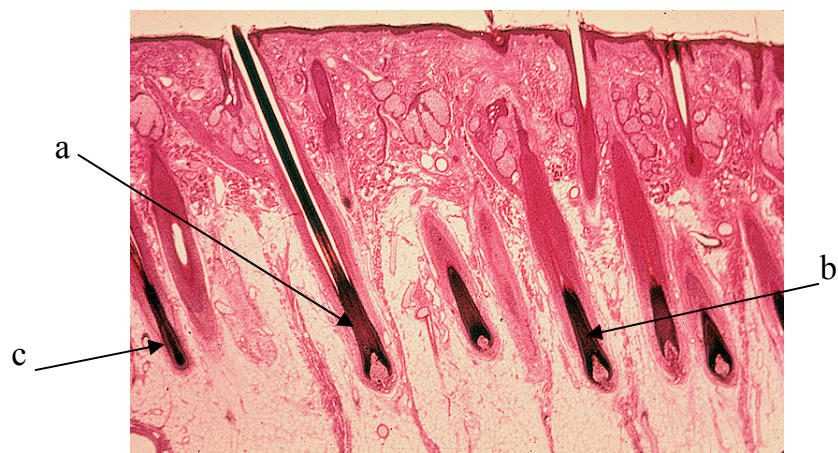
**Figura 5.** Involución del folículo anágeno (tomado y modificado de McElwee 2005).

El esquema muestra la involución de un folículo piloso anágeno maduro. En catágeno las células se inactivan y la papila dérmica disminuye de tamaño. El crecimiento folicular se detiene al faltar el estímulo celular de la papila dérmica. Finalmente, en la fase de reposo o telogénica, la papila dérmica queda aislada en la dermis y el tallo piloso se desprende fácilmente.



**Figura 6.** Folículo piloso en telógeno (Tomado y modificado de McElwee 2005).

Folículo piloso en fase de reposo o telógeno en su paso a la fase de crecimiento o anágeno. Si el tallo piloso viejo no se ha desprendido, el nuevo tallo piloso lo empujará progresivamente desde abajo hasta eliminarlo en la superficie.



**Figura 7.** Ciclo de crecimiento folicular en el cuero cabelludo (corte longitudinal).

a) Folículo en anágeno b) Folículo en catágeno y c) Folículo en telógeno



El **ritmo de crecimiento folicular** ocurre de manera incesante durante la vida del individuo. No obstante, diversos **factores** pueden interferir.

Habitualmente se emplea el cociente anágeno:telógeno para expresar el crecimiento piloso. Los andrógenos y otros factores locales y sistémicos pueden actuar directa o indirectamente en la papila dérmica, vaina epitelial interna y promontorio para regular el ciclo de crecimiento folicular (Moore y col. 1991).

El crecimiento del pelo es regulado por varios **factores de crecimiento**, hormonas tiroideas, hormona del crecimiento (GH) y citoquinas que incrementan la síntesis de estromolisina –metaloproteinasa que actúa en la papila dérmica acelerando el crecimiento (Moore y col. 1991, Peus y Pittelkow 1996, Harmon y Nevins 1993, Philpott y col. 1994, Danilenko y col. 1996, Akiyama y col. 1996, Goodman y Ledbetter 1992, Freinkel y Freinkel 1972, Comaish 1985, Blok y col. 1997). El déficit de hormonas tiroideas o de la hormona de crecimiento (GH) modifica el cociente anágeno:catágeno. De hecho, se ha observado crecimiento piloso en los pacientes afectados de hipotiroidismo dos meses después de iniciar la terapia sustitutiva (Freinkel y Freinkel 1972), situación mediada por el estímulo positivo de la L-T3 sobre los receptores específicos presentes en las células de la vaina epitelial externa (Ahsan y col. 1998). Asimismo, cuando se efectúa tratamiento con GH en hombres se observa un incremento del pelo corporal sin modificarse el índice de andrógenos libres (Blok y col. 1997), situación que sugiere la participación directa e independiente de la GH sobre receptores específicos presentes en el tercio inferior del folículo piloso, vaina radicular externa de los dos tercios

superiores del folículo piloso y en la papila dérmica (Lobie 1990). Por otro lado, se ha sugerido que la acción de la GH estaría mediada por el factor I de crecimiento similar a la insulina (*insulin-like growth factor I, IGF-I*) (Philpott y col. 1994, Horton y col. 1993).

Los **andrógenos** son determinantes en la distribución y calidad del vello corporal; estimulan la producción de pelo terminal, prolongan la fase anágena del ciclo folicular del pelo corporal, mientras que acortan la misma fase en el cuero cabelludo. Por otro lado, los andrógenos también incrementan la producción del sebo y por tanto la oleosidad cutánea (Ebling 1986, Randal 1994). La variabilidad en el contenido de 5-alfa reductasa folicular, así como de la capacidad de metabolizar andrógenos determinaría la susceptibilidad folicular a los andrógenos y su capacidad para producir pelo terminal en diversas áreas anatómicas. Asimismo, la concentración de receptores de andrógenos modula el efecto de los andrógenos en el ciclo de crecimiento folicular del pelo terminal (Griffin 1980). La participación de los andrógenos es independiente de los niveles circulantes –efecto intracrino- con variaciones anatómicas importantes que explicarían las características clínicas particulares de la alopecia androgenética masculina –alopecia frontoparietal- y femenina – alopecia sagital- (Hamilton 1951, Ludwig 1977, Sawaya y Price 1997). Asimismo, se han observado incrementos de 6 veces más de la **aromatasa** en los folículos de la región frontal de mujeres afectas de alopecia androgenética cuando se compararon con sus congéneres masculinos; mientras que el contenido de 5-alfa reductasa es tres veces menor en los folículos de la región frontal de las mujeres afectas de alopecia androgénica cuando se contrastó con los hombres (Sawaya y Price 1997). El aclaramiento o depuración de

andrógenos –conversión a estrógenos- y la participación directa de los estrógenos podrían inducir alopecia debido a la modificación de la proporción de folículos en anágenos y telógeno (Oh y Smart 1996). En murinos se ha observado que los estrógenos inhiben el inicio del crecimiento y prolongan el ciclo folicular (Hooker y Pfeiffer 1943, Emmens 1942). En cuanto a la progesterona y el estradiol, se ha observado que las dosis altas inhiben la actividad del receptor de la 5-alfa-reductasa (5alfaRA) en el pubis y en el área genital de mujeres, debido a la disminución de la producción local de dihidrotestosterona (DHT) (Cassidenti y col. 1991).

**Actividad de la 5-alfa reductasa:** En condiciones normales, la DHT se forma a partir de la reducción de testosterona periférica en el hombre y a partir de la androstendiona en la mujer, procesos mediados por la 5-alfa-reductasa (Mahoudeau y col. 1971, Ito y Horton 1971). La aparición de pelo terminal depende en gran parte de la actividad de la 5-alfa-reductasa. De hecho, los pacientes con déficit de 5-alfa-reductasa exhiben una barba poco poblada (Griffin y Wilson 1980, Imperato-McGinley y col. 1974, Kuttan y col. 1979). No obstante, en estos pacientes, estudios *in vitro* han demostrado el paso de testosterona (T) a DHT en la papila dérmica que conlleva a la aparición de pelo terminal (Hamada y col. 1996). Por otro lado, se ha observado que los hombres afectados de enfermedad celíaca presentan divergencia de la concentración de T y DHT circulante, apreciándose que el crecimiento de pelo terminal de la barba se correlaciona con los niveles plasmáticos de DHT que son inferiores que en el varón normal. Asimismo, la densidad pilosa en estos individuos se correlaciona con la concentración de T –habitualmente elevada en estos pacientes- y no con la DHT. Se trata de un efecto dicotómico y sinérgico

entre la T y la DHT que explica la virilización que presentan los individuos con deficiencia de 5-alfa-reductasa (Griffin y Wilson 1980, Imperato-McGinley y col. 1974, Kuttan y col. 1979). En conclusión, el nivel de T circulante tiene un efecto directo en el FP, mientras que la DHT actúa sobre el tejido diana. La actividad de la 5-alfa reductasa local estimula la producción de DHT y consecuentemente favorece el estímulo de andrógenos en el folículo piloso.

Por otro lado, las dosis altas de progesterona y estradiol inhiben la actividad de la 5-alfa-reductasa en la piel del área púbica y genital, mientras que los andrógenos estimulan e incrementan la actividad de la 5-alfa-reductasa periférica (Cassidenti y col. 1991). No obstante, no todos los andrógenos tienen el mismo efecto sobre la actividad de la 5-alfa-reductasa periférica y consecuentemente en el ciclo folicular. Así, por ejemplo, los pacientes afectados de hiperandrogenismo de origen suprarrenal exhiben niveles de 5-alfa-reductasa semejantes a los individuos del grupo control o menores que las pacientes con hiperandrogenismo ovárico (Kuttann y col. 1977).

Además de los andrógenos, hay otros factores que intervienen en el control de la distribución y actividad de la 5-alfa-reductasa: a) factores locales como el *transforming growth factor-[beta]* y el *epidermal growth factor*, b) factores sistémicos: *insulin-like factor-I*, *activin A* e *inhibin A* (Horton y col. 1993, Wahe y col. 1993, Antonipillai y col. 1995) que precisan de mayores estudios para determinar su participación en el ciclo folicular (Tabla 3).

**Tabla 3.** Sustancias endógenas que afectan al crecimiento folicular (Philpott y col. 1994, Horton y col. 1993, Wahe y col. 1993, Antonipillai y col. 1995).

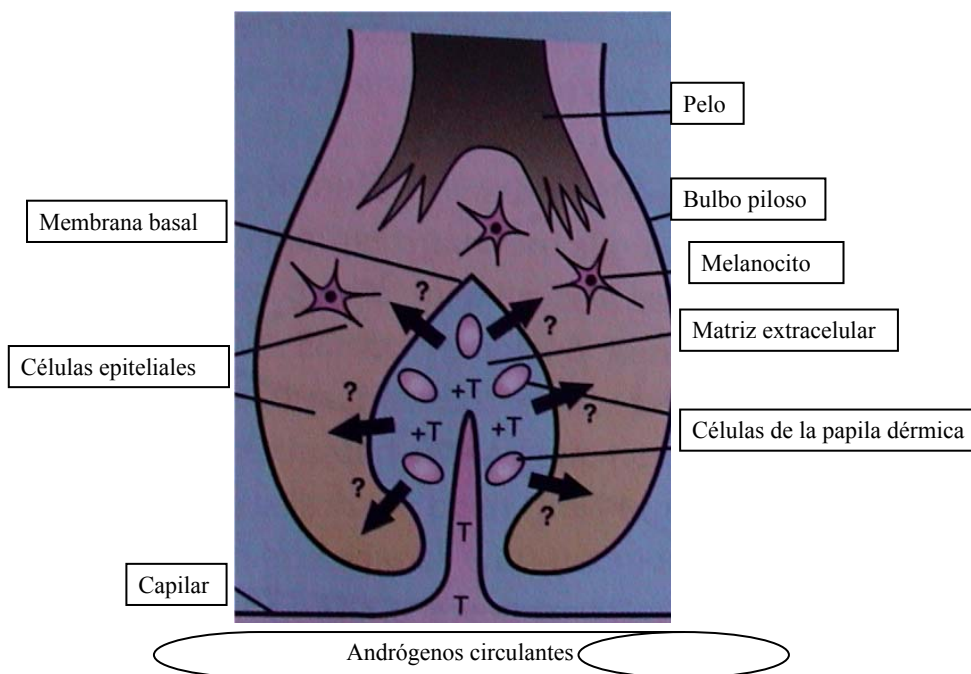
<b>Substancia</b>	<b>Área de acción</b>	<b>Efecto en el ciclo folicular</b>
Factor básico del crecimiento fibroblástico ( <i>Basic fibroblast growth factor, bFGF</i> )	Papila dérmica	↑
Factor de crecimiento derivado de las plaquetas ( <i>Platelet-derived growth factor, PDGF</i> )	Papila dérmica	↑
Factor beta de crecimiento y transformación ( <i>Transforming growth factor beta, TGF- beta</i> )	Papila dérmica	↓
Factor de crecimiento de los hepatocitos ( <i>Hepatocyte growth factor, HGF</i> )	Papila dérmica / Matriz	↑
Proteína estimuladora de los macrófagos ( <i>Macrophage Stimulating Protein, MSP</i> )	Papila dérmica / Matriz	↑
Interleucina 1-alfa ( <i>IL-1- alpha</i> )	Matriz	↓
Factor tipo 5 de crecimiento fibroblástico ( <i>Fibroblast growth factor type 5, FGF5</i> )	Matriz	↓
Factor de crecimiento epidérmico ( <i>Epidermal growth factor, EGF</i> )	Matriz	↓
Factor de crecimiento de los queratinocitos ( <i>Keratinocyte growth factor, KGF</i> )	Matriz	↑
Factor I de crecimiento insulina-like ( <i>Insulin-like growth factor I, IGF-I</i> )	Matriz	↑
Substancia P	Desconocido	↑
Hormona paratiroidea (PTH)	Desconocido	↓
Estrógenos	Desconocido	↓

La actividad de la 5-alfa-reductasa depende de dos isoenzimas, la 5-alfa-reductasa 1 y la 5-alfa-reductasa 2. Cada una de ellas está codificada por un grupo de genes distinto que se hallan en los cromosomas 5 y 2, respectivamente; además su distribución tisular y características bioquímicas son distintas. La isoenzima tipo 1 tiene un pH básico de 8.0 y se halla en los microsomas intracelulares. La isoenzima 2 tiene un pH ácido y se halla tanto en el núcleo como en los microsomas intracelulares. Ésta última es más activa en la producción de DHT y predomina en los testículos, próstata y folículos pilosos de la barba y genitales (Thigpen y col. 1993). Aún es controvertido el tipo de isoenzima presente en el cuero cabelludo, algunos autores han encontrado sólo la isoenzima 2 en los folículos pilosos, mientras que otros han encontrado las dos isoenzimas sólo en las glándulas sebáceas o bien en éstas y en los folículos pilosos (Horton y col. 1993, Bayne y col. 1999, Rusell y col. 1996). Las dos isoenzimas se hallan en la vaina radicular externa pero su expresión disminuye en la papila dérmica (Horton y col. 1993). Por otro lado, la isoenzima 1 se expresa principalmente en la porción distal de la glándula sebácea, mientras que la isoenzima 2 se encuentra en la porción proximal de la glándula (Horton y col. 1993). Las dos isoenzimas son reguladas por andrógenos pero la modulación de la isoenzima 1 es más marcada que la de la tipo 2 (Carmina 1997). La isoenzima 2 está presente en la piel desde el nacimiento, mientras que la tipo 1 aparece al final de la niñez o cerca de la pubertad (Thigpen y col. 1993).

El déficit natural de 5-alfa-reductasa 2 se expresa fenotípicamente como un recién nacido femenino que durante la pubertad presenta signos de

masculinización parcial –cuerpo musculoso masculino- debido al incremento de testosterona. No obstante la distribución pilosa es característicamente femenina, con aparición de pelo axilar y púbico, sin barba y sin alopecia androgenética (Wilson y col. 1993). Este déficit natural de la 5-alfa-reductasa 2 demuestra que ni esta enzima ni la 5-alfa-dihidrotestosterona son necesarias en la expresión del patrón piloso femenino adulto, al menos en cuanto al pelo axilar y púbico. Se presume que la testosterona se une directamente al receptor y estimula la expresión genética adecuadamente. En contraposición, los folículos pilosos que participan en el patrón piloso masculino regulado por andrógenos –barba, tórax y pubis- precisan la 5-alfa-dihidrotestosterona. Aún no se han identificado individuos con déficit de 5-alfa reductasa 1 (Randall 2003). La mayoría de los estudios clínicos y experimentales sobre 5-alfa-reductasa se han efectuado en folículos pilosos del cuero cabelludo y área genital, desconociéndose aún muchos aspectos de la actividad enzimática de otras áreas corporales, por ejemplo, cara y abdomen, en mujeres afectas de hirsutismo.

En el modelo *in vitro* propuesto y empleado por Randall (Randall y col. 1991), hoy consolidado y aceptado como el modelo actual para evaluar la respuesta del folículo piloso al influjo de andrógenos, la autora propone que los andrógenos pasan de la sangre al folículo piloso y se unen a los receptores localizados en las células de la papila dérmica de folículos sensibles a andrógenos. Una vez unido al receptor, los andrógenos estimulan la producción de factores paracrinós que a su vez modifican la actividad de otras células foliculares, incluyendo los queratinocitos y melanocitos (Figura 8).



**Figura 8.** Modelo que explica la acción de los andrógenos en el folículo piloso (Tomado y modificado de Randall 2003).

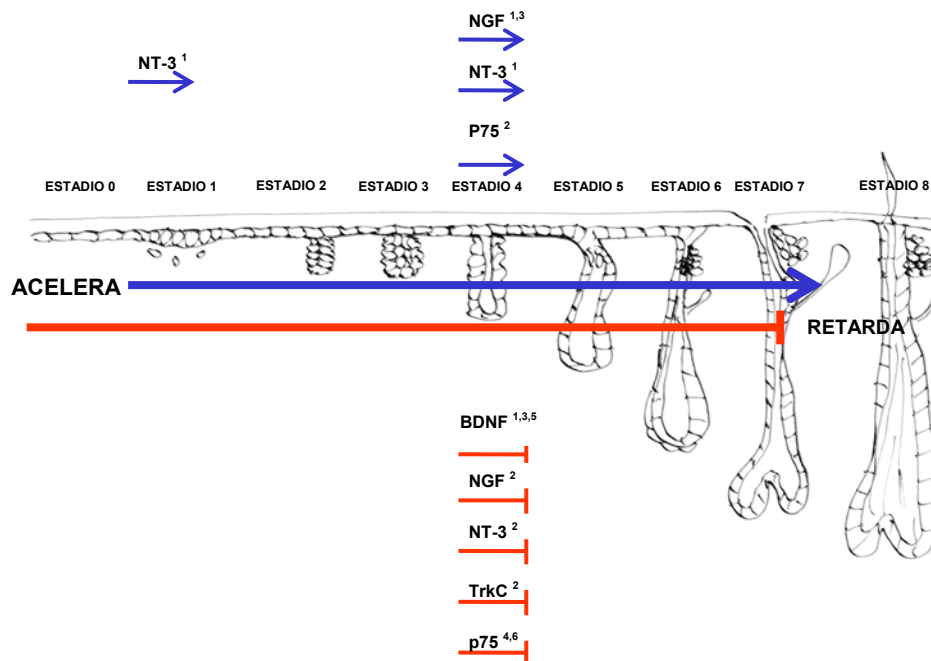
Las células cultivadas de papila dérmica humana secretan factores matriciales extracelulares (Messenger y col. 1991) y factores de crecimiento proteínicos solubles (Griffin y col. 1980) que estimulan el crecimiento de células de la VEE, otras células de la papila dérmica (Randall y col. 1991) y queratinocitos epidérmicos (Hibberts y Randall 1996). En este mismo modelo, se ha observado, por un lado, que la testosterona estimula la capacidad mitogénica de células procedentes de la barba, mientras que inhibe la misma en las células provenientes del cuero cabelludo de hombres calvos (Hibberts y Randall 1996). Asimismo, se han identificado otros factores producidos por las



células de la papila dérmica que son modulados por los andrógenos: IGF-1 (*insulin-like growth factor*) y SCF (*stem cell factor*) regulador de melanocitos (Hibberts y Randall 1996). También se ha observado que los andrógenos modulan el mRNA de la proteasa nexina-1 (Sonada y col. 1999) que a su vez modula los componentes de la matriz extracelular y el tamaño folicular y, finalmente, el tipo de pelo producido (Van Scout y Ekel 1958, Elliot y col. 1999) Finalmente, debemos también considerar el papel de las **neurotrofinas**, proteínas homodiméricas pequeñas que participan en el crecimiento, desarrollo y diferenciación del cerebro y nervios periféricos. El epitelio folicular es uno de los órganos productores de neurotrofinas. Las fluctuaciones en el contenido y expresión de las neurotrofinas cutáneas siguen el patrón folicular. Durante la morfogénesis folicular se pueden hallar todas las neurotorfinas y sus receptores (Tabla 4), proceso en el que actúan como trofinas (Figura 9) (Peters y col. 2003).

**Tabla 4.** Localización de las neurotrofinas en el folículo piloso (Peters y col. 2003)

NEUROTROFINA	MORFOGÉNESIS	CICLO FOLICULAR
<b>Pro-NGF</b>		VEE <sup>oveja</sup>
<b>NGF</b>	Epitelio de vibrisas <sup>rata, ratón</sup> Espigón pilar, VEE distal <sup>ratón</sup>	VEE distal, anágena <sup>ratón, oveja</sup> Folículo piloso anágeno <sup>rata</sup>
<b>BDNF</b>	Epitelio de vibrisas <sup>rata, ratón</sup> Espigón pilar, VEE distal <sup>ratón</sup>	VEE proximal, matriz (anágeno) <sup>ratón, hombre</sup> VEI, papila dérmica (anágeno) <sup>humano</sup> , VEE, VEI, matriz proximal, germen piloso secundario (catágeno) <sup>ratón</sup>
<b>NT-3</b>	Epitelio de vibrisas <sup>rata</sup> Papila dérmica, epitelio del bulbo piloso, VEE proximal (estadios tardíos del desarrollo) <sup>ratón</sup>	VEI parte más interna (telógeno) <sup>ratón</sup> Capa más interna de la VEE (istmo), papila dérmica (anágeno) <sup>ratón</sup> VEE proximal, matriz, germen piloso secundario (catágeno) <sup>ratón</sup>
<b>NT-4</b>		VEE (telógeno) <sup>ratón</sup> VEE proximal, VEI, matriz (anágeno) <sup>ratón</sup> VEE, VEI, matriz proximal, vaina epitelial (catágeno) <sup>ratón</sup>
<b>p75<sup>NTR</sup></b>	VEE bulbar, papila dérmica (etapas tempranas e intermedias del desarrollo) <sup>humano, ratón</sup>	VEE proximal, zona queratógena de la matriz (anágeno) <sup>humano, ratón</sup> VEE, área queratógena de la matriz, germen piloso secundario (catágeno) <sup>ratón</sup>
<b>TrkA</b>	Espigón pilar, VEE distal <sup>ratón</sup>	Epitelio folicular <sup>humano</sup> VEE distal (anágeno) <sup>ratón</sup> Células aisladas en la vaina epitelial (catágeno) <sup>ratón</sup>
<b>TrkB</b>	Espigón pilar, VEE distal, papila dérmica <sup>ratón</sup>	VEE central y proximal, área. queratógena de la matriz, papila dérmica (anágeno) <sup>ratón</sup> VEI, VEE (anágeno) <sup>humano</sup> VEI, matriz, vaina epitelial, germen pilar secundario, papila dérmica (catágeno) <sup>ratón</sup>
<b>TRC</b>	Epitelio de las vibrisas <sup>ratón</sup> Epitelio folicular <sup>ratón</sup> Papila dérmica (estadios finales) <sup>ratón</sup>	Epitelio folicular <sup>humano</sup> VEE (telógeno) VEE central, matriz, papila dérmica (anágeno) <sup>ratón</sup> VEE proximal, VEI, matriz, epithelial strand, germen pilar secundario (catágeno) <sup>ratón</sup>



**Figura 9.** Participación de las neurotrofinas en la morfogénesis folicular.

**Neurotrofinas:**

NGF: *nerve growth factor*

NT-3: neurotrofina 3

NT-4: neurotrofina 4

BDNF: *brain derived neurotrophic factor*

p75: receptor de baja afinidad para todas las neurotrofinas

Taka: receptor de alta afinidad para NGF

TrkB: receptor de alta afinidad para NT-4 y BDNF

TRC: receptor de alta afinidad para NT-4

**Información obtenida mediante:**

1: *overexpression under de k14 promotor*

2: *disrupción o "knockout"*

3: *cultivo de piel o "skin organ culture"*

4: *via efecto regulatorio negativo o "down-regulation of" FGFR-2 IIIb (KGF-receptor)*

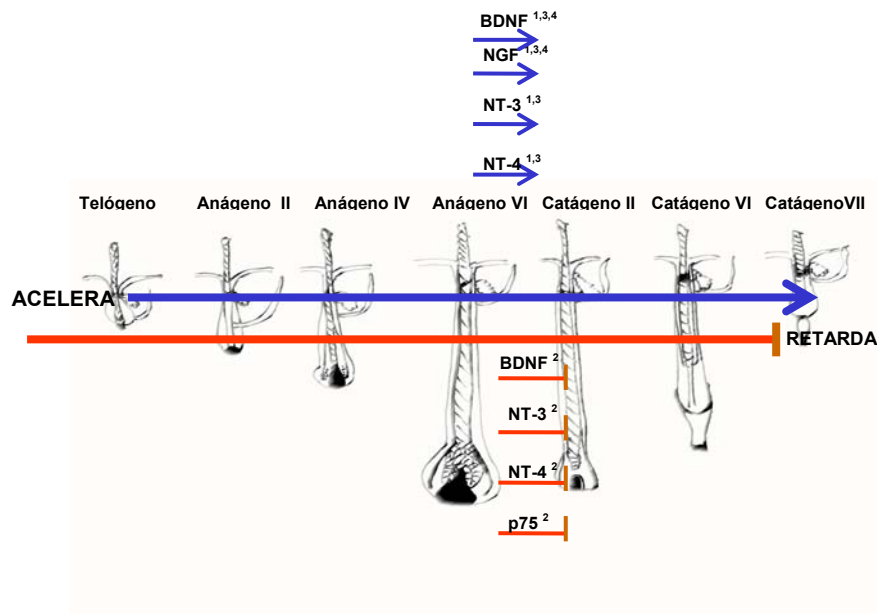
5: *sin efecto*

6: *efecto regulatorio negativo mediante mutaciones o "downregulated by noggin" (BMP-4 antagonist)*

El diagrama resume la participación de las neurotrofinas en la morfogénesis del folículo piloso. La aparición del catágeno marca la finalización de la morfogénesis del folículo piloso y su entrada al primer ciclo folicular (Tomado y modificado de Peters y col. 2003).

La falta de NGF y NT-3 retarda el desarrollo del folículo piloso, en contraposición con el BDNF cuya ausencia no lo afecta (Peters y col. 2003).

En cuanto a la participación de las neurotrofinas en el ciclo folicular, se ha demostrado la presencia de las cuatro neurotrofinas y sus receptores tanto en el folículo piloso de murinos y humanos (Figura 10) (Peters y col. 2003).



**Figura 10.** Participación de las neurotrofinas en el ciclo folicular.

**Neurotrofinas:**

- NGF: nerve growth factor
- NT-3: neurotrofina 3
- NT-4: neurotrofina 4
- BDNF: brain derived neurotrophic factor
- p75: receptor de baja afinidad para todas las neurotrofinas

**Información obtnida mediante:**

- 1: *overexpression under de k14 promotor*
- 2: *disrupción o "knockout"*
- 3: *cultivo de piel murina. Día 17 después de inducir el anágeno mediante depilación*
- 4: *Cultivo de folículos pilosos humanos, en anágeno*

El gráfico resume los efectos de las neurotrofinas en el ciclo de vida del folículo piloso en la espalda de ratones C57BL/6 depilados y en cultivos de folículos pilosos anágenos del cuero cabelludo humano (Tomado y modificado de Peters y col. 2003).

Las neurotrofinas inducen o aceleran la fase de catágeno en los murinos. La BDNF alcanza su máxima expresión durante la transformación anágeno-catágeno (Botchkareva y col. 1999). Ya en el humano, tanto la papila dérmica como el epitelio folicular expresan niveles altos de BDNF y TrkB. Se ha demostrado que la BDNF es capaz de inhibir el crecimiento del tallo piloso, inducir prematuramente el catágeno y aumentar el número de células apoptóticas en el bulbo piloso (Peters y col. 2002). La p75 actúa como un freno molecular de la proliferación celular. Se halla en la papila dérmica en el folículo piloso murino en fase de desarrollo pero está ausente en el folículo piloso anágeno completamente desarrollado en individuos adultos, tanto en el murino como en el hombre. En contraposición, la expresión de p75 es alta en el epitelio del folículo piloso en involución (catágeno) del murino. Asimismo, esta neurotrofina inhibe la expresión de KGF (*keratinocytes growth factor*, también conocido como FGF-7, *fibroblast growth factor 7*) mediante la inhibición de su receptor FGFR-2 en la papila dérmica. La p75 es inhibida a su vez por el morfogen *noggin*. La inhibición de la p75<sup>NTR</sup> lleva a un incremento de la expresión de FGFR-2 y consecuentemente acelera el crecimiento del folículo piloso. El p75<sup>NTR</sup> actúa en la papila dérmica como un factor inhibitorio de las fases más tempranas del crecimiento folicular; mientras que las neurotrofinas NGF y NT-3 estimulan el crecimiento folicular gracias a la gran afinidad que tienen por sus receptores presentes en el epitelio folicular. En la fase de involución la situación cambia. Así pues, la expresión de las Trks disminuye en el epitelio folicular, mientras que la expresión de BDNF, NT-3, NT-4 y p75<sup>NTR</sup> aumentan en el folículo involutivo. Mediante este cambio de patrón de expresión, las neurotrofinas inducen y promueven la regresión del folículo

piloso en el ciclo folicular del adulto. Aún queda por estudiar la función de otras neurotrofinas recientemente descubiertas, como la pro-NGF que se une ávidamente a p75<sup>NTR</sup>. La NGF es un promotor del crecimiento folicular y su expresión es alta en las fases tempranas del ciclo folicular, por otro lado, también participa en el proceso de morfogénesis folicular. Su expresión disminuye en la fase catágena, situación que habla de su escasa participación en el crecimiento folicular durante esta fase; no obstante, si se aumenta su expresión o concentración, induce el catágeno. La pro-NGF regula y contrarresta los efectos de la NGF en catágeno y telógeno. Por otro lado, varios hechos apuntan a la BDNF como un modulador de la involución folicular: a) su expresión alta durante esta fase, b) hay una co-expresión de su receptor TrkB con marcadores de apoptosis en el epitelio folicular en involución y, c) alta capacidad inductora de catágeno murinos y humanos (Peters y col. 2003).

#### **2.1.4.1. TASA DE CRECIMIENTO DEL PELO**

La tasa de crecimiento piloso depende de varios factores, entre los que cuentan la edad, sexo, origen étnico y área anatómica, entre otros (Hamilton 1958, Myers 1951).

La tasa de crecimiento piloso es mayor en las áreas con pelo más largo, la barba y el cuero cabelludo (0.38 *versus* 0.35 mm/día). En contrapartida, la misma es menor en los sitios de pelo corto: axila, muslo y cejas (0.30 *versus* 0.20 *versus* 0.16 mm/día) (Meyers 1951). Por otro lado, la edad también puede afectar la tasa de crecimiento piloso, así, Trotter observó que mujeres jóvenes de 13-14 años presentan un crecimiento de 1.42 mm/semana en los pelos de las piernas, mientras que en las mujeres de 40 a 45 años, los mismo pelos crecen a razón de 1.85 mm/semana (Trotter 1924) (Tabla 5).

Los japoneses tienen menos barba y pelo axilar que los caucásicos. En ambos grupos la barba crece rápidamente durante la pubertad y después crece lentamente hasta aproximadamente los 35 años y finalmente se mantiene hasta la sexta o séptima década de vida, cuando disminuye. En cuanto al pelo axilar, éste crece rápidamente en la pubertad y alcanza un pico de crecimiento entre los 20 y 30 años, después se mantiene estable hasta los 70 años cuando disminuye (Hamilton, 1958).

El tiempo promedio de recambio piloso para el 90% de los folículos es de 129 días en la región parietal alta, 123 días en la axila, 121 días en el muslo, 92 días en el mentón y 64 días en las cejas. Los folículos pilosos del cuero cabelludo regeneran más rápidamente el pelo en el hombre que en la mujer.

Por otro lado, los pelos de la axila y el muslo de la mujer recambian más rápidamente que en el hombre. Asimismo, las áreas anatómicas donde el pelo es más largo y crece más rápidamente, el intervalo de recrecimiento tras la depilación suele ser más largo. El pelo terminal del torax y el conducto auditivo externo continúa creciendo muchos años después de la pubertad (Hamilton, 1946,1958).

También se han observado diferencias en la tasa de crecimiento piloso relacionadas con las estaciones. Así pues, Randall y Ebling (1991) han observado que la barba y el pelo de los muslos en hombres caucásicos británicos crece mucho más durante el verano que en los meses de invierno, hallazgo relacionado con un incremento estival en el nivel de andrógenos (Reinberg 1975, Smalls 1976, Bellastella 1983). Más recientemente, van Neste ha observado que la tasa de crecimiento piloso disminuye con la edad pero sólo afecta al pelo pigmentado (Van Neste 2004).

**Tabla 5.** Tasa de crecimiento según región anatómica y edad (Meyers 1951, Trotter 1924, Hamilton 1958)

<u>Período</u>	<u>Crecimiento diario (mm)</u>		
	<u>Cabello</u>	<u>Cejas</u>	<u>Muslo</u>
<b>Antes de la pubertad</b>	0.41	0.14	0.13
<b>Adolescente/Adulto joven</b>	0.30	0.14	0.16
<b>Adulto maduro</b>	0.34	0.16	0.25
<b>Tercera edad</b>	0.32	0.16	0.19



## 2.1.5. MORFOLOGÍA DEL PELO

### 2.1.5.1. CLASIFICACIÓN

El pelo puede clasificarse de acuerdo al tamaño folicular y al diámetro del tallo piloso (Camacho y col. 1997) en:

- a) Lanugo
- b) Vello
- c) Pelo terminal

El **lanugo** es un pelo fino, largo y sin pigmento, producto del folículo piloso durante la vida fetal. Este tipo de pelo es sustituido *in útero* alrededor del octavo mes de gestación por vello o pelo terminal que es el tipo de pelo que está presente en el momento del nacimiento. Raramente, el recién nacido puede nacer con lanugo, situación conocida como hipertrichosis lanuginosa congénita (Camacho y col. 1997).

El **vello** se caracteriza por ser un pelo corto, fino, con poco o ningún pigmento, situado característicamente en la nariz y mejillas. En la hipertrichosis lanuginosa adquirida se aprecia un crecimiento desmesurado de este tipo de pelo, pudiéndose deber a una neoplasia interna, entre otras causas, especialmente si se presenta de forma adquirida en el adulto.

El **pelo terminal** nace de folículos pilosos maduros y grandes. Este tipo de pelo es largo, grueso, pigmentado y provisto de médula. En la pubertad los folículos pilosos productores de vello bajo el influjo hormonal inician la producción de

pelo terminal, especialmente en la cara en los hombres y axilas, pezones y pubis en ambos sexos. Las características del pelo terminal varían según el área anatómica: cejas, pestañas, cuero cabelludo, barba, axilas, cuerpo, pubis, región perianal o extremidades.

Las **cejas** ejercen una función protectora; drenan el sudor y disminuyen el destello solar. Característicamente el tallo piloso es curvo, grueso y posee médula. La tasa de crecimiento se ha estimado en 0.16 mm al día y pueden llegar a medir en promedio unos 10 mm de longitud. El traumatismo continuado (p.e. depilación mediante pinzas) puede llevar a fibrosis perifolicular y alopecia irreversible.

Los pelos de las **pestañas** son estructural y funcionalmente similares a los de las cejas. La longitud promedio es de aproximadamente de unos 7.5 mm. En el **cuero cabelludo**, el pelo es siempre terminal y crece a razón de 0.35 mm por día, siendo discretamente más rápido el crecimiento en las mujeres (0.36 mm/día). La **barba** responde al estímulo hormonal en la pubertad, el pelo también es terminal y habitualmente grueso; la tasa de crecimiento es de aproximadamente 0.38 mm/día. Algunos folículos pilosos del **cuerpo** poseen receptores hormonales y por tanto responden al estímulo de andrógenos durante la pubertad y dan origen a pelo terminal más oscuro y grueso; no obstante, los folículos desprovistos de estos receptores producen pelos más finos y claros, es decir, vellos. El pelo **ensortijado** o tipo *whisker* del mentón es producto de un folículo que responde fácilmente al estímulo andrógeno en hombres y mujeres con niveles altos de andrógenos. En el **pubis** el pelo terminal suele ser grueso y pigmentado con giros que le dan el aspecto

ensortijado. Finalmente, el pelo de la región perianal es un pelo terminal provisto de una glándula sebácea grande que produce abundante secreción sebácea.

#### **2.1.5.2. DIFERENCIAS ÉTNICAS**

Asimismo, existen diferencias étnicas en cuanto a la morfología del pelo. El pelo terminal de los asiáticos suele ser más grueso, liso y de diámetro circular que el de los caucásicos o negros. Por otro lado, la densidad pilosa en el cuero cabelludo es menor en los asiáticos que en los caucásicos y negros (Lee y col. 2002). En los caucásicos el pelo puede ser liso, ondulado o rizado. En el corte transversal, el tallo piloso puede ser circular u ovalado y más fino en los asiáticos. La densidad también varía según el color; así, los pelirrojos presentan la densidad pilosa más baja, mientras que en los rubios la densidad pilosa es máxima y los sujetos de pelo oscuro exhiben una densidad pilosa intermedia. En general, se acepta que la población total de folículos pilosos en el cuero cabelludo en el sujeto caucásico normal es de 100.000 a 150.000; mientras que en el asiático el promedio se sitúa en 90.000 folículos y difícilmente sobrepasa los 120.000 (Lee y col. 2002). El pelo en los negros suele ser muy ensortijado o en espiral. Además, al corte transversal es aplanado o elíptico (Khumalo y col. 2000); en cuanto a la resistencia, ésta es mayor en la parte más gruesa y menor en las áreas más aplanadas, por donde puede doblarse fácilmente. Esta particularidad estructural, es decir, áreas aplanadas internas con áreas más gruesas resulta en un pelo rizado (Khumalo y col. 2000). La densidad pilosa en el cuero cabelludo en un individuo negro

normal suele ser similar (Sperling 1999) o menor al del caucásico (Loussouarn 2001).

El tipo de pelo también dependerá de la estructura folicular. El folículo piloso actúa como un molde. El folículo del individuo negro es helicoidal y el de los orientales es recto; mientras que la forma folicular del individuo caucasoide varía entre aquellas dos (Lindelof y col. 1988). Así, un folículo grande cuyo corte transversal es circular produce un pelo grueso y liso. Los folículos aplanados producen pelos rizados o en forma de cinta. Los individuos de raza negra tienen más frecuentemente folículos aplanados que producen pelos muy ensortijados (Pavlov 1989). También se han encontrado diferencias étnicas en cuanto a localización y la edad. La presencia de pelo en el labio superior se observa en el 45% de las adolescentes de raza negra pero sólo en el 9% de las caucásicas, dos años después de la menarquia. No obstante, en los dos primeros años el 90% de las adolescentes de ambos grupos étnicos no presentan pelo en esa localización (Lucky y col. 2001). Pero es en el pelo corporal donde se encuentra más variabilidad entre los distintos grupos étnicos (Eckes 1987).

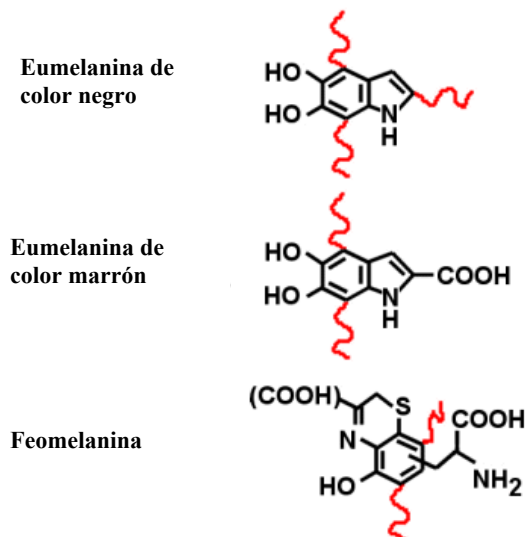
La **composición química del pelo** también puede presentar algunas diferencias étnicas. El contenido de las proteínas con radical sulfuro es mucho mayor en el pelo de los caucásicos y asiáticos que en el de los negros (Dekio y Jidio 1988). No se ha encontrado diferencias en cuanto a la resistencia térmica, a la acción de álcalis y en la distribución electroforética de las queratinas entre individuos caucásicos y negros (Nikolaeva y Dubinskaia 1989). Por otro lado, a pesar de que la producción de sebo es mayor en el individuo

de raza negra, ésta no se distribuye homogéneamente a lo largo del tallo piloso, debido a sus curvas y vueltas. Por ello, la cutícula del pelo en el negro está expuesta más fácilmente al daño inducido por cosméticos y otros factores externos –denominado *weathering*-. El uso de aceites reduce la fricción y estática y permite el peinado más manejable de este tipo de pelo.

### **2.1.5.3. COLOR DEL PELO**

El color del pelo está determinado por la cantidad de melanina que se halla dentro de los melanocitos. Éstos, a su vez, se encuentran en el bulbo piloso justamente sobre la papila dérmica y al lado de las células de la matriz. También hay melanocitos en las vainas radicales pero éstos no producen pigmento. En el caso del pelo negro, la melanina, se encuentra densamente empaquetada dentro de melanosomas ovoides grandes. Posteriormente, estos melanosomas son fagocitados por los queratinocitos y de esta forma la melanina pasa a dar color al tallo piloso (Sampaio y Rivitti 2000).

Existen dos tipos de melanina, la eumelanina y la feomelanina (Figura 11). El color marrón y negro del pelo se debe al predominio de eumelanina; mientras que la feomelanina abunda en los individuos rubios o pelirrojos. Los diversos tonos de pelo se deben a la distinta proporción de los dos tipos de melanina en un mismo individuo.



**Figura 11.** Tipos de melanina (Tomado de McElwee 2005).

La **eumelanina** es una proteína estable compuesta básicamente por tirosina. Este aminoácido, gracias a la acción de la tirosinasa, se transforma en DOPA y seguidamente en dopamina que finalmente formará la estructura básica de la eumelanina. Por su parte, el proceso de producción de la **feomelanina** es similar al de la eumelanina, no obstante, se diferencia de aquella en su contenido de cisteína. El color amarillo de la molécula se debe al contenido en azufre de la cisteína (Sampaio y Rivitti 2000).

El pelo de color negro contiene un 99% aproximadamente de eumelanina y un 1% de feomelanina. Mientras que el pelo marrón y rubio deben su color a una mezcla de 95% de eumelanina y un 5% de feomelanina. El pelo rojo se debe a la mezcla de un 67% de eumelanina y un 33% de feomelanina (Borges y col 2001).

La pigmentación y crecimiento piloso son procesos regulados por numerosos factores intrínsecos que incluyen cambios asociados al ciclo folicular,

distribución corporal, diferencias raciales y de género, variabilidad en la respuesta al influjo hormonal, alteraciones genéticas y otros cambios asociados a la edad. En parte, la pigmentación del pelo está controlado por receptores de melanocortina, entre los que cabe destacar el receptor de melanocortina 1 (MC1-R), ligandos derivados de la proopiomelanocortina y los antagonistas de las proteínas *agouti* (Schaffer y Bologna 2001). En el modelo murino, la expresión de ACTH, alfa-MSH, beta-endorfina y MC1-R flutúa a lo largo del ciclo folicular y participan en la formación del pelo y de su unidad pigmentaria (Slominski y col. 1991). La proteína ASP (*agouti signaling protein*) es un regulador significativo de la pigmentación que inhibe la unión de la alfa-MSH al MC1-R y promueve el paso de eumelanogénesis a la feomelanogénesis, inhibiendo, en general, la melanogénesis. Por otro lado, el polimorfismo del gen MC1-R se asocia al fenotipo pelirrojo en humanos (Valverde y col. 1995).

La **melanogénesis folicular** es un proceso que ocurre cíclicamente pero a partir de la cuarta década de vida disminuye la capacidad de pigmentación del folículo, iniciándose así la producción de pelo gris o blanco. La teoría más aceptada es la del envejecimiento asociado a los radicales libres. El oxígeno (ROS, *reactive oxygen species*) generado de la oxidación de la tirosinasa y DOPA a melanina ocasiona estrés oxidativo y apoptosis en el melanocito y en el epitelio del bulbo piloso del folículo en anágeno (Tobin 2003). Esta pérdida de pigmento es un proceso genéticamente determinado. Las canas aparecen cuando se acaba el reservorio de melanocitos o cuando surge un defecto en la activación y migración de aquéllos, situaciones ambas controladas genéticamente. Además, con la edad, la fase de reposo se prolonga en los folículos pilosos. En general, se acepta que el proceso se inicia a los 30 años

en los caucásicos y asiáticos, mientras que en los negros las canas aparecen después de los cuarenta. Desde el punto de vista anatómico, el proceso se inicia en el vértex y progresa hacia la región occipital (Tobin 2003).

La falta de pigmento en el pelo se debe a la disminución acentuada de melanocitos melanogénicamente activos en el bulbo piloso de los folículos en anágenos (Orfanos 1970); a la disminución de la transferencia de melanosomas a los queratinocitos corticales del tallo piloso del pelo senil, a la presencia de melanocitos defectuosos con un número menor de melanosomas más pequeños que albergan en su interior autofagolisosomas que le dan al melanocito un aspecto vacuolado (Westerhof y col. 1998). Paralelamente, se observa un incremento de células dendríticas en el bulbo piloso. Posteriormente, desaparecen todos los melanocitos melanogénicos del bulbo piloso y se observa una reducción de la actividad de la tirosinasa en los pelos grises o incluso una reacción dopa negativa en los pelos blancos. Además, disminuye la expresión de los receptores de alfa-MSH en los melanocitos que no responden al estímulo melanogénico de la melanotrofina (Westerhof y col. 1998). También se han sugerido cambios en la inervación o en el proceso de estimulación de neuropéptidos (Lerner 1966).

Resumiendo, las alteraciones observadas en el proceso de pigmentación folicular asociadas a la senectud son:

- a) Disminución del número de melanocitos morfológica y funcionalmente activos,
- b) Disminución de la transferencia de melanina a los queratinocitos,



c) Disminución de la migración de los melanocitos del segmento superior de la vaina epitelial externa a la papila dérmica,

d) Acción de ciertos tipos de oxígeno que dañan el ADN del núcleo y las mitocondrias que finalmente ocasionarán mutaciones en los melanocitos del bulbo piloso,

e) Disfunción en la proliferación y diferenciación de los queratinocitos (Van Neste y Tobin 2004).

Durante el proceso de envejecimiento el color del pelo define otras características morfológicas pilosas. Así pues, el pelo blanco del vértex y de la región occipital tiene un diámetro mayor que el pelo pigmentado en las mujeres menopáusicas (67.68 *versus* 57.41 micrones,  $p=0.0001$ ). Por otro lado, la médula también se desarrolla mucho más en el pelo blanco que en el pigmentado (23.91% *versus* 12.21,  $p= 0.0001$ ). Además, esta diferencia también es estadísticamente significativa entre el vértex y la región occipital. En cuanto a la tasa de crecimiento, ésta es mayor en el pelo blanco que en el pigmentado (0.38 *versus* 0.35 mm/día,  $p=0.0001$ ). A su vez, la tasa de crecimiento también varía de acuerdo a la pigmentación y localización. Así, el pelo blanco crece más rápido en la región occipital que en el vértex (0.40 *versus* 0.37 mm/día), mientras que el pelo negro de la región occipital lo hace a 0.37 mm/día y el pelo negro del vértex crece 0.34 mm cada día. Estos hallazgos han permitido concluir que los cambios morfológicos asociados a la senectud sólo afectan al pelo pigmentado, desconociéndose hasta el momento los mecanismos por los que el pelo blanco no se afecta (Van Neste, 2004)

#### 2.1.5.4. COMPOSICIÓN QUÍMICA

El pelo está constituido principalmente por proteínas y éstas representan aproximadamente un 65% de su peso. El resto corresponde a agua, pigmentos, lípidos y oligoelementos (Camacho y col. 1997). La queratina, proteína formada por polímeros de cadena larga de aminoácidos, es el componente principal del pelo. Las queratinas duras, resistentes al agua y a otras enzimas proteolíticas, predominan en el tallo piloso. La queratina del pelo es similar a la epidérmica, es insoluble y está compuesta por 18 o más alfa-aminoproteínas (Camacho y col. 1997) y contiene cerca de un 20% de cisteína, un aminoácido rico en sulfuro. Por otro lado, los puentes disulfuro unen firmemente a las queratinas, situación que contribuye a la mayor resistencia y dureza del pelo. Estos puentes disulfuro son resistentes a los ácidos pero ceden a la acción de los productos alcalinos.

La **estructura proteica** del pelo y el folículo es distinta. La corteza y la cutícula son ricas en cistina, mientras que en la médula y la VRI predomina la citrulina (Camacho y col. 1997). El estudio electroforético de la estructura protéica del pelo presenta diferencias individuales que pueden ser útiles en la identificación de sujetos (Lee y col. 1978).

El **análisis elemental** del cabello muestra carbono (49-50.5%), oxígeno (21-26.6%), nitrógeno (14-16%), hidrógeno (6.4-6.5%), azufre (4-5%) y los aminoácidos de las cadenas de polipéptidos de la queratina (Camacho y col. 1997). Actualmente se ha detectado también la taurina. En total, cerca de 20 aminoácidos conforman la estructura bioquímica del pelo. La Tabla 6 muestra los aminoácidos que se hallan en el pelo:

En cuanto al contenido de agua es variable y en los primeros minutos de contacto con aquélla el pelo puede aumentar su peso en un 12-18% gracias a los grupos amino y guanidino de las queratinas. En cuanto al contenido lipídico, predominan los ácidos grasos libres y las grasas neutras como ésteres, glicerol, ceras, hidrocarbonos y alcoholes (Camacho y col. 1997). Finalmente, entre los oligoelementos que se pueden hallar en el pelo se citan: As, Cd, Cu, Hg, Pb, Zn, C, N, O, F, Y, Mo, Sn, I, Sr, Tl y Bi (Dawber RPR 1991).

**Tabla 6.** Aminoácidos del pelo (Tomado de Camacho y col. 1997).

<u>Aminoácido</u>	<u>Cantidad</u>
Cistina/Cisteína	17.5
Serina	11.7
Ácido glutámico	11.1
Treonina	6.9
Glicina	6.5
Leucina	6.1
Valina	5.9
Arginina	5.6
Ácido aspártico	5.0
Alanina	4.8
Prolina	3.6
Isoleucina	2.7
Tirosina	1.9
Fenilalanina	1.4
Histidina	0.8
Metionina	0.5

### 2.1.5.5. DENSIDAD PILOSA

Existen aproximadamente 5 millones de folículos pilosos en el cuerpo, de los que 100 a 150 mil se hallan en el cuero cabelludo y el resto se distribuyen en otras áreas corporales, excepto palmas y plantas. El número de folículos se mantiene prácticamente constante hasta la cuarta década de la vida, cuando empieza a disminuir (Ebling 1976, Uno 1986).

Existen varias técnicas para medir la densidad del pelo: recuento manual, tricograma, tricograma por unidad de área, fototricograma, etc. Actualmente, se prefiere el fototricograma pues es una técnica fiable y rápida. La densidad pilosa promedio en el cuero cabelludo de un adulto sano es de 200-300 pelos por  $\text{cm}^2$ . La cifra puede variar según el color, edad, área anatómica, enfermedades subyacentes, etc. La densidad pilosa es mayor en la región parietal alta, coronilla, que en las zonas temporales o región occipital (250-400 vs 150 pelos/ $\text{cm}^2$ ). La densidad folicular es diferente a la densidad pilosa. La densidad folicular se refiere al número de folículos pilosos por unidad de área. La densidad folicular siempre es más alta que la densidad pilosa pues siempre hay más folículos por unidad de área en cualquier momento que pelos por unidad de área. La densidad folicular decrece con la edad: al nacer tenemos aproximadamente 1135 folículos por  $\text{cm}^2$ , al año de vida unos 795/ $\text{cm}^2$ , en la treintena unos 615/ $\text{cm}^2$  y en la tercera edad (70-80 años) llega a 435/ $\text{cm}^2$ . La densidad folicular también depende de otros factores. Así vemos que los pelirrojos suelen tener unos 90.000 folículos en el cuero cabelludo; mientras que los individuos de pelo negro poseen unos 108.000, y en los rubios o morenos la cifra llega a 140.000. En el feto la superficie corporal total es

reducida y por lo tanto la densidad folicular es alta. Progresivamente, los folículos se van separando entre sí al extenderse el tegumento. Después del nacimiento no se forman nuevos folículos pilosos, en algunos individuos el número puede disminuir debido a factores genéticos -alopecia androgenética-, enfermedades y agentes externos (Barman y col. 1965, Courtois y col. 1995, Rushton y col. 1993, Hayashi y col. 1991, Uno 1988, Pecoraro y col. 1971, Saitoh y col. 1970, Giacometti 1975).

La Tabla 7 resume la densidad pilosa según el área anatómica (Richards y col. 1990).

**Tabla 7.** Densidad pilosa

<u>Área anatómica</u>	<u>Densidad (pelos/cm<sup>2</sup>)</u>
Cuero cabelludo	350
Barba	500
Labio superior	500
Axila	65
Región inguinocrural	70
Piernas	60

#### **2.1.5.6. DUREZA**

En el individuo sano, la fuerza de anclaje promedio del pelo anágeno y telógeno del torax anterior es de 71 g y 70 g  $\pm$  16 g, respectivamente. No

obstante, la misma fuerza puede disminuir bajo circunstancias especiales, como es el caso del síndrome del cabello en anágeno suelto, circunstancia en la que la fuerza de anclaje es de aproximadamente 14 g (Chapman 1992).

## **2.2. ATRIQUIA GENERALIZADA (HAIRLESS GEN)**

En 1998 el grupo de Angela Christiano identificó el gen que codifica la atriquia generalizada en el ser humano (Ahmand y col. 1998).

En el ratón la atriquia generalizada se debe a una mutación espontánea del gen que se halla en el cromosoma 14. Básicamente existen dos cepas de ratones que presentan la mutación, el denominado ratón calvo - "hairless"- y el "Rhino" (Ahmad y col. 1998, 1999a, Panteleyev y col. 2000).

Los ratones de la cepa "Rhino" nacen calvos y al cabo de algunos días aparece una primera capa de pelo como en los individuos sanos; no obstante, en aquellos nunca más vuelve aparecer pelo, observándose la involución progresiva a irreversible de los folículos pilosos de todo el tegumento. El pelo se pierde progresivamente hasta perderse totalmente, mientras que la piel va adquiriendo pliegues y arrugas, de ahí la denominación de ratones "rinocerontes" ("Rhino", de "Rhinoceronts"). Por otro lado, el ratón calvo, o "hairless", también es calvo como el "Rhino" pero su piel no presenta arrugas ni pliegues (Panteleyev y col. 1999, Ahmad y col. 1999a,b).

En el hombre, el gen responsable de la atriquia generalizada –una forma de alopecia permanente- se halla en el cromosoma 8 (8p12). La enfermedad sigue un patrón de herencia recesiva. Actualmente, se han identificado 6 familias y unos 100 individuos afectados por la enfermedad en todo el mundo (Zlotogorski y

col. 1998, Ahmad y col. 1999b,c). El recién nacido nace con pelo que pierde progresiva e irreversiblemente. Los estudios histopatológicos demuestran la presencia de pocos folículos pilosos, algunos dilatados sin tallo piloso y otros totalmente atróficos.

La identificación del gen de la atriquia generalizada –“hairless gen”- marca una nueva era en el estudio de los mecanismos de desarrollo y crecimiento folicular. Si bien su descubrimiento no ha tenido un impacto directo en el tratamiento de las diferentes formas de alopecia, a partir de él se podrán plantear nuevos estudios útiles en la generación de más información sobre la biología del pelo.



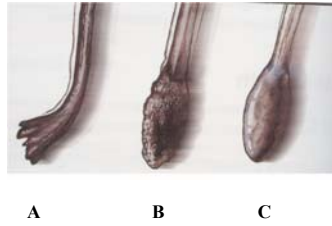### 2.3. TRICOGRAMA

El tricograma es un método diagnóstico no invasivo, cuantitativo, útil en el estudio del ciclo folicular y basado en el análisis del pelo obtenido mediante pinzas o una tira de cera. Esta técnica permite verificar la proporción de pelo anágeno y telógeno. Se debe retirar entre 30 y 50 pelos con una pinza o portagujas debidamente protegido con un manguito de látex. Los pelos se disponen en un mechón y se posiciona la pinza en la base del mismo. A continuación se efectúa presión con ayuda de los dedos en la base del mechón, mientras que con la otra mano se efectúa tracción con la pinza y de un solo tirón se obtienen los pelos. Los pelos así obtenidos se ponen en un portaobjetos con algunas gotas de suero fisiológico y se cubren con una laminilla cubreobjetos. También se pueden fijar con resinas incolores. A continuación, se procede al examen bajo el microscopio de luz óptica.

El **pelo anágeno** se fractura en su porción media o en la parte superior del bulbo piloso y presenta una zona más pálida entre el bulbo y el tallo, que se aprecia de color muy oscuro. La VEE y la VEI están presentes y la raíz tiene forma de escoba abierta.

El **pelo catágeno** se caracteriza por su aspecto en forma de bulbo, pudiendo conservar partes de la VEE y VEI. Asimismo, mantiene la zona queratógena más oscura.

El **pelo telógeno** pierde la zona queratógena oscura y las vainas epiteliales. Su extremo distal con forma de porra puede estar recubierto por el saco conjuntivo (Figura 12) (Braun-Falco y col. 2000, Sampaio y col. 2001).



**Figura 12.** Morfología del pelo en el tricograma.

En la morfología del pelo se distingue: a) Pelo en anágeno, b) pelo en catágeno y c) pelo en telógeno (Tomado y modificado de Sampaio y col. 2001).

Deben apuntarse la proporción de anágeno, anágeno-distrófico y telógeno; así como cualquiera otra alteración observada en el tallo piloso. Ocasionalmente, en la valoración del tricograma pueden observarse raíces distróficas, pelos anágenos displásicos o pelos catágenos (Zaun y Ludwig 1976).

El tricograma normal del cuero cabelludo revela por lo menos 80% de pelo anágeno, cerca de 20% de pelo telógeno y 0.5 a 1% de pelos distróficos (Braun-Falco y col. 2000). No obstante, estos valores no han sido validados en otras áreas anatómicas. Astore y col. han observado que en el pubis femenino predominan los pelos en telógeno, sin registrar variaciones durante el embarazo y el período postparto (Astore y col. 1979).

### **2.3.1. TRICOGRAMA POR UNIDAD DE ÁREA**

Este método cuantitativo mínimamente invasivo es similar al anteriormente descrito; no obstante, se basa en el estudio de un área circunscrita, generalmente que puede ser mayor o igual a 1 cm<sup>2</sup>. En general, se emplea en

la cuantificación de la densidad y diámetro del pelo tanto oscuro como claro. Se ha empleado básicamente en estudios de alopecia androgenética (Rushton y col. 1989; Rushton y col. 1983).

La desventaja principal del tricograma convencional y del tricograma por unidad de área es que ambos inducen un cambio en el ciclo de crecimiento folicular y por ello no permiten efectuar un conteo repetido y fidedigno en una misma zona de estudio (Olsen 2003).

### **2.3.2. FOTOTRICOGRAMA**

Fue Saitoh quien en 1970 propuso por vez primera el fototricograma como técnica de estudio del pelo (Saitoh y col. 1970). Posteriormente, la técnica ha ido perfeccionándose (Bouhanna 1988, Van Nest 1993), pero correspondió a Friedel y col. la estandarización del método. En su propuesta incluyeron un marco rígido que mantenía la distancia fija entre la piel y el sistema de lentes del sistema óptico empleado. Asimismo, el sistema incluía una ventana de cristal con una rejilla milimétrica que permitía realizar mediciones y cálculos en un área de piel de  $0.5 \text{ cm}^2$ . Por otro lado, también proponían identificar el área de estudio mediante un tatuaje –un punto- con rotulador de tinta oscura. Los parámetros valorados incluían densidad pilosa, porcentaje de telógeno, tasa de crecimiento, diámetro anágeno promedio y porcentaje de pelo fino con diámetro inferior a 40 micras. Estos autores validaron distintas variables morfológicas del pelo terminal del vértex de un hombre normal: densidad pilosa de  $204 \pm 10$  pelos por  $\text{cm}^2$ , el porcentaje de telógeno de  $17.8 \pm 2.8$ , la tasa de crecimiento de  $0.35 \pm 0.03$  mm por día, el diámetro promedio de pelo en anágeno de  $76 \pm 5$  micras y el porcentaje de vello –pelo fino- de  $9.2 \pm 1.8$ . (Friedel y col. 1989).

Por su parte, Rushton y col. han observado que el fototricograma es un método preciso e equivalente al tricograma por unidad de área en cuanto a la estimación de pelo terminal oscuro en individuos caucásicos. No obstante, el método no ha sido validado para la medición del diámetro del pelo o el cálculo de la densidad pilosa (Rushton y col. 1993).

El fototricograma ofrece más información que el tricograma. Inicialmente se identifica y marca, generalmente con un tatuaje, el área a estudiar, se rasura el pelo a una altura de 1 mm y se efectúa la primera fotografía que se emplea para calcular el número total de pelos y densidad pilosa por unidad de área. Esta foto inicial también sirve para establecer el diámetro del tallo piloso y definir así lo que será un vello y un pelo terminal. A las 48-72 horas se tiñe el área de estudio con un tinte orgánico que se retira a los diez minutos aproximadamente. De esta manera todos los pelos, incluso los grises y blancos serán visibles y capturados por la macrofotografía. Seguidamente se efectúa una segunda fotografía que permite identificar los pelos en anágeno que son los que han crecido en el período de 48-72 horas. A partir de las dos macrofotografías se puede calcular el número total de pelo, la densidad por unidad de área, la relación anágeno/telógeno y el diámetro piloso (Guarrera y col. 1986, Van Neste y col. 1994).

Entre las ventajas de la técnica se citan las siguientes: no es un método invasivo, no modifica el ciclo de crecimiento folicular y por tanto se pueden repetir las mediciones de manera fiable en una misma área de estudio. Además, la técnica permite incluir en el contaje total y en el cálculo de la densidad pilosa aquellos pelos con falta de pigmento –grises e incluso los blancos- teñidos con el tinte orgánico.

La principal desventaja del método es que el número total de pelo “visible” puede variar considerablemente dependiendo del número de aumentos con que se efectúe la macrofotografía. Así pues, el vello o el pelo más fino aún puede hacerse “visible” si se emplea un alto poder de ampliación en la macrofotografía. Por otro lado, el pelo sin pigmento se tiñe y se hace “visible” en la fotografía, situación que podría comprometer resultados de ciertos estudios. Finalmente, mediante esta técnica no se puede medir la tasa de crecimiento del pelo pues el plano fotográfico no permite calcular adecuadamente la longitud del pelo (Guarrera y col. 1986, Van Neste y col. 1994).

### **2.3.3. FOTOTRICOGRAMA CON CONTRASTE (CONTRAST ENHANCED PHOTOTRICHOGAM, CE-PTG)**

Se trata de un método no invasivo basado en el fototricograma convencional, anteriormente estudiado, y que se diferencia de éste en la aplicación de la lente de la cámara fotográfica directamente sobre el área de estudio. La lente aplanada el pelo y permite calcular la longitud del pelo a partir del análisis de dos fotografías tomadas en un lapso de 48 horas. Al igual que el fototricograma, esta técnica también emplea un medio de contraste para mejorar la detección de pelo fino o miniaturizado de hasta 8 micras de grosor en cualquiera de las fases de crecimiento. Se considera la técnica de elección en el estudio del ciclo de crecimiento folicular de la alopecia androgenética debido a la presencia de folículos muy pequeños, pelo fino y despigmentado (Van Neste y col. 1992; Van Neste y col. 2001).

#### **2.3.4. FOTOTRICOGRAMA DIGITALIZADO**

Más recientemente, Hoffman ha validado el fototricograma digitalizado para el cálculo preciso de pelo oscuro y claro –gracias a la tinción exógena empleada en éstos últimos- en cualquiera de sus tres fases. Este autor ha creado un novedoso programa informático que combina la microscopía superficial y la fotografía digital. El programa permite analizar las imágenes digitales de un área pilosa previamente depilada y a partir de ellas calcular distintos parámetros: densidad, diámetro, tasa de crecimiento y proporción de anágeno/telógeno. Debe seleccionarse un área representativa de aproximadamente 1 cm<sup>2</sup> del área a estudiar y prepararse mediante depilación con maquinilla. El paciente debe abstenerse de lavar el pelo durante 48-72 horas. Posteriormente, se procede a teñir el área rasurada y una vez eliminado el tinte orgánico se fotografía con una cámara digital. El programa informático analiza las imágenes y ofrece un informe de resultados con las variables ya mencionadas (Hoffman 2002).

#### **2.3.5. FOTOCONTAJE DIGITALIZADO**

Se puede emplear cámaras reflex o digitales para capturar imágenes que posteriormente son analizadas manualmente por un panel de observadores independientes. Mediante esta técnica se puede calcular el número total de pelo terminal y vello presente al inicio y final del estudio. Es una técnica sencilla y de bajo coste que permite calcular la tasa de depilación y repoblación pilosa de un área determinada (Dierikcx y col. 1998).

## **2.4. HIPERTRICOSIS E HIRSUTISMO**

### **2.4.1. HIPERTRICOSIS**

#### **2.4.1.1. DEFINICIÓN**

Crecimiento del pelo corporal mayor de lo que se considera normal para el grupo referente del individuo. Así pues, se trata del crecimiento anormal de pelo en un área anatómica determinada que no corresponde al individuo según su edad, sexo o grupo poblacional. El disturbio generalmente representa una queja cosmética pero también puede constituir el signo clínico cutáneo de varias enfermedades sistémicas (Wendelin y col. 2003).

#### **2.4.1.2. ETIOPATOGENIA**

Básicamente existen dos mecanismos etiopatogénicos en la hipertricosis:

- a) El paso de vello a pelo terminal: se observa el paso de vello a pelo terminal en áreas anatómicas que habitualmente no tienen este tipo de pelo debido al influjo androgénico (Stenn y col. 2001, Ebling 1987).
- b) Cambios en el ciclo de crecimiento folicular: la prolongación de la fase anágena debido a diversos estímulos como andrógenos, hormona del crecimiento y hormonas tiroideas (Bertolino y col. 1993).
- c) Aumento de la densidad folicular: debido a un disturbio congénito como la hipertricosis nevoide (Cox y col. 1989; Jackson y col. 1975).

#### **2.4.1.3. CLASIFICACIÓN**

La hipertricosis se clasifica en congénita y adquirida que, a su vez, se divide en circunscrita y generalizada (Tablas 8a, 8b).

**Tabla 8a.** Hipertrichosis congénita (Tomado y modificado de Wendelin y col. 2003).

<b>Circunscrita</b>	<b>Generalizada</b>
Nevo nevo celular congénito	Síndrome de Brachmann-de Lange
Nevo de Becker	Exposición fetal a:
Hamartoma de músculo liso	-Hidantoína
Hipertrichosis nevoide	-Alcohol
Neurofibroma subcutáneo	Diabetes lipotrófica:
Hipertrichosis <i>cubiti</i>	-Síndrome de Berardinelli-Seip
Hemihipertrofia	-Síndrome de Donahue
<i>Hairy pinnae</i>	Mucopolisacaridosis
Disrafismo medular	-Síndrome de Hurler
Hipertrichosis cervical anterior	-Síndrome de Hunter
	-Síndrome de Sanfilippo
	Síndrome <i>stiff-skin</i>
	Síndrome de Winchester
	Profirias congénitas
	-Porfiria eritropoyética congénita (Enf. de Günter )
	-Protoporfiria eritropoyética
	-Porfiria cutánea tarda
	-Coproporfiria hereditaria
	-Porfiria variegata
	Síndrome de Rubinstein-Taybi
	Síndrome de Schinzel-Giedion
	Síndrome de Barber-Say
	Síndrome de Coffin-Siris
	Displasia Hemimaxilofacial
	Disostosis Craneofacial
	Hipomelanosis de Ito
	Síndrome MELAS



**Tabla 8b.** Hipertrichosis adquirida (Tomado y modificado de Wendelin y col. 2003).

<b>Circunscrita</b>	<b>Generalizada</b>
Nevo de Becker	Transtornos cerebrales:
Compuestos químicos:	-Encefalitis viral
-Yodo	-Traumatismo craneoencefálico en niños
-Psoralenos	-Alteraciones transitorias de diencefalo, pituitaria e hipotálamo
Férulas e inmovilizaciones ortopédicas	Acrodinia
Fractura	Infección
Fricción:	Desnutrición
-Cargadores de sacos (estivadores)	Dermatomiositis
-Liquen simple crónico	Tiroideopatías
-Mordida repetida	Síndrome de Lawrence-Seip
-Picadura de insectos	Porfirias adquiridas
-Eczema atópico	Hipertrichosis lanuginosa adquirida
Malformaciones venosas, trombosis	Síndrome POEMS (Crow-Fukase)
Osteomielitis	
Área de vacunación	
<i>Pinnae peludas</i>	
Hipertrichosis singularis	
Tricomegalia:	
-HIV	
-LES	
-Latanoprost	
Esclerodermia lineal	
LES	

HIV: *human immunodeficiency virus*, virus de la inmunodeficiencia humana adquirida.

LES: lupus eritematoso sistémico.

Además, deben considerarse los fármacos que ocasionan hipertrichosis (Tabla 9).

**Tabla 9.** Fármacos que causan hipertrichosis (Tomado y modificado de Wendelin y col. 2003).

- |                  |                |
|------------------|----------------|
| ✓ Fenitoína      | ✓ Ciclosporina |
| ✓ Acetazolamida  | ✓ Psoralenos   |
| ✓ Estreptomicina | ✓ Diazóxido    |
| ✓ Latanoprost    | ✓ Minoxidil    |

## **2.4.2. HIRSUTISMO**

### **2.4.2.1. DEFINICIÓN**

Se define como un subtipo de hipertrichosis causada por el crecimiento desmesurado de pelo terminal en áreas sensibles al estímulo androgénico (Bertolino y col. 1993). El término debe reservarse exclusivamente a mujeres y niños que presentan hipertrichosis que sigue el patrón de un hombre adulto (Wendelin y col. 2003).

### **2.4.2.2. ETIOPATOGENIA**

La clasificación del hirsutismo propuesta por Camacho y col. facilita el estudio de los factores etiopatogénicos de la enfermedad.

El hirsutismo se clasifica en:

- a) Hipofisiario
- b) Suprarrenal
- c) Ovárico
- d) Constitucional
  - Familiar
  - Exceso de eliminación de andrógenos ováricos
  - Persistencia de la adrenarquia
  - Síndrome SAHA por hiperprolactinemia
- e) Hepático
- f) Por hormonas ectópicas
- g) Iatrogénico
- h) Fallo de conversión periférica de andrógenos a estrógenos

**Hirsutismo de origen hipofisario.** Se debe al aumento de ACTH que ocasiona aumento de cortisol, prolactina y LH. El aumento de LH ocasiona un aumento en la secreción de androstenediona y testosterona ováricas. Otras causas son los adenomas de hipófisis, fármacos psicógenos, anticonceptivos orales, tiroxina y la STH.

**Hirsutismo de origen suprarrenal.** Es debido al aumento de cortisol, así como la hiperplasia suprarrenal congénita y adquirida que conllevan un aumento de la DHEA, DHEA-S y disminución de la 21-hidroxilasa, 11-beta-hidroxilasa y 3-beta-hidroxiesteroide deshidrogenasa.

**Hirsutismo de causa ovárica.** Puede ser ocasionada por hipertecosis, síndrome de Stein-Loventhal y tumores que aumentan la progesterona, la androstenediona y la testosterona.

**Hirsutismo constitucional.** También llamado hirsutismo dermatológico, idiopático o endógeno o periférico. Si se debe al aumento de andrógenos de origen suprarrenal se denomina **síndrome de persistencia de la adrenarquia**, característicamente en mujeres bajo estrés, delgadas, con seborrea, acné y alopecia androgenética femenina o de patrón masculino, hirsutismo central y menstruaciones muy espaciadas y de larga duración. Si los andrógenos provienen de los ovarios se denomina **síndrome por exceso de eliminación de andrógenos ováricos**, característico en mujeres jóvenes obesas con seborrea, acné, hirsutismo central y alopecia androgenética femenina, con menstruaciones de corta duración y ciclos menstruales pequeños. Si se encuentra apenas un aumento de la prolactina, se denomina **síndrome SAHA por hiperprolactinemia**. Si no se halla ninguna alteración hormonal, se debe denominar **hirsutismo familiar**.

**Hirsutismo de origen hepático.** Es debido a enfermedad hepática que determina una disminución de la SHBG que conlleva un aumento de testosterona libre que es metabolizada a DHT.

**Hirsutismo por hormonas ectópicas.** Puede ser ocasionado por un tumor carcinoide, coriocarcinoma o un carcinoma metastático de pulmón.

**Hirsutismo iatrogénico.** Ocasionado por tratamientos con minoxidil, testosterona, danazol, ACTH, fenotiazinas, anabolizantes esteroideos, ciclosporina o psoralenos.

**Hirsutismo por fallo en la conversión periférica de andrógenos a estrógenos:** Debido al fallo de la conversión de androstenediona a estrógenos, facilitando la conversión de testosterona libre en DHT (6).

#### **2.4.3. HIPERANDROGENISMO Y PIEL**

El **síndrome de ovario poliquístico** (SOP) es la primera causa de hiperandrogenismo con manifestaciones cutáneas. El síndrome incluye alteración del ciclo menstrual, signos de exceso de andrógenos y obesidad. También se puede asociar a resistencia a la insulina, incremento de la LH, acantosis nigricans, aumento del riesgo cardiovascular y de diabetes mellitus tipo II. Se trata de un síndrome heterogéneo de etiología incierta que, según algunos autores, debería denominarse hiperandrogenismo funcional ovárico. Entre los factores de riesgo para sufrir el síndrome se citan: menarquia precoz, antecedente familiar del síndrome, ancestros afroamericanos, caribeños o hispánicos y obesidad (Heymann WR 2004).

En general, en caso de hiperandrogenismo se recomienda cuantificar la testosterona total y la fracción libre, dehidroepiandrosterona fracción sulfatada (DHEA-S), 17-hidroxiprogesterona y la proporción LH/FSH.

En el síndrome del ovario poliquístico se aprecia elevación de la fracción libre de la testosterona e incremento del cociente LH/FSH (Heymann 2004).

Y deben excluirse, básicamente las siguientes situaciones:

- a) Tumor virilizante. Se debe descartar arrenoblastoma en caso de signos virilizantes de reciente instauración como hirsutismo y clitoromegalia. Se puede apreciar incremento acentuado de la testosterona total (>200 ng/dl) (Heymann 2004).
- b) Hiperplasia suprarrenal congénita tardía (déficit de la 21-hidroxilasa esteroide, no clásico). Se trata de un trastorno autonómico recesivo, más frecuentemente observado en individuos con ancestros judíos, hispánicos, italianos y yugoslavos (Speiser y col. 1985). Se observa elevación de la DHEA-S y de la 17-hidroxiprogesterona (Driscoll 2003).

#### **2.4.4. TRATAMIENTO DE LA HIPERTRICOSIS E HIRSUTISMO**

Si la hipertricosis es secundaria y la causa subyacente puede corregirse, esta medida será suficiente para eliminar el exceso de pelo (Wendelin y col. 2003).

En el caso del **síndrome del ovario poliquístico** se recomienda ejercicio regular, alimentación regulada y reducción de peso como medidas primeras para reducir los niveles de andrógenos, mejorar la sensibilidad a la insulina, restablecer la ovulación y disminuir el riesgo cardiovascular y de diabetes melitus tipo 2 (Heymann 2004). Asimismo, en el síndrome del ovario poliquístico se recomienda el uso de drospirenona + etinilestradiol. La

drospirenona tiene un efecto progestágeno, antimineralocorticoide y antiandrógeno (Jun y col. 1995). Por otro lado, la metformina reduce los niveles de insulina en ayuno, la presión arterial y las lipoproteínas de baja densidad del colesterol. Es útil en el tratamiento de los ciclos anovulatorios del síndrome del ovario poliquístico. Entre sus efectos secundarios se citan náuseas, vómitos y otras alteraciones gastrointestinales (Heymann 2004).

Si la hipertrichosis es primaria o representa un problema estético, psicológico o social se puede recurrir a los distintos métodos de tratamiento.

#### **2.4.4.1. MÉTODOS DEPILATORIOS Y EPILATORIOS**

La literatura anglosajona distingue entre depilación y epilación. La **depilación** consiste en la eliminación parcial del tallo piloso, es decir, éste se fractura en algún punto sin conseguirse su extracción completa. En contraposición, la **epilación** consiste en la eliminación de todo el tallo pelo (Spoor 1978). En castellano se emplea indistintamente el término **depilación** que engloba ambas técnicas.

Si el daño al folículo piloso es parcial, se producirá un enlentecimiento del crecimiento del pelo, mientras que si el método utilizado consigue destruir las células germinativas del promontorio y la VE, la eliminación del pelo será permanente (Wendelin y col. 2003).

Así pues, y sólo con fines didácticos, podemos dividir los **métodos** en **depilatorios**, aquéllos que eliminan parte del tallo piloso y **epilatorios**, aquéllos que eliminan el tallo piloso en su totalidad.

#### **2.4.4.1.1. MÉTODOS DEPILATORIOS**

Los métodos depilatorios dan por resultado una depilación temporal. Algunos métodos apenas garantizan una depilación de muy corta duración, horas o días, como por ejemplo el rasurado con maquinilla manual o máquina eléctrica, cortar con tijeras, las cremas depilatorias y la depilación mediante fricción con una superficie áspera. Por otro lado, la decoloración del tallo piloso no es un método depilatorio sino más bien una forma de camuflar o hacer menos aparente el pelo oscuro propio del hirsutismo.

#### **A) RASURADO**

El rasurado constituye el método depilatorio más empleado. En el estudio dirigido por Richards y Meharg se demostró que es el método depilatorio más utilizado por mujeres con hirsutismo facial (Richards y col. 1990). El método se basa en el uso de una o más cuchillas metálicas afiladas fijas dispuestas en un mango –maquinilla manual- o bien en un dispositivo móvil mecanizado –máquina eléctrica- que corta el pelo que sobresale de la superficie cutánea. Es un método fácil de ejecutar, barato, rápido, indoloro y seguro. No obstante, el resultado es de muy corta duración, apenas algunas horas o días. El rasurado ocasiona la aparición de una punta roma aparentemente más gruesa que el extremo distal ligeramente más cónico o fino del tallo piloso y por ello tal vez en un principio se asumía que era causa de aumento del diámetro piloso. La mayoría de las mujeres rechazan este método depilatorio para tratar áreas pilosas de la cara pues lo asocian a un aumento del diámetro piloso y por considerar la técnica como más apropiada al sexo masculino (Olsen 1999).



Entre sus **efectos colaterales** se citan la hiperpigmentación postinflamatoria, pseudofoliculitis, dermatitis de contacto irritativa y alérgica, así como pequeñas erosiones y/o excoりaciones.

En el modelo murino el rasurado induce el paso de la fase telógena asincrónica a la fase anágena (Oh y col. 1996), situación que no es válida en humanos. Estudios antiguos han demostrado la inocuidad de este método depilatorio con relación al ciclo del pelo humano. Ya en 1928 Trotter demostró que el rasurado no modificaba el diámetro del tallo piloso ni la tasa de crecimiento del pelo terminal (Trotter 1928). Posteriormente, otros autores han confirmado los resultados de Trotter (Lynfield y col. 1970).

## **B) CORTE**

En este método se emplean tijeras para cortar el tallo piloso a nivel de la superficie cutánea. Se trata de un método sencillo, barato y fácil de ejecutar, No obstante, requiere de gran precisión para obtener un resultado adecuado. Los **efectos colaterales** observados en el rasurado raramente se observan en los pacientes que emplean este método depilatorio.

## **C) QUÍMICOS**

Son compuestos que contienen mercaptanos, tioglicolatos en concentraciones que van del 2 al 10% y NaOH o CaOH en concentraciones del 2 al 6%. Los tioglicolatos rompen los puentes disulfuro, especialmente aquellos que contienen cisteína. Además, el compuesto alcalino añadido aumenta el pH y la eficacia de los tioglicolatos. EL producto depilatorio –crema, pasta o loción- debe extenderse en el área deseada y dejarse actuar de 3 a 15 minutos,

tiempo suficiente para disolver el tallo piloso. Posteriormente debe retirarse el producto y sus restos, debiéndose lavar la zona con agua y jabón. Las sales cálcicas no deben superar el 4% pues a concentraciones más altas suele ocasionar irritación local. En todo caso debe efectuarse un test en un área reducida y si no hay reacciones adversas proceder a depilar el área deseada. Entre los **efectos no deseados** relatados se citan la dermatitis de contacto irritativa (1-5%) que puede disminuir si se disminuye la frecuencia de aplicación, el pH del producto o si se aplica un emoliente de pH ácido o hidrocortisona tópica inmediatamente después de eliminar el depilatorio. También se han descrito casos de dermatitis de contacto alérgica a las fragancias o tioglicolatos, pero son poco frecuentes. Los productos que contienen sulfuro de estronio, cálcico o bórico son más rápidos y eficaces pero también irritan más que los tioglicolatos. Se ha comunicado intoxicación en caso de ingesta de productos con sulfuros (Feldman 1990, Natow 1986).

#### **D) FRICCIÓN**

La depilación mediante fricción emplea una superficie áspera –piedra pómez o papel de lija- que en contacto con la piel y con movimientos rotatorios ocasiona la abrasión superficial de ésta y la ruptura de los tallos pilosos finos –vellos- en la superficie cutánea. Es un método empleado especialmente en áreas con vello –piernas. Puede ocasionar dermatitis irritativa (Grobby y col. 1987, Wagner 1990).

## **E) PASTA DE AZÚCAR**

Se trata de un método antiguo en el que se aplica la pasta de azúcar sobre la superficie cutánea y posteriormente se pone una tira de papel o tejido que se presiona sobre la pasta. A continuación se retira rápidamente la tira de papel o tejido que depilará los pelos (Tannir y col. 2001).

### **2.4.4.1.2. MÉTODOS EPILATORIOS**

Como ya fue comentado anteriormente, los métodos epilatorios eliminan el tallo piloso en su totalidad. Estos métodos consiguen una depilación más prolongada de días o incluso semanas. Entre ellos podemos mencionar la epilación mediante pinzas, cera, khite o fatlah y los rodillos depilatorios giratorios.

## **A) CERA**

Se emplean tiras de papel o tejido provistas de una película de cera fría o caliente que se pone sobre el área a depilar y se retira en sentido contrario a la dirección del pelo.

Recientemente se ha comunicado un incremento en la eficacia de la epilación a láser cuando ésta es precedida por la depilación con cera, al menos 15 días antes de la exposición al sistema de luz.

En un estudio comparativo conducido por Lehrer y col. se observó una diferencia estadísticamente significativa en cuanto a densidad pilosa, diámetro y longitud del tallo piloso entre las áreas previamente depiladas mediante cera y expuestas 15 días más tarde a un único tratamiento con láser de pulso largo

de alejandrita y aquellas áreas rasuradas sometidas al mismo tratamiento ( $p=0.0034$ ). Por el contrario, no se observó diferencia estadísticamente significativa entre las áreas depiladas mediante cera y las rasuradas que no se sometieron a tratamiento láser ( $p= 1.0$ ). El mejor resultado observado al mes del tratamiento láser en las áreas previamente depiladas con cera se debe al reclutamiento de folículos en anágeno y a la mayor sensibilidad de éstos a la luz láser (Lehrer y col. 2003).

La depilación con cera puede ocasionar pseudofoliculitis y foliculitis infecciosa (*Pseudomonas aeruginosa*) (Mimouni y col. 1997, Moreno Amado y col. 1992, Tomas y col. 1990), infección por micobacterias atípicas (Herrero y col. 1996), dermatitis de contacto alérgica (de Argila y col. 1996).

## **B) PINZAS**

Las pinzas metálicas se emplean para depilar los pelos desde su raíz, uno a uno o en pequeños grupos. Es un método barato, rápido, fácil de ejecutar y muy empleado en la depilación de las cejas y la cara.

La depilación mediante pinzas ocasiona un daño mecánico al folículo piloso que desencadena el proceso de apoptosis que finalmente eliminará las células dañadas e inducirá una fase anagénica sincronizada. Matsuo y col. han demostrado que es posible inducir la fase anágena sincronizada en un modelo murino (ratones hembras C57 BL/6). En condiciones normales los folículos pilosos del dorso de estos ratones se encuentran predominantemente en fase telogénica. La depilación del área causa el paso sincrónico de la mayoría de los folículos telogénicos a su fase anagénica, denominándose a este evento fase anagénica altamente sincronizada. Mediante técnicas de electroforesis de

ADN aislado y tinción TUNEL se demostró apoptosis entre las 0 y 72 horas posteriores a la depilación. Por otro lado, se demostró proliferación celular mediante la técnica de la incorporación de la bromodeoxiuridina (BrdU). Los autores demostraron que la depilación mediante pinzas indujo apoptosis en las células del folículo piloso. Asimismo, observaron que tras la depilación se sucedía una fase proliferativa ocasionando el paso de los folículos pilosos en telógeno a su fase anágena. En el período comprendido entre las 12 y 36 horas después de la depilación se observó una captación muy discreta de la BrdU por parte de los núcleos de las células de la porción inferior del epitelio folicular, alrededor de los agujeros ocasionados por la depilación. En el período comprendido entre las 48 y 72 horas post-depilación se observaron muchas células con núcleos BrdU+ en todo el folículo, pero principalmente en el bulbo y en la epidermis. Estos hallazgos sugieren que la proliferación celular y la apoptosis son eventos estructurantes simultáneos tras la depilación con pinzas. Se desconoce el mecanismo responsable de la aparición de esta fase anágena altamente sincronizada, que contrasta con la fase anágena espontánea (Matsuo y col. 2003).

Por otro lado, Ito y col. han demostrado que la depilación mediante pinzas induce la renovación de toda la región germinal folicular en el modelo murino. El estudio histoquímico mostró presencia de la proteína S100A4 distribuida específicamente en la capa externa de la VE del folículo piloso, región donde se hallan las células pluripotenciales. A su vez, observaron células de división lenta que retenían 5-bromo-2'-deoxiuridina la vaina epitelial y en el espigón pilar. Asimismo, las técnicas de inmunohistoquímica y marcaje con fluoresceína mostraron células de la vaina epitelial externa que expresaban bromo-2'-

deoxyuridina y S100A4 a las 4.5 horas de la depilación. En el espigón pilar no se observó expresión de ninguno de los marcadores. Doce horas más tarde, también se pudo demostrar expresión de los inmunomarcadores en las células de la vaina epitelial que finalmente murieron sin producir cuerpos apoptóticos. Por otro lado, también se observó que las células marcadas del espigón pilar migraron a la parte superior para reepitelizar la porción dañada. Todos estos hallazgos demuestran que las células germinativas de la vaina epitelial mueren tras la depilación con pinzas y que el espigón pilar se encarga de la reconstrucción de la región germinativa del folículo piloso (Ito y col. 2002).

Moll ha observado que el pelo depilado mediante pinzas contiene células epiteliales con vida media prolongada que se localizan en la parte central de la vaina epitelial externa -cerca del promontorio- y que podrían constituir las progenitoras de células pluripotenciales que más tarde pasarían al promontorio. Asimismo, el autor observó que las células epiteliales de la porción inferior central de la vaina radicular externa tenían una gran capacidad de formar colonias. Estas últimas también son extraídas junto con el tallo piloso en el momento de la depilación mediante pinzas y si bien no son células pluripotenciales probablemente ejerzan un papel determinante en un solo ciclo folicular (Moll 1995).

Bassukas y Hornstein han estudiado el efecto de la depilación mediante pinzas en el folículo piloso del cuero cabelludo humano. Los autores observaron que el folículo piloso se rompe siguiendo un patrón específico: a) ruptura cónica alrededor de la papila dérmica, que es la forma más habitual, b) ruptura del pelo alrededor del tercio superior de la papila, situación que resulta en el llamado pelo anágeno displásico observado en el tricograma, c) ruptura del

pelo por encima de la papila dérmica, observándose pelos anágenos fracturados y, finalmente, d) salida de todo el epitelio folicular proximal junto a la papila dérmica, observándose los denominados *pelos papila* del tricograma. Por otra parte, la depilación mediante pinzas ocasiona daño a las estructuras mesenquimales, como por ejemplo, hemorragia y edema que llevan al aumento de volumen de la papilla dérmica y del *papilla cushion* de Pinkus. Los diferentes patrones de ruptura folicular se deben a una variación en la técnica depilatoria o bien a la presencia de diferentes subfases en el período anágeno folicular (Bassukas y col. 1989).

Durante la depilación los bulbos pilosos se desgarran siguiendo uno de los patrones descritos por Bassukas y Hornstein:

- a) Ruptura típica cónica alrededor de la papila dérmica,
- b) Ruptura alrededor del tercio superior de la papila, son los llamados pelos displásicos en anágeno,
- c) Ruptura más arriba de la papila dérmica, son los llamados pelos anágenos fracturados,
- d) Desprendimiento del epitelio folicular proximal junto con la papila dérmica, son los llamados pelos con forma de papila ("*papilla hairs*").

Por otro lado, la depilación mediante pinzas también causa alteraciones de la vaina mesenquimal del folículo piloso que ocasiona hemorragia y edema que producen un aumento del volumen tanto de la papila dérmica como del "*papilla cushion*" of Pinkus subyacente. Esta variabilidad en la morfología de las raíces pilosas se debe a la técnica depilatoria empleada y a las diferentes subfases de la fase anágena del ciclo de crecimiento folicular (Bassukas y col. 1989).

En cuanto al recrecimiento piloso tras la depilación con pinzas se han efectuado simulaciones de Montecarlo que han mostrado que la depilación mediante pinzas disminuye la actividad mitótica temporalmente pero reinicia la fase telógena, dando así continuidad en el ciclo piloso (Roersma y col. 2001).

Ya en 1981 Inaba y col. habían observado que tras la depilación con pinzas de pelos terminales de la axila la regeneración pilosa se hacía a partir de la porción superior del istmo a partir de donde las células epiteliales migraban hacia abajo para dar origen a la vaina epitelial interna. Los pelos nuevos se forman en el centro de tales prolongaciones epiteliales. La porción inferior de los folículos descienden mientras que los pelos nuevos crecen en el centro de las prolongaciones epiteliales, observándose numerosas mitosis de células germinativas. Después, las células epiteliales envuelven masas de células mesenquimales y forman nuevos bulbos pilosos a partir de los cuales crecen los tallos pilosos. Por último, las células de la matrix adquieren las características melanocitarias que les son propias. (Inaba y col. 1981).

Entre los efectos secundarios asociados a éste método se citan: dolor, pseudofoliculitis (Dulaimy 1976), cicatrices puntiformes deprimidas y alopecia definitiva debido a la fibrosis folicular asociado a su uso crónico, especialmente en las cejas. Por su parte, Thai y Sinclair han comunicado un caso de tricotilomanía –equivalente a la depilación mediante pinzas- como factor inductor de síndrome del pelo en anágeno suelto en una niña de 4 años (Thai y col. 2002).



### **C) EPILADORES ROTATORIOS**

Se trata de grupos de pinzas dispuestas en hileras que mediante un sistema electrónico mecanizado permiten arrancar el pelo terminal desde su raíz. Estos aparatos no deben emplearse en portadores de marcapasos y no se ha demostrado que sean más eficaces que otros métodos convencionales (Willis 1979).

### **D) ELECTROLISIS Y TERMOLISIS**

La *electrólisis* consiste en la destrucción de la papila dérmica del folículo piloso mediante el uso de una corriente eléctrica directa que produce iones de hidróxido. La *termólisis*, a su vez, emplea una corriente eléctrica alterna que produce calor y es éste el que finalmente destruirá el folículo piloso (Wendelein y col. 2003). Además, se puede emplear una técnica que combinar la corriente eléctrica y galvánica, con resultados supuestamente más eficaces que las técnicas por separado (Richards y col. 1995). Para conseguir el objetivo, destrucción del folículo piloso, se introduce una aguja muy fina que deja pasar la corriente hasta la diana. Esta técnica depende del operador y de su experiencia; además, requiere depilar el área al menos 5 días antes para facilitar la identificación del pelo en anágeno.

En el estudio comparativo entre electrolisis y depilación mediante pinzas conducido por Urushibata y Kase se observó la depilación progresiva con cada sesión de electrolisis, hasta conseguir la depilación permanente de las axilas de 14 mujeres después de un promedio de 9.9 sesiones de tratamiento, realizadas a un intervalo de 3 semanas. Por el contrario, en las axilas depiladas

mediante pinzas sólo se observó una depilación temporal (Urishibata y col. 1996).

La técnica se asocia a dolor, cicatrices, hipo e hiperpigmentación, así como en ocasiones a infección local (Wagner y col. 1985).

### **E) FATLAH (KHITE)**

El khite –en árabe- o fatlah –como se conoce en Egipto- posiblemente originada en Turquía es una técnica manual de depilación temporal de pelo fino, ampliamente empleada en el Oriente Medio e India. El método emplea un hilo de algodón que se sujeta entre la mano izquierda y los dientes, con los dedos índice y medio de la mano derecha se hace una lazada que ata firmemente un grupo de pelos, procediéndose de inmediato a su arrancamiento mediante tracción. El efecto depilatorio suele durar entre 2 y 4 semanas. Entre los efectos colaterales se citan dolor, prurito, eritema, foliculitis e hiperpigmentación postinflamatoria (Abdel-Gawad y col. 1997, Scout y col. 1990).

#### **2.4.4.1.3. DECOLORACIÓN**

La decoloración del tallo piloso no es exactamente un método depilatorio, su objetivo es disminuir el pigmento natural del pelo haciéndolo menos aparente. Entre los agentes despigmentantes se emplean el peróxido de hidrógeno y sulfatos que consiguen blanquear, suavizar y oxidar el pelo. El principal inconveniente de este método es la aparición de dermatitis de contacto irritativa o alérgica, recomendándose realizar un test en un área menor antes de proceder a su aplicación en un área anatómica. Otros efectos secundarios que

se han comunicado incluyen asma, urticaria, síncope y choque circulatorio debido al activador persulfato añadido para aumentar el efecto del peróxido de hidrógeno (Natow 1986).

## **2.4.4.2. DEPILACIÓN MEDIANTE SISTEMAS DE LUZ**

### **2.4.4.2.1. RESEÑA HISTÓRICA**

El término láser es un acrónimo de *light amplification by the stimulated emission of radiation* o amplificación lumínica mediante emisión asistida de radiación, concepto inicialmente propuesto por Albert Einstein (Einstein 1917). No obstante, corresponde a Maimann la creación del primer láser (Maiman 1960), un sistema de rubí de 694 nm. Posteriormente, Goldman encontró las primeras aplicaciones de la técnica en dermatología (Goldman y col. 1963a, Goldman y col. 1963b, Goldman y col. 1968). En los primeros años la práctica se limitó a la utilización de sistemas de argón y dióxido de carbono, pero es a partir de 1980 con la investigación conducida por Anderson y Parrish que la técnica encuentra sus grandes adelantos (Anderson y Parrish 1983).

Los primeros sistemas de láser emitían una onda continua –láser de dióxido de carbono- y no eran adecuados para depilar. Posteriormente, se fabricaron sistemas más precisos, capaces de emitir altas dosis de energía en un lapso de tiempo muy corto –sistemas en modo QS, también denominados “*q-switched*”- que permitió el tratamiento de lesiones pigmentadas. Y fue precisamente durante el tratamiento de un nevus congénito piloso que Goldberg observó la depilación fortuita de la lesión al emplear un sistema de láser en modo QS (Goldberg 1995). No obstante, ya otros autores habían señalado la utilidad del

láser de argón en la depilación de pestañas –triquiasis- o pelo en colgajos dentro del canal uretral (Berry J 1979).

En 1995, la FDA (*Food and Drug Administration*, Estados Unidos) autorizó la comercialización de un sistema de láser de Nd:YAG (SoftLight™ Nd:YAG, ThermoLase) que empleaba una solución de carbono que se aplicaba en la superficie cutánea después de eliminar el pelo mediante cera. Las partículas de carbono actuarían como cromóforo exógeno al penetrar supuestamente en el folículo piloso y posteriormente la energía láser eliminaría la nueva diana así creada (Nanni y Alster 1997). No obstante, posteriormente el sistema fue retirado del mercado por falta de eficacia.

En 1997 la FDA autorizó la venta de lámparas de destello y desde entonces han surgido año tras año un sinnúmero de sistemas de láser y luz pulsada intensa para depilar. No obstante, la polémica gira actualmente en torno a la permanencia de los resultados, los parámetros idóneos de tratamiento según el área anatómica y fototipo, uso de sistemas de refrigeración, efectos colaterales asociados; así como el personal que debe aplicar el tratamiento.

#### **2.4.4.2.2. PRINCIPIOS BÁSICOS**

Repasaremos brevemente los términos más importantes en el estudio de la fotodepilación (Rosenbach y Alster 1996).

La **energía láser** tiene las siguientes particularidades:

- a) Coherencia,
- b) Monocromaticidad,
- c) Colimación y

d) Sintonización (*tunability*).

La **coherencia** se refiere a que las ondas lumínicas se emiten al unísono, es decir, todas las ondas se hallan en una única fase tanto en espacio como en tiempo. La **monocromaticidad** se refiere a la capacidad de la emisión láser de emitir en una sola longitud de onda, determinada por el medio utilizado en la producción del láser –sólido, gas o líquido-. La **colimación** se refiere a que las ondas viajan en paralelo sin que ocurra divergencia a lo largo de su viaje. La **selectividad** o sintonización –*tunability* en inglés- se refiere a la particularidad de la emisión láser de poder seleccionar una única longitud de onda en la emisión, característica que permite la absorción energética selectiva por parte del cromóforo diana.

La **irradiancia** (IR) y la **densidad de energía** (DE) miden la absorción de energía por el tejido. La **irradiancia** también se denomina densidad de potencia y se mide en vatios por centímetro cuadrado ( $W/cm^2$ ); se calcula mediante la fórmula

$$IR = \text{energía de salida del láser} / \pi r^2$$

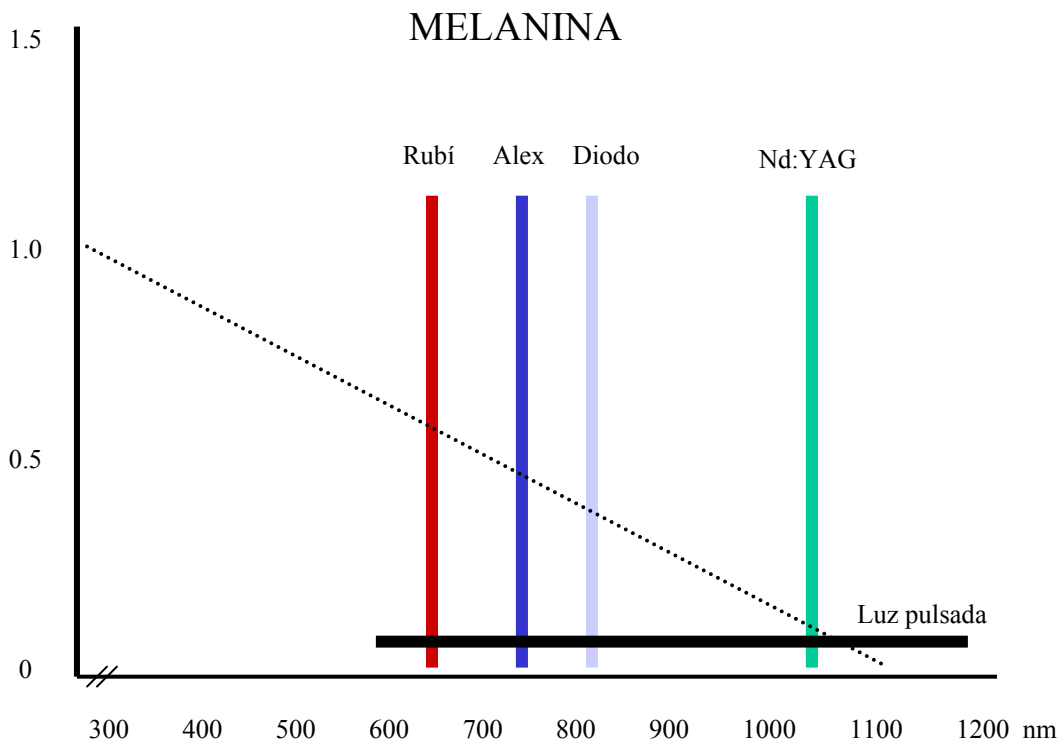
donde r es el radio del rayo luminoso. De esta fórmula se deduce la irradiancia aumenta al incrementar la energía de salida del sistema o disminuir el radio del rayo. El término se reserva para los sistemas de láser en modo continuo como el láser de dióxido de carbono o argón.

La **densidad de energía** (DE) mide la cantidad de energía entregada por unidad de área y se expresa en julios por centímetro cuadrado ( $J/cm^2$ ). La densidad de energía se calcula mediante la fórmula

$$DE = \text{energía de salida del sistema (wattios)} \times \text{tiempo de exposición (seg)} / \pi r^2$$

De la fórmula expuesta se deduce que la DE aumenta si se incrementa la energía de salida del sistema, se disminuye el diámetro (radio) del rayo luminoso o se prolonga el tiempo de exposición. Este término se reserva para los sistemas de láser que emiten pulsos de corta duración y alta densidad energética. Actualmente, todos los sistemas de fotodepilación emiten pulsos de energía de alta densidad y duración variable en el rango de los milisegundos. En cuanto al **diámetro del haz**, también denominado *spot*, es otra variable importante en la transferencia de energía al tejido. Así pues, en general, se acepta que a mayor diámetro mayor penetración lumínica.

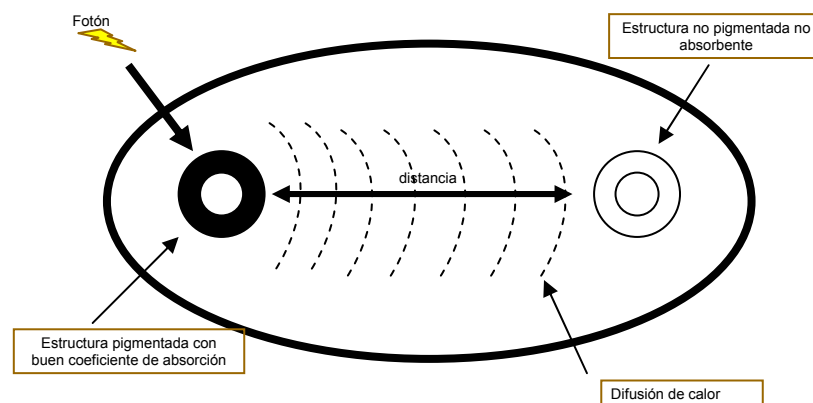
Los **cromóforos** son moléculas o sustancias químicas de la piel con propiedades ópticas particulares que permiten eliminar la estructura que las contiene sin dañar el medio circundante. Los cromóforos más importantes de la piel son: a) el agua b) la melanina y c) oxihemoglobina. No obstante, se pueden emplear pigmentos exógenos como tatuajes decorativos, las partículas de carbón o la melanina de otra especie animal, utilizadas en la fotodepilación (Nanni y Alster 1997). La melanina que se halla en el pelo puede ser eumelanina que le da un color negro o marrón y la feomelanina que está presente en el pelo rojo o rubio. La melanina es la diana que la mayoría de sistemas de fotodepilación intenta alcanzar pues su curva de absorción es muy amplia y permite emplear diversos sistemas de fotodepilación, tanto equipos de láser como fuentes de luz pulsada intensa (LPI) (Figura 13).



**Figura 13.** Espectro de absorción de la melanina y sistemas de fotodepilación

La **teoría de la fototermolisis selectiva** fue introducida por Anderson y Parrish en 1983 (Anderson y Parrish 1983) para explicar cómo los cromóforos son capaces de absorber selectivamente longitudes de onda específicas, causando un daño térmico selectivo y confinado. Para que este daño térmico sea localizado –sólo afecta a la diana- debe tenerse en cuenta además otras dos variables, tiempo de relajación térmica (TRT) y la duración del pulso. El TRT se define como el tiempo necesario para que una partícula disminuya la temperatura alcanzada inmediatamente después del impacto del láser en un 50% (Anderson y Parrish 1983). Así pues, según la teoría expuesta por Anderson y Parrish, el daño térmico es selectivo y confinado a la diana cuando

el tiempo de exposición térmica es menor que el TRT de la diana. No obstante, las estructuras planas, esféricas y cilíndricas con pigmentación irregular pueden tratarse con una duración de pulso muy superior al TRT sin que ocurra daño térmico inespecífico en las estructuras adyacentes. En el caso del folículo piloso, se puede emplear una duración de pulso de 30 a 400 ms sin observarse daño térmico inespecífico en el tejido circundante. En este tipo de estructura diana con pigmentación irregular, una parte de ella –la región más pigmentada– absorbe selectivamente la energía lumínica y la transforma en calor, disipándola a otras regiones menos pigmentadas de la diana. De esta manera el daño térmico selectivo de la estructura diana ocurre por difusión de calor de las regiones más pigmentadas, y por tanto con un coeficiente mayor de absorción, a las regiones menos pigmentadas con escasa o ninguna absorción. A esta nueva teoría se le conoce como **teoría ampliada de la fototermólisis selectiva** (Altshuler y col. 2001). (Figura 14).



**Figura 14.** Teoría ampliada de la fototermólisis selectiva (Tomado y modificado de Altshuler y col. 2001).



Basados en estas observaciones, Rogachefsky y col. han definido el tiempo de daño térmico del folículo piloso como el tiempo requerido para que ocurra la difusión de la energía láser entregada por el sistema desde el pelo a las células germinativas del folículo. El mismo varía entre 170 y 1000 ms. Vistos estos dos conceptos, podemos decir que la fotodepilación se basa en la fototermolisis selectiva y en el tiempo de relajación térmica, por un lado, y en el tiempo de daño térmico de folículo piloso, por el otro (Rogachefsky y col. 2002).

La **absorción de energía** dependerá de las interacciones de aquella con el tejido. Cuando la energía lumínica incide la superficie cutánea pueden ocurrir cuatro situaciones:

- a) Absorción,
- b) Reflexión,
- c) Transmisión y
- d) Dispersión.

La ley de Grotthus-Draper señala que el tejido debe absorber la energía lumínica para obtener un efecto clínico. La cantidad de energía absorbida depende del cromóforo y de su capacidad para absorber la longitud de onda empleada. La energía lumínica absorbida en la piel puede producir los siguientes efectos:

- a) Fototérmico,
- b) Fotoquímico y
- c) Fotomecánico.

El **efecto fototérmico** se debe a la absorción selectiva de la longitud de onda por el cromóforo y a su transformación en calor para finalmente destruir la

estructura diana. El **efecto fotoquímico** se debe a reacciones químicas desencadenadas por la energía lumínica en agentes fotosensibilizantes exógenos o presentes en la piel; este efecto sirve de base a la terapia fotodinámica que estudiaremos más adelante. Finalmente, el **efecto fotomecánico** se debe a un diferencial térmico desencadenado por el impacto de la luz en el tejido. Este diferencial térmico ocasionará una onda acústica capaz de fragmentar y destruir la estructura diana.

En cuanto a la fotodepilación la energía láser actúa mediante los tres mecanismos ya descritos (Weir y Woo 1999). El calentamiento tisular conlleva coagulación y vaporización de las proteínas en un proceso que sigue los principios de la teoría de la fototermolisis selectiva. La energía emitida por el sistema de luz es absorbida de manera preferente –valga decir selectivamente– por el cromóforo del tejido diana, en este caso la melanina del sistema pigmentario del folículo piloso. El espectro de absorción de la melanina es amplio y va desde los ultravioletas hasta los infrarrojos, es decir, desde los 200 nm hasta los 1100 nm aproximadamente. Al limitar la duración del pulso se puede localizar el daño térmico y limitar la transferencia energética al tejido adyacente. No obstante, el problema en la fotodepilación estriba básicamente en que el cromóforo diana, es decir la melanina, existe en la epidermis y en el folículo piloso. Si la duración del pulso es superior al tiempo de relajación térmica de la epidermis –calculado en 3 a 10 ms– pero inferior al del folículo piloso –su tiempo de relajación térmica se estima en 40-100 ms– la luz atraviesa la epidermis, sin lesionarla, para finalmente llegar al folículo piloso. A esta duración de pulso crítica se le denomina selectividad termocinética. Anteriormente, al revisar la teoría ampliada de la fototermolisis, estudiamos que

el folículo piloso es una estructura pigmentada con áreas de distintos coeficientes de absorción lumínica. Las áreas más densamente pigmentadas absorben ávidamente la luz y la transforman en calor que es difundido a las áreas menos pigmentadas. Esta difusión de calor dentro de la estructura diana- el folículo piloso- explica por que se pueden emplear duraciones de pulso superiores al TRT sin causar daño térmico inespecífico. En algunos estudios iniciales se empleó un cromóforo externo en suspensión –carbón en una solución tópica- que al entrar en el folículo piloso servía como estructura diana para optimizar el daño térmico de un sistema de Nd:YAG, proceso que causaría la formación de cavidades o lagunas debido al impacto fotoacústico (Nanni y Alster 1997). Si bien este efecto ha sido demostrado en el tratamiento con sistemas de láser en modo QS –“Q-switched”- de lesiones pigmentadas – tatuajes y nevos-, estudios posteriores no han sido conclusivos con respecto a su participación en la depilación con sistemas de luz (Goldberg 2004).

La administración de un agente fotosensibilizante de uso tópico o sistémico, generalmente una porfirina, que se activa con la aplicación posterior de una luz ha sido de utilidad en el tratamiento de queratosis actínicas y algunas formas de carcinoma basocelular. Entre los agentes fotodinámicos tópicos se pueden emplear las porfirinas, cloritas, f-talocianinas, purpurinas, tinciones derivadas de las fenotiazidas y el ácido aminolevulínico (ALA), quizás el agente más utilizado hoy en día. El ALA es un precursor de la síntesis de porfirinas y rápidamente se convierte en protoporfirina IX en las células epidérmicas, incluídas aquéllas en los folículos pilosos. La protoporfirina absorbe ávidamente los fotones emitidos por el sistema láser, situación que dará origen a una especie de oxígeno denominado *triplet*. La colisión de estas partículas dará

origen a otro tipo de oxígeno, el *singlet*, que es un agente oxidante capaz de dañar las proteínas y membranas celulares. Actualmente, no existe ningún método de fotodepilación que emplee este proceso (Grossman y col. 1995).

Por otro lado, la capa córnea actúa como un espejo y puede reflejar la luz emitida por el sistema. Asimismo, la transmisión de la luz ocurre gracias a los fotones que logran penetrar y atravesar los tejidos; mientras que la dispersión lumínica se debe a aquellos fotones que chocan con estructuras diversas de la propia piel, pero principalmente con el colágeno, y se dirigen a áreas distintas del cromóforo diana (Anderson 1995). En general, se acepta que la dispersión de la energía láser es inversamente proporcional a la longitud de onda que incide en la piel. La mayor dispersión lumínica ocurre en áreas ricas en colágeno, cuando se emplean diámetros de haz muy pequeños y longitudes de onda cortas. En contraposición, las longitudes de onda más largas penetran más pues la dispersión que ofrece el colágeno dérmico es menor (Fisher 1987). La penetración de longitudes de onda de 300 a 400 nm está limitada por el alto grado de dispersión lumínica, mientras que la penetración es máxima para las longitudes de onda entre 1000 y 1200 nm. No obstante, las longitudes de onda en el rango de los infrarrojos del espectro electromagnético penetran superficialmente pues su absorción es máxima por el cromóforo más abundante en la piel, el agua. La vaporización selectiva de tejidos con alto contenido de agua es la base de la ablación cutánea asistida por láser.

#### **2.4.4.2.3. SISTEMAS DE FOTODEPILACIÓN**

Los sistemas de láser y fuentes de luz pulsada intensa empleados en la fotodepilación emiten una longitud de onda en el rango de los 600 a 1200 nm que corresponde a la franja del rojo o casi infrarrojo del espectro electromagnético. La melanina presente en el tallo piloso, epitelio folicular y la matriz absorbe eficazmente la energía láser de tales longitudes de onda (Lask y col. 1997; Nanni y Alster 1998, Ross y col. 1999, Dierickx 2002). Esta “ventana óptica” (600-1200 nm) (Anderson y Parrish 1982) garantiza la profundidad adecuada de penetración, así como la absorción selectiva de la energía láser en el folículo piloso. Por otro lado, la melanina presente en la epidermis compite por la energía lumínica a su paso por esta estructura en su camino al folículo piloso. La utilización de sistemas de enfriamiento –hielo, gel, criógeno, zafiro o metales- limitan el daño térmico epidérmico causado por la absorción competitiva de la melanina epidérmica y permiten entregar densidades de energía más altas y eficaces (Altshuler y col. 1999, Goldberg 2001).

Otro factor que debe considerarse es la duración de pulso. Ya hemos dicho antes que la duración de pulso debe ser menor o igual al TRT del folículo piloso, estimado en 10 a 100 ms, según su diámetro (Anderson y Parrish 1983, Ross y col. 1999; Van Gemert y Welch 1989). No obstante, la estructura diana –el folículo piloso- es una estructura cuya pigmentación es irregular. Algunas regiones, como las células madre no contienen suficiente melanina y además se hallan distantes de las estructuras pigmentadas. Altshuler y col. han sugerido la necesidad de emplear pulsos más largos que el TRT del tallo piloso para garantizar la depilación permanente. Según estos autores, una duración de

pulso superior al TRT permitiría la conducción de la energía lumínica de las estructuras pigmentadas a las no pigmentadas, o menos pigmentadas, garantizándose así el daño térmico de toda la unidad folicular (Altshuler y col. 2001). Otros autores han confirmado las observaciones de Altshuler y col. (Battle y col. 2000; Rogachefsky y col. 2002).

En definitiva, son numerosas las variables que afectan al resultado final de la depilación mediante luz. Por un lado, las variables inherentes al individuo: diámetro y profundidad folicular, color y fase de crecimiento del pelo (Ross y col. 1999; van Gemert y col. 1989, Van Gemert y col. 1996) y fototipo. Por otro lado, los parámetros del sistema de fotodepilación empleado: longitud de onda, diámetro de haz, densidad de energía, duración de pulso, sistema de refrigeración y superposición de pulsos. Finalmente, han de valorarse también el intervalo del tratamiento y el número de sesiones administradas. Estudiaremos cada uno de estos aspectos en la revisión de los distintos sistemas de fotodepilación.

Actualmente, existen varios sistemas de láser y fuentes de luz pulsada intensa que emiten energía cuya longitud de onda está comprendida en el rango definido como “ventana óptica de fotodepilación” (600-1200 nm) y una duración de pulso adecuada que garantizan la absorción lumínica selectiva por parte de la unidad folicular. Así pues, los sistemas actualmente disponibles en el mercado, homologados por las autoridades competentes en la materia (FDA en los Estados Unidos y comisiones del Ministerio de Sanidad/Salud en la Comunidad Europea) son:

a) Sistemas de láser,

b) Fuentes de luz pulsada Intensa y

c) Sistemas mixtos: combinan la luz pulsada intensa y radiofrecuencia.

Actualmente no ha sido autorizado ningún sistema de fotodepilación basado en la terapia fotodinámica.

#### **2.4.4.2.3.1. SISTEMAS DE LÁSER**

Entre los sistemas de láser empleados actualmente para fotodepilar tenemos (Tabla 10):

- a) Alejandrita,
- b) Diodo,
- c) Neodimio:YAG y
- d) Rubí

#### **A) LÁSER DE ALEJANDRITA**

El crisoberil, más conocido como alejandrita, es una piedra preciosa descubierta en 1830 en Rusia. Se bautizó como tal en honor a Alejandro II, Zar de Rusia. Se ha empleado en la construcción de sistemas de láser capaces de eliminar pigmento y más recientemente en aquellos empleados para depilar.

El sistema de alejandrita emite una longitud de onda de 755 nm cuyo alcance es más profundo si se compara con el poder de penetración del sistema de rubí (694 nm). Esta característica permite tratar fototipos más oscuros con un riesgo mínimo de daño térmico epidérmico.

La primera comunicación sobre resultados clínicos se remonta a 1997 cuando Fuchs publicó su estudio con el sistema de alejandrita (Fuchs 1997). Connolly y

Paolini comunicaron en 1997 una tasa depilatoria del 86% tres meses después de una única sesión de tratamiento en 20 individuos (Connolly y Paolini 1997). Posteriormente, Finkel y col. observaron que la tasa depilatoria se situaba entre el 81 y 95% tres meses después de múltiples sesiones de tratamiento (3 a 5) en un estudio llevado a cabo en 126 individuos y que incluyó diferentes áreas anatómicas y pelo claro a oscuro. El recuento piloso se efectuó manualmente antes de cada sesión de tratamiento.

**Tabla 10.** Sistemas láser empleados en la fotodepilación

ALEJANDRITA	DIODO	ND:YAG	RUBI
Apogee 5500, 6200, 9300 Charm PhotoGenica LPIR (Cyanosure Inc, Chelmsford, MA, E.U.) EpiTouch Alex (ESC, Israel) GentleLASE LE, GentleLASE Plus (Candela Corp, Wayland, Ma, E.U.) LaseAway (Silver Creek Surgical, Stone Mountain, GA, E. U.) SmoothLASE (Leisegang/NetOptix, Boca Raton, FL, E.U.)	LightSheer (Lumenis, Estados Unidos) Dornier (Alemania) Apex 800 (Iridex Co, Mountain View, CA, EU) Depilase (Depilase Group Ltd, Londres, Reino Unido) EpiStar (Nidek Co Ltd, Aichi, Japón) LightSheer [SC, EC, XC, SP & EP] y StarLight (Coherent Inc, Santa Clara, CA, EU) MeDioStar (Asclepion-Meditec, Jena, Alemania) SLP 1000 (Palomar Medical Technologies, Burlington, MA, EU)	GentleYag (Candela Corp, Estados Unidos) Smartpile II Acclaim 7000 (Cynosure Inc. Estados Unidos) Athos (Cosmos Medical, Temecula, CA, Estados Unidos) CoolGlide, Vantage (Altus Medical, Burginlame, Ca, Estados Unidos) Depilase (Depilase Group Ltd, Londres, Reino Unido) Lyra (Laserscope, San Jose, Ca, Estados Unidos) Lorad (Focus Medical LLC, Bethel, Ct, Estados Unidos) MedLite (Continuum Biomedical, Santa Clara, Ca, Estados Unidos) SoftLight (ThermoLase, Carerolton, Tx, Estados Unidos)	Chromos 694 (SLS Biophile, Ltd, antes Mehl/Biophile, Carmarthenshire, Reino Unido) E2000 y EpiLaser (Palomar Medical Technologies, Burlington, MA, EU) EpiPulse (Lumenis, EU, antes ESC; Israel) EpiTouch Ruby (Lumenis, EU, antes ESC, Israel) LaseAway ( Polytec PI/Lambda, Auburn, MA, EU) MLT R694 (Medical Laser Technologies Ltd, Inverkeithing, Reino Unido) RubyStar (Asclepion-Meditec, Jena, Alemania)



El protocolo de tratamiento incluyó un sistema de 2 ms y un rango de energía que fluctuó entre 20 y 40 J/cm<sup>2</sup> (Finkel y col. 1997). Más adelante, Boss y col. demostraron que la tasa depilatoria era del 60 al 80% al sexto mes postratamiento tras depilar en tres sesiones diversas áreas anatómicas de 18 individuos, 10 mujeres y 8 hombres, de fototipos I al VI en la escala de Fitzpatrick. El estudio comparó sistemas de distinta duración de pulso, 2 ms y 20 ms, sin observarse diferencias en cuanto a la tasa depilatoria o efectos secundarios. De acuerdo a los autores, el sistema de pulso más corto (2 ms) permitió efectuar el tratamiento más rápidamente que el sistema de pulso más largo (20 ms) (Boss y col. 1999). Por su parte, McDaniel y col. observaron una tasa depilatoria del 40%, 56%, 50% y 15% en los labios, piernas, espalda y región inguinocrural, respectivamente, en 22 individuos de piel clara -fototipos I a III- y pelo negro, después de una sesión de tratamiento con un sistema de alejandrita de 10 ms, diámetro de 10 mm y energía de 20 J/cm<sup>2</sup>. Asimismo, se observó que la tasa depilatoria en el labio aumentó al 56% al administrar una segunda sesión de tratamiento 8 semanas después de la primera. La valoración clínica fue llevada a cabo por observadores independientes seis meses después del tratamiento (McDaniel y col. 1999). En el estudio conducido por Nanni y Alster se incluyeron 36 individuos que recibieron una sesión de depilación con un sistema de alejandrita de 10 mm de diámetro, 18 J/cm<sup>2</sup> y tres pulsos distintos, es decir, 5, 10 y 20 ms. Los autores observaron que la tasa depilatoria tras una única sesión de tratamiento era distinta según el momento de su valoración; así la tasa depilatoria fue del 66%, 27% y 4% tras uno, tres y seis meses postratamiento, respectivamente. No se observaron diferencias significativas en los resultados según la duración del pulso, excepto

que aquellas áreas tratadas con el pulso más largo presentaron menos eritema e hiperpigmentación postinflamatoria (Nanni y Alster 1999). Posteriormente, Goldberg y Ahkami han observado que la tasa depilatoria promedio tras tres sesiones de tratamiento y seis meses después de la última sesión de depilación fue de 33.1% en las áreas anatómicas tratadas con un sistema de 2 ms. La tasa depilatoria promedio fue 33.9% en las áreas anatómicas contralaterales tratadas con el mismo protocolo pero con un sistema de 10 ms. El estudio incluyó un total de 14 individuos y no se observaron cicatrices ni alteraciones de la pigmentación (Goldberg y Ahkami 1999). En otro estudio comparativo entre el sistema alejandrita y el Nd:YAG que incluyó 15 sujetos, se observó que la tasa depilatoria en la axila fue del 54% a los dos meses de la única sesión de depilación con el primer sistema; mientras que la misma fue de 74% con el Nd:YAG. No obstante, los autores observaron repoblación pilosa en ambas áreas de estudio. Así pues, la tasa depilatoria final al tercer mes postratamiento fue 19% en las áreas depiladas con alejandrita y del 27% en las tratadas con Nd:YAG. Éstas últimas recibieron dos sesiones de tratamiento y para ello se empleó una suspensión de carbón como cromóforo exógeno (Rogers y col. 1999). En el estudio comparativo conducido por Gorgu y col. se observó una tasa depilatoria del 74% en la axila depilada con un sistema de alejandrita, mientras que en la axila contralateral depilada con electrolisis la tasa depilatoria fue del 35%. El sistema alejandrita de pulso largo empleó dosis de energía en un rango de 30 a 50 J/cm<sup>2</sup> y se administraron un total de tres sesiones a un intervalo de 4 semanas. Las áreas tratadas con electrolisis se llevaron a cabo en 4 sesiones a un intervalo de 3 semanas entre ellas (Gorgu y col. 2000). En cuanto a la cara se refiere, Raulin y Greve condujeron un estudio

en 30 mujeres con hipertrichosis facial que recibieron un promedio de 8 sesiones de tratamiento en un período de 18 meses, observándose una tasa depilatoria promedio de 75% en el caso de pelo negro y 10% en las áreas con pelo claro. El protocolo de tratamiento del estudio incluyó un sistema de 20 ms con un diámetro de haz de 10 o 12 mm y una densidad de energía inferior a 30 J/cm<sup>2</sup> (Raulin y Greve 2000). Estudios más recientes con un período de observación más prolongado, de un año, han confirmado un 78% de depilación de pelo oscuro en el área inguinocrural tras múltiples sesiones de tratamiento (n=5) con un sistema de alejandrita de 20 ms, 10 mm de diámetro y a una densidad de energía de 20 J/cm<sup>2</sup> (Lloyd y Mirkov 2000). Laughin y col. han comunicado una tasa depilatoria promedio del 43% en pelo terminal después de un ciclo de crecimiento, observándose estabilidad en este resultado en los primeros seis meses del ciclo de crecimiento piloso (Laughlin y Dudley 2000). Eremia y col. han observado tasas depilatorias equivalentes (85% vs 84%) en grupos de individuos tratados con sistemas de alejandrita de pulso largo (3 ms) y diodo de pulso largo (pulso variable) después de un año y 4 sesiones de tratamiento (Eremia y col. 2001). Handrick y Alster han observado tasas depilatorias y de repoblación pilosa semejantes en grupos de pacientes tratados con sistemas de alejandrita y diodo, respectivamente (Handrick y Alster 2001). En lo concerniente a la tasa depilatoria según fototipo, el estudio de Lu y col. en pacientes orientales, fototipos IV y V, con pelo negro grueso, concluyó que la misma, después de dos sesiones de tratamiento, es de 61% en las axilas y 62% en las piernas cuando se emplea una densidad de energía de 15-20 J/cm<sup>2</sup>. La tasa depilatoria aumenta discretamente a 66 y 67% respectivamente cuando se incrementa la energía (21-25 J/cm<sup>2</sup>). Asimismo, los mismos autores

han señalado que la tasa depilatoria aumenta considerablemente en función del número de sesiones de tratamiento. Después de cinco sesiones de depilación, los investigadores observaron tasas depilatorias de 91 y 86% en las axilas y piernas, respectivamente. La tasa depilatoria promedio fue estimada en torno al 90% a los 17 meses de observación (Lu y col. 2001). Por otro lado, Eremia y col. demostraron en otro estudio que incluyó 89 pacientes con fototipo I al V y 492 sesiones de tratamiento (promedio de 5,6 sesiones por paciente) que la tasa depilatoria promedio fue del 74%. Al discriminar los resultados según fototipo, diámetro de haz y nivel energético los autores observaron que los individuos de fototipo I presentaron una tasa depilatoria promedio del 78.5% cuando se empleó un diámetro de haz de 10-12 mm y una densidad de energía entre 35 y 50 J/cm<sup>2</sup> (promedio: 40 J/cm<sup>2</sup>). En los sujetos de fototipo II, la tasa depilatoria promedio fue del 74.3% con el diámetro de 12-15 mm y una densidad de energía promedio de 38 J/cm<sup>2</sup> (rango: 30-40 J/cm<sup>2</sup>). En el grupo de individuos con fototipo III se observó una tasa depilatoria del 73.4% cuando se empleó el diámetro de haz de 12-15 mm y una densidad de energía promedio de 37 J/cm<sup>2</sup> (rango: 25-40 J/cm<sup>2</sup>). En los individuos de fototipo IV la tasa depilatoria promedio fue del 71% cuando se empleó el mismo diámetro de haz y una energía promedio de 31 J/cm<sup>2</sup> (rango: 25-35 J/cm<sup>2</sup>). Finalmente, el único paciente de fototipo V depilado con un diámetro de haz de 12-15 mm y una densidad de energía promedio de 23 J/cm<sup>2</sup> (rango 20- 25 J/cm<sup>2</sup>) tuvo una tasa depilatoria de 60% (Eremia y col. 2001).

Desde el punto de vista histopatológico Ono y Tateshita evidenciaron edema de la papila dérmica; así como destrucción de las estructuras pigmentadas como la vaina epitelial externa y el tallo piloso después de la irradiación con un

sistema de alejandrita de pulso largo, 18 o 20 mm de diámetro y densidad de energía de 20 0 25 J/cm<sup>2</sup> (Ono y Tateshita 2000).

En cuanto a los resultados según el profesional a cargo de administrar el tratamiento, Freedman y Early no han encontrado diferencias estadísticamente significativas entre médicos y enfermeras. La tasa depilatoria promedio fue de  $74 \pm 8\%$  en el grupo tratado por un médico; mientras que en el grupo tratado por enfermeras la misma fue de  $70 \pm 6\%$ . Los efectos colaterales y el grado de satisfacción de los pacientes fueron semejantes en ambos grupos (Freedman y Early 2000).

En el ensayo clínico aleatorizado conducido por Hussain y col. (2003) se incluyeron 144 pacientes asiáticos (fototipos III a V) que se trataron con un sistema de alejandrita de 40 ms, energía de 16-24 J/cm<sup>2</sup> y sistema de refrigeración. Se practicaron tres sesiones de tratamiento. Se subdividieron los individuos en tres grupos que recibieron una, dos o tres sesiones de tratamiento, respectivamente. El período de seguimiento fue de 9 meses después de la última sesión de tratamiento. La tasa depilatoria valorada a los 9 meses después de la última sesión de tratamiento fue del 55% en los individuos que recibieron tres sesiones de tratamiento, del 44% en el grupo tratado en dos oportunidades y del 32% en aquéllos que recibieron apenas una sesión de tratamiento (Hussain y col. 2003).

Finalmente, en cuanto a efectos secundarios, se han observado vesículas, hipopigmentación e hiperpigmentación transitorias; así como la aparición de *pili bigemini* al emplear dosis bajas de energía (Ye y col. 1999). La tasa de efectos colaterales con este sistema se estima en un 2% (García y col. 2000).

## B) LÁSER DE DIODO

Los sistemas de diodo emiten una longitud de onda de 800 a 810 nm que es absorbida por la melanina pero menos ávidamente que los sistemas de rubí o alejandrita, cuyas longitudes de onda son más cortas, 694 y 755 nm, respectivamente. La longitud de onda más larga penetra más profundamente y a su vez es menos absorbida por la melanina de la epidermis, empleándose este sistema en el tratamiento de fototipos oscuros con un riesgo mínimo de daño epidérmico (Campos y col. 2001).

La pieza de mano aloja los rayos de diodo que generan la luz. La emisión láser se origina en la misma pieza de mano y por ello el sistema no precisa de una consola o brazo articulado como otros sistemas de láser. La pieza de mano posee un condensador que mezcla la luz para producir un haz homogéneo de 9x9 mm. La pieza de mano se comunica mediante un cable a una consola donde se ubican los controles de electricidad, sistema de refrigeración y parámetros de tratamiento. La duración de pulso está automáticamente asociada a la densidad de energía, así la duración del pulso (milisegundos) siempre es la mitad de la densidad de energía seleccionada ( $J/cm^2$ ). El sistema de refrigeración consiste en un cristal de zafiro dispuesto en la punta de la pieza de mano. Este cristal se mantiene siempre a una temperatura constante de 4°C y al estar en contacto con la superficie cutánea conduce calor de la epidermis antes, durante y después de cada pulso. La pieza de mano se pone sobre la superficie cutánea al menos durante 0.5 segundos, tiempo que garantiza la refrigeración adecuada de la misma que se alcanza a los 0.2 seg. Posteriormente se ejerce presión sobre la piel, comprimiéndola, maniobra que

disminuye la profundidad de los folículos pilosos y optimiza el funcionamiento del sistema de refrigeración. Por otro lado, la presión comprime los vasos sanguíneos, disminuyéndose así la oxihemoglobina disponible y por tanto su competencia por la energía láser (Campos y col. 2000). En general la tolerancia al tratamiento es buena y la mayoría acepta el procedimiento sin anestesia; no obstante, se puede emplear un anestésico tópico en pacientes más sensibles (Kopera 2003; Eremia y Newman 2000).

En el primer estudio publicado, William y col. observaron que la tasa depilatoria varió entre un 5% y 13%, después de la segunda o tercera sesión de tratamiento (William y col. 1999). Posteriormente, en el único estudio aleatorizado y controlado, conducido por Baugh y col. los autores observaron que la tasa depilatoria dependía básicamente de la densidad de energía empleada y del color de pelo. Así pues, los autores observaron una tasa depilatoria de 43% a los 30 días y 34% a los 90 días postratamiento en individuos con pelo negro (Baugh y col. 2001). En otro estudio prospectivo, conducido por Lou y col. se observó que la tasa de repoblación pilosa se situaba en 22-31% treinta días después de una sesión de tratamiento. No obstante, después la repoblación pilosa se estabilizó en 65-75% entre el tercer y vigésimo mes de observación. En el mismo estudio, se observó que la tasa de repoblación pilosa varió entre 44 y 66% de los 6 a los 20 meses de observación en el grupo que recibió dos sesiones de tratamiento (Lou y col. 2000.). Por su parte, Campos y col. estudiaron el efecto de la densidad de energía y número de sesiones de tratamientos en distintas áreas corporales en un grupo de 38 individuos de fototipos I a VI. En el 59% de los sujetos se observó una escasa repoblación pilosa 8.5 meses después de la última sesión

de tratamiento. En cuanto a la densidad de energía empleada se refiere, el 71% de los pacientes tratados con una densidad de energía de 40 J/cm<sup>2</sup> presentaron repoblación pilosa escasa al final del estudio; mientras que cerca del 60% de los individuos tratados con una densidad inferior a 30 J/cm<sup>2</sup> la repoblación pilosa fue moderada al final del estudio. Los autores también observaron que el número de sesiones de tratamiento tiene un efecto añadido en el resultado final del tratamiento. Así pues, el 31% de los individuos que recibieron 1 o 2 sesiones de tratamiento tuvieron una repoblación pilosa escasa al final del estudio; mientras que la misma observación fue hecha en el 68% de los sujetos que recibieron 3 o 4 sesiones de tratamiento ( $p= 0.015$ ). La máxima tasa depilatoria fue observada en los sujetos que recibieron 3-4 sesiones de tratamiento con la máxima densidad de energía empleada (40 J/cm<sup>2</sup>). Es decir, que el 91% de estos individuos tuvieron repoblación pilosa escasa al final del período de observación que fue de 8.7 meses en promedio. Finalmente, en cuanto al área anatómica, la cara tuvo una mejor respuesta que la espalda, no obstante los resultados no fueron estadísticamente significativos (Campos y col. 2000). Otros autores han estudiado el efecto de este sistema de depilación en fototipos más oscuros. Yamauchi y col. han utilizado el sistema de diodo en el tratamiento de la pseudofoliculitis de la barba en pacientes de piel negra (fototipo VI de Fitzpatrick). El tratamiento con dosis bajas de energía, del orden de los 10 J/cm<sup>2</sup>, redujo el tamaño y número de pápulas foliculares inflamatorias. Además, se observó enlentecimiento del crecimiento folicular, situación que determinó una disminución en la frecuencia del rasurado, limitándose así el traumatismo repetitivo causante de la afección. También se observó una mejoría en la hiperpigmentación postinflamatoria asociada



(Yamauchi y col. 1999). Otros autores han confirmado las observaciones de Yamauchi (Kauvar 2000, Greppi 2001). Finalmente, también se ha empleado el diodo para eliminar pestañas en casos de triquiasis asociada a tracoma. A este respecto, Strempele y col. han observado una tasa depilatoria de 65% al cuarto mes después de la última sesión de tratamiento (n=3) (Strempele y col. 2000).

Desde el punto de vista del ciclo de crecimiento folicular, Sadick y Prieto han observado que el sistema de diodo ocasiona un daño térmico en el epitelio folicular, induce el catágeno precoz, detiene la fase anágeno e incluso puede destruir totalmente la unidad folicular. Entre los hallazgos histopatológicos que observaron los autores se citan folículos con queratinocitos necróticos representativos de la fase catágena en seis pacientes, destrucción completa de los folículos en dos pacientes y vacuolización/edema de los queratinocitos de la capa basal en un paciente. La proporción de anágeno/no anágeno disminuyó de 8:2 a 1:1 (Sadick y Prieto 2003). Por su parte, Dierickx y col. han observado miniaturización folicular y el paso de pelo terminal a vello (Dierickx y col. 1999).

La mayoría de los estudios publicados han empleado sistemas de diodo con una duración de pulso inferior a 50 ms. Más recientemente, Rogachefsky y col. han demostrado que se se puede emplear un superpulso de 200 a 1000 ms para depilar todos los fototipos. No obstante, los autores consiguieron la tasa depilatoria más alta, 31% al sexto mes, cuando emplearon un pulso de 400 ms asociado a una densidad de energía de 46 J/cm<sup>2</sup>. El dolor y el riesgo de otros efectos secundarios se incrementó al prolongar el pulso y aumentar la densidad de energía (Rogachefsky y col. 2002). Los hallazgos han sido similares en otro

estudio conducido por los mismos autores en individuos con piel bronceada (Rogachefsky y col. 2001).

Asimismo, también se ha demostrado que el tamaño del haz es una variable a valorar en el resultado final del tratamiento. A este respecto Baumler y col. observaron que el ciclo de crecimiento folicular es más lento cuando se emplean diámetros mayores. Estos autores observaron que la tasa de repoblación pilosa fue de 23%, 12% y 13% al mes de tratamiento con un diámetro de haz de 8 mm, 12 mm y 14 mm, respectivamente. A los tres meses de tratamiento las tasas de repoblación pilosa observadas fueron de 67% (8 mm), 54% (12 mm) y 55% (14 mm). A los 15 meses la tasa de repoblación pilosa inferior al 25% en el 25% de los sujetos estudiados (n=16) (Baumler y col. 2002).

En cuanto a efectos colaterales, se puede observar eritema de duración variable (horas a días), hipo e hiperpigmentación temporal (2-3 meses) que son más frecuentes en los fototipos altos (Campos y col. 2000). Por nuestra parte, hemos comunicado un caso de urticaria-vasculitis, así como hipopigmentación prolongada (Moreno-Arias y col. 2000, 2001, 2003). Se ha comunicado un caso de atrofia del iris y catarata al depilar las pestañas del párpado superior (Brilakis y Holland 2004); así como aparición de nuevas lesiones de colagenosis perforante reactiva debido al fenómeno de Köebner inducido por el láser (Doshi y col. 2003). Finalmente, Soden y col. han observado cambios histológicos en nevus clínicamente atípicos en pacientes que recibieron varias sesiones de tratamiento en la espalda (Soden y col. 2001).

### **C) LÁSER DE NEODIMIO:YAG**

La longitud de onda del sistema de Nd:YAG ofrece algunas ventajas cuando se le compara a otros sistemas que emiten una longitud de onda más corta. Al ser más larga la longitud de onda (1064 nm), la energía lumínica sufre menos dispersión y penetra más profundamente en la piel donde alcanza dos estructuras críticas en el ciclo de crecimiento folicular: el bulbo piloso y el promontorio (Ross y col. 1999). Por otro lado, el grado de absorción de la melanina epidérmica es menor, situación que, por un lado, limita el riesgo de efectos secundarios, sobre todo en fototipos más oscuros y, además, optimiza la penetración de la energía (Littler 1999). La melanina absorbe menos la longitud de onda 1064 nm que las más cortas (532, 694, 755 y 800-810 nm) pero la absorción es selectiva y suficiente para que ocurra la fototermólisis selectiva del folículo piloso (Lask y col. 1997, Lin y col. 1998).

El primer sistema de fotodepilación aprobado por la FDA en los Estados Unidos fue precisamente un sistema de Nd:YAG en modo QS (QS-Nd:YAG) con el que se utilizaba una suspensión de carbón como cromóforo. No obstante, al emitir un pulso ultracorto, en el rango de los nanosegundos, el daño térmico producido por el sistema en el folículo piloso no era lo suficientemente lesivo como para garantizar una depilación prolongada. Inicialmente Goldberg y col. comunicaron tasas depilatorias de 44 a 66% según el área anatómica, a los tres meses de una sola sesión de tratamiento (Goldberg y col. 1997). Asimismo, Litter comunicó una tasa depilatoria de 40-80% en un caso de hipertrichosis lanuginosa congénita tratado con este sistema (Littler 1997). Posteriormente, en los estudios conducidos por Nanni y Alster se observó un enlentecimiento en el ciclo de crecimiento del pelo y repoblación total de las

áreas depiladas al sexto mes del tratamiento (Nanni y Alster 1997, Nanni y Alster 1998).

Es de destacar el trabajo de Kolinko y col. acerca de la influencia del ciclo folicular en los resultados de la fotodepilación con un sistema de Nd:YAG en modo QS (QS-Nd:YAG). Los autores identificaron áreas con una proporción alta y baja de pelo en anágeno. Éste crece más rápidamente que el pelo en telógeno y se identifica fácilmente por ser más largo. Todas las zonas recibieron el mismo tratamiento con el QS-Nd:YAG. La depilación al mes de tratamiento fue mayor en aquellas áreas con una proporción alta de anágeno. Asimismo, se observó el paso rápido de anágeno a telógeno en las áreas tratadas (Kolinko y col. 2000). Actualmente no se emplea este sistema para fotodepilar, reservándose su uso en el tratamiento de lesiones pigmentadas.

Más recientemente, han aparecido los sistemas de Nd:YAG de pulso largo cuya duración se aproxima al TRT del folículo piloso, empleándose de manera más eficiente que su antecesor en la fotodepilación. La longitud de onda penetra más profundamente y puede alcanzar los 5-7 mm (Bencini y col. 1999, Landthaler y col. 1986) donde se encuentran el bulbo y el promontorio (Cotsarelis y col. 1990, Kim y Choi 1995).

Bencini y col. comunicaron una tasa depilatoria que variaba entre 20 y 40% después de cada sesión de tratamiento, requiriéndose entre 4 y 6 sesiones para completar la depilación. El estudio histopatológico a las 6 horas del tratamiento mostró necrosis del epitelio folicular y de la glándula sebácea, mientras que a los tres meses se observó desaparición del folículo piloso y moderada fibrosis (Bencini y col. 1999).

Posteriormente Fournier y col. estudiaron el efecto de un pulso de 3.5 ms en un grupo de 14 mujeres de fototipos I-IV. La tasa depilatoria fue de 60% y 24% al cabo de uno y tres meses después de la única sesión de tratamiento con una densidad de energía promedio de  $47 \text{ J/cm}^2$  ( $DE: 14 \text{ J/cm}^2$ ). En contraste, en el área de control la tasa de depilación fue de 30% y 0%, respectivamente (Fournier y col. 2000). Las tasas depilatorias observadas por otros autores rondan entre 24 y 34% a los tres meses de tratamiento (Chui y col. 2000). Por su parte, Grekin y Zachary han obtenido tasas depilatorias distintas según el área anatómica y el observador. Así pues, la tasa depilatoria promedio a los 6-10 meses después de tres sesiones de tratamiento fue de 47% en la región inguinocrural y 46% en la axila en la valoración efectuada por un observador ajeno al estudio –valoración independiente ciega. No obstante, la evaluación de la persona que realizó el tratamiento dio por resultado una la tasa depilatoria promedio superior para las mismas áreas anatómicas, 64 y 60%, respectivamente. Los autores atribuyen la diferencia a la presencia de vellos que no pueden verse fácilmente a “ojo desnudo” (Grekin y Zachary 2001).

Más recientemente, Tanzi y Alster han observado una tasa depilatoria promedio de 58-62% un mes después de tres sesiones de tratamiento en la cara y 66-69% en áreas extrafaciales. La tasa depilatoria promedio a los seis meses fue de 41-46% en la cara y 48-53% en otras áreas anatómicas (Tanzi y Alster 2004). El número de sesiones tiene un efecto añadido en la tasa depilatoria. A este respecto, Lorenz y col. demostraron que la misma alcanza el 71.5% cuando se efectúan cinco sesiones de tratamiento. En cuanto a permanencia de los resultados, estos mismos autores observaron que la tasa depilatoria al año de tratamiento era de 40% en el grupo que recibió cinco

sesiones de tratamiento, mientras que la misma fue de 0% en el grupo que apenas recibió una sesión de tratamiento (Lorenz y col. 2002).

En cuanto a los hallazgos histopatológicos, en el bulbo piloso se puede observar alargamiento del núcleo, degeneración del citoplasma en la porción más externa de la VRE y separación de la membrana vítrea (Chui y col. 2000). Asimismo, otros autores han evidenciado necrosis de la VEI/VEE, de las células germinativas; células apoptóticas en la VEE y ruptura de la unidad folicular (Fournier y col. 2000).

Entre los efectos colaterales descritos se hallan: sensación de calor local, quemazón y escozor, edema perifolicular de corta duración (10 minutos), sequedad (Lorenz y col. 2002), vesículas, dolor, eritema, alteraciones transitorias de la pigmentación (Chui y col. 2000, Tanzi y Laster 2004) y esporádicamente cicatrices (Lorente y col. 2002).

#### **D) LÁSER DE RUBÍ**

El sistema de rubí es un láser en estado sólido que emite una longitud de onda de 694 nm con capacidad de penetración limitada, debido a la dispersión de la luz a su paso por las estructuras de la dermis. No obstante, la melanina absorbe ávidamente esta longitud de onda que es capaz de destruir selectivamente el folículo piloso y sus estructuras pigmentadas, ocasionando un enlentecimiento del ciclo de crecimiento folicular y, en el mejor de los casos, la depilación prolongada.

Actualmente su utilización en fotodepilación es muy limitada debido a la aparición de otros sistemas más rápidos y con un mejor perfil de seguridad. No obstante, durante años fue el único o uno de los pocos sistemas empleados

para tal fin y por ello los primeros trabajos sobre el efecto del láser en el folículo y su ciclo de crecimiento fueron realizados con este sistema. De ahí que sea necesario revisar la literatura al respecto.

En el primer trabajo publicado, Grossman y col. demostraron el daño folicular selectivo en un grupo de 13 sujetos depilados con un sistema de rubí cuya duración de pulso era de 270  $\mu$ s y un diámetro de 6 mm. La densidad de energía empleada estuvo en el rango de los 30 a 60 J/cm<sup>2</sup>. El estudio histopatológico *ex vivo* en piel canina mostró daño del epitelio folicular con eosinofilia citoplasmática y condensación y alargamiento de los núcleos. En la dermis se evidenció homogenización de las fibras de colágeno que se mostraban basofílicas. Los autores demostraron que la intensidad del daño histológico dependía de la densidad de energía. Así pues, a una densidad de 40 J/cm<sup>2</sup> el daño fue focal, observándose desestructuración del epitelio folicular, daño del colágeno perifolicular y de la dermis reticular más cercana. Al incrementar la densidad de energía a 70 J/cm<sup>2</sup> el daño se extendió hasta el colágeno de la dermis reticular interfolicular. Finalmente, con la densidad de energía máxima (160 J/cm<sup>2</sup>) se observó un daño extenso de las estructuras dérmicas, dermis reticular y anexos. En este mismo estudio, los autores también valoraron los cambios histológicos en humanos. El láser indujo eosinofilia, condensación y alargamiento nuclear del epitelio folicular, así como fragmentación del epitelio y del tallo piloso. En un solo caso se apreció daño del colágeno perifolicular (60 J/cm<sup>2</sup>). La epidermis permaneció indemne al tratamiento (Grossman y col. 1996). Desde el punto de vista clínico se observó enlentecimiento del crecimiento piloso en todas las áreas tratadas y a los seis meses del tratamiento cuatro sujetos (30.7%) habían experimentado una

repopulación pilosa inferior al 50%. Estos mismos autores observaron que la tasa depilatoria no varió significativamente a los 6, 12 y 24 meses. El resultado se mantuvo al menos durante dos años. Surge así el concepto de **depilación permanente**, entendida como la reducción significativa del número de pelos terminales de manera estable y sostenida por un período superior al ciclo de crecimiento folicular de un área anatómica determinada, después de dar el tratamiento depilatorio. Asimismo, se enfatiza la importancia de la presencia del tallo piloso para obtener una depilación más prolongada. Finalmente, los autores sugieren que existen dos tipos de respuesta del ciclo de crecimiento folicular al láser: a) inducción del telógeno que causa un enlentecimiento del crecimiento piloso y b) la miniaturización folicular que propicia la depilación permanente (Dierickx y col. 1998).

Grossman y col. observaron que la aparición del enlentecimiento del ciclo folicular dependía de la densidad de energía empleada y que era posible conseguir una depilación prolongada en algunos sujetos (Grosman y col. 1997). Por su parte, McCoy y Evans observaron el paso de folículos en anágeno a una fase de catágeno prolongada y posteriormente inducción del telógeno, después de una sesión de tratamiento con un sistema de rubí de 3 ms. La papila dérmica siempre se mantuvo viable. Cuando se administraron dos y tres sesiones de tratamiento se observó la aparición de folículos en telógeno, atípicos, con dilatación y obturación infundibular, así como proliferación de las células de la VEE. Igualmente, se observaron nuevos folículos en anágeno, incluso después de tres sesiones de tratamiento, pero sin pelo en su interior. A pesar de que el láser no causó la destrucción definitiva del folículo piloso, produjo el daño del tallo piloso y del istmo. Esta situación, según



los autores, ocasionaría la interrupción de la comunicación entre la papila dérmica y las células germinativas epiteliales con la consecuente alteración del ciclo de crecimiento folicular (McCoy y col. 1999). En un trabajo posterior, estos mismos autores, concluyen que la inducción del telógeno y la miniaturización folicular son los principales mecanismos mediante los cuales el láser de rubí causa depilación prolongada (6 meses), confirmándose así los hallazgos de Dierickx y col. (Dierickx y col. 1998).

El modelo murino –ratón peludo pigmentado o C57/Bl6- tiene dos ciclos de crecimiento folicular sincrónico durante la infancia y adolescencia, antes de entrar en una fase asincrónica de crecimiento. Esta particularidad ha sido aprovechada para estudiar los efectos del láser en cada una de las fases del ciclo de crecimiento folicular. Lin y col. (Lin y col. 1998) observaron daño térmico selectivo en el epitelio folicular inmediatamente después del impacto del láser. Se observó eosinofilia y alargamiento nuclear en el epitelio de los folículos en fase anágena. El daño folicular se extendió a lo largo de todo el epitelio anágeno a medida que se incrementó la densidad de energía; no obstante, los folículos en fase catágena y telógena permanecieron indemnes. Por otro lado, desde el punto de vista clínico, se observó que el grado de eritema y edema perifolicular dependía de la densidad de energía y se observó exclusivamente en los folículos en fase anágena. La relación del eritema con el daño folicular observado en la histología fue estadísticamente significativa. Cuando se emplearon dosis máximas de energía se observó daño térmico epidérmico y dérmico, especialmente en los individuos tratados durante la fase anágena del ciclo. La repoblación pilosa fue completa en los individuos tratados durante la fase catágena y telógena del ciclo, independientemente de la dosis

de energía empleada. En contraposición, la repoblación pilosa fue inversamente proporcional a la dosis energética empleada en los individuos tratados durante la fase anágena ( $p < 0.05$ ) tanto al mes como a los dos meses de tratamiento. A los 28 días postratamiento se observaron escasos macrófagos con gránulos de melanina (melanófagos) dentro de las fibras de colágeno más denso en las áreas donde antes había folículos en anágeno. Esta fibrosis dérmica se también se correlacionó de manera significativa a la densidad de energía empleada en el grupo de individuos tratados durante la fase anágena. En contrapartida, no se observaron cambios histológicos epidérmicos ni dérmicos tardíos (28 días) en los grupos de individuos tratados durante las fases catágena y telógena del ciclo. Asimismo, los individuos en fase anágena que presentaron cicatrización secundaria al tratamiento mostraron signos de mejoría en cuanto a disminución o desaparición de la fibrosis dérmica en el estudio histológico del día 56. Ante estos resultados, los autores concluyen que el láser induce daño folicular exclusivamente en los folículos en anágeno y que el mismo depende de la dosis de energía empleada (Lin y col. 1998).

Liew y col. han estudiado la participación de distintos factores anatómicos y el contenido de melanina en el resultado de la fotodepilación. Así pues, los autores evaluaron la eficacia del tratamiento, en términos de densidad pilosa, según la edad, tono cutáneo, espesor epidérmico, densidad dérmica, longitud pilosa intracutánea, contenido total de melanina y proporción de eumelanina. Sólo se observó una correlación entre la cantidad relativa de eumelanina en el folículo, medida mediante espectrofotometría, y la eficacia del tratamiento; así, los sujetos con una proporción mayor de eumelanina en sus folículos –pelo

más oscuro- tuvieron una densidad pilosa menor al séptimo mes de tratamiento (Liew y col. 1999a).

El estudio ultraestructural con microscopía electrónica de transmisión ha mostrado: vacuolas intracelulares dispersas en la basal con ruptura del citoplasma en algunas células, edema intercelular y separación entre los queratinocitos debido al daño de los desmosomas; fragmentación de melanosomas, hallándose algunos vacíos y otros con acúmulos de melanina; grupos de melanosomas alrededor del núcleo, marginación de la cromatina nuclear, edema mitocondrial y alteración de sus crestas y acúmulo de tonofilamentos dentro del citoplasma. No se evidenciaron alteraciones en el tallo piloso, la VEE, la VEI, la unión dermo-epidérmica, el colágeno y los fibroblastos (Liew y col. 1999b).

En cuanto a hallazgos en la microscopía de luz óptica se ha observado que la destrucción del folículo piloso puede ser selectiva, pero parcial y aleatoria. Así pues, Liew y col. hallaron material necrótico alrededor y en la periferia del tallo piloso, ruptura y desestructuración de la matriz, dilatación o ruptura del *ostium* folicular con paraqueratosis, eosinofilia y picnosis en el epitelio folicular. Asimismo, se hallaron algunas células epidérmicas eosinofílicas y cuerpos coloides representativos de células apoptóticas. Por otro lado, se encontraron folículos indemnes en todas las áreas tratadas y la distribución de los folículos dañados fue aleatoria. El daño folicular fue demostrado hasta la inserción del músculo erector del pelo y la mayoría de los folículos dañados no mostraban alteraciones más abajo de aquella estructura. Sólo en algunos folículos las células del bulbo piloso aparecían encogidas, con la VEE rota, enucleadas y con el citoplasma eosinofílico. Asimismo, se observó un infiltrado inflamatorio

linfocitario moderado en los días posteriores al tratamiento, pero el mismo no fue evidente en las muestras del día 21 postratamiento. Ocasionalmente, se pudo constatar daño epidérmico asociado a la aparición de vesículas. En este caso se observó necrosis epidérmica suprabasal, gránulos de melanina en el epitelio necrótico (eosinofílico), epitelización y un acentuado infiltrado inflamatorio linfocitario. En cuanto a los hallazgos dérmicos, se observó fibroplasia, escaso infiltrado inflamatorio sin evidencias de formación de colágeno. La morfología y distribución del colágeno y elastina fueron normales. Los autores emplearon la tinción de Saccapic para corroborar que la necrosis térmica se circunscribía alrededor de la queratina del tallo piloso y no se limitaba exclusivamente a los folículos en anágeno. La membrana basal se apreció normal en la tinción PAS. La tinción de Masson-Fontana mostró que la distribución de la melanina era homogénea en las áreas tratadas, sin identificarse su presencia en la dermis. Ante estos resultados se deduce que el daño térmico folicular ocasionado por el láser de rubí es selectivo y el mismo se debe a la absorción selectiva de la melanina. El daño de las estructuras de soporte o adherencia –desmosomas y tonofilamentos- así como de organelas intracelulares como la mitocondria, debido a la presencia de flavinas fotosensibilizantes, podría contribuir al daño celular irreversible observado. Además, la respuesta inflamatoria podría ayudar en el daño folicular. Finalmente, los autores argumentan que la repoblación pilosa podría deberse a la regeneración folicular a partir de la papila dérmica, estructura aparentemente no alcanzada por la irradiación láser. Recordemos que el daño folicular se extendió sólo hasta la región del promontorio, no obstante, el bulbo permaneció indemne en todos los cortes histológicos examinados (Liew y col.

1999b). Más adelante se demostró que el daño epidérmico inducido por el sistema de rubí no inducía proliferación celular (Liew y col. 1999c).

En cuanto a efectos secundarios se refiere, puede observarse dolor, edema, eritema, vesículas, costras, alteraciones de la pigmentación (Liew y col. 1999d) (Bjerring y col. 1998) y falta de respuesta (Solomon 1998). La hipopigmentación suele ser transitoria (21-90 días) pero ocasionalmente puede prolongarse, debido a la supresión de la melanogénesis y no a la destrucción de los melanocitos. La hiperpigmentación habitualmente se resuelve en dos meses, no obstante puede prolongarse más de 1 año en los fototipos más oscuros (Liew y col. 1999d).

#### **E) LÁSER DE ARGÓN**

El láser de argón emite una onda continua en el segmento azul y verde del espectro electromagnético. Su utilización prácticamente se ha reservado al tratamiento de la triquiasis.

Cuando se emplea un haz de 100 micras de diámetro, energía de 0.9-1.0 W y una duración de pulso de 0.1-0.2 la energía láser causa un área de necrosis cónica que puede llegar a 1.4 mm de profundidad (Hanumanthu y col. 2003).

La tasa depilatoria observada suele ser muy variable, entre 56 y 100%. Los efectos descritos incluyen cicatrización asociada a hipopigmentación (12, Campbell 1990, 13, 14).

#### 2.4.4. 2.3.2. LUZ PULSADA INTENSA

La luz pulsada intensa (LPI) es una emisión de luz de amplio espectro que se diferencia del láser en los siguientes aspectos:

a) La **fente de luz** emite más de una longitud de onda (550 a 1200 nm) que contrasta con la luz monocromática del láser que emite únicamente una longitud de onda del espectro electromagnético. Además, la LPI emite una porción del segmento de radiación infrarroja, generalmente hasta los 1200 nm. De acuerdo al objetivo del tratamiento, se puede seleccionar un filtro de corte para bloquear longitudes de onda más cortas.

b) El **tamaño del haz de luz**: la mayoría de las lámparas de destello poseen un cristal de cuarzo rectangular de mayor área que la del haz de láser que habitualmente es circular y más pequeño.

c) **No es una emisión colimada** pues las ondas no viajan en paralelo.

d) **No es una luz coherente**: los fotones no se emiten al unísono y por ello viajan en fases diferentes, tanto en espacio como en tiempo.

El origen de la LPI se remonta a 1960 cuando se fabricaron las primeras lámparas de xenón que servían de fuente lumínica para los sistemas láser. Al igual que ocurrió con los láseres, rápidamente se encontraron diversas indicaciones para las lámparas de xenón (Verhagen 1966, L'Esperance 1966). En los años 70 se crearon los fotodepiladores, instrumentos que empleaban lámparas de xenón como método de depilación, sin embargo, actualmente se pone en duda su efectividad. Posteriormente, en la década del 90, la FDA

autorizó el uso de la LPI en el tratamiento de lesiones vasculares (FDA 1995), observándose casi inmediatamente, un efecto colateral que más tarde sería objeto de estudios más profundos: la eliminación de pelo terminal (Hellwig y col. 1995). No obstante, fue hasta 1997 que la FDA autorizó el primer equipo para fotodepilación basado en una lámpara de destello (FDA 1997). Una observación preliminar sugería la depilación de áreas pilosas tras múltiples sesiones consecutivas de LPI (Raulin y col. 1997). En los años siguientes se comunicaron los primeros resultados de la fotodepilación mediante LPI (Tse 1999, Fitzpatrick y col. 1997, Smith y col. 1998, Gold 1998, Weiss y Cohen 2000, Weir y Woo 1999, Gold y col. 1997). La tasa depilatoria observada por Weiss y col. fue de 33% tras dos sesiones de depilación, a los 6 meses después del tratamiento (Weiss y col. 1991). Por su parte, Gold y col. observaron un 60% y un 75% de reducción del pelo terminal después de 3 y 12 meses de una sesión de tratamiento. En este estudio se incluyeron 31 pacientes de fototipos I a VI con hipertrichosis localizada –cara, cuello, antebrazos y tronco- y pelo negro o castaño. El seguimiento a tres meses incluyó la valoración de todos los sujetos (n=31), mientras que la evaluación anual se efectuó en 24 individuos (Gold y col. 1999).

Trollius y Trollius observaron una reducción del 80% de los pelos terminales a los 8 meses de seguimiento (Troillius y Troillius 1999). Posteriormente, Schroeter y col. comunicaron una tasa depilatoria de 77% inmediatamente después de seis sesiones de tratamiento (Schroeter y col. 1999). Más adelante, Sadick y col. obtuvieron tasas depilatorias entre 54 y 64% seis meses después del tratamiento. El mismo autor observó que la tasa depilatoria aumentaba a 76% inmediatamente después de cuatro sesiones de tratamiento y que la

misma aumentaba a 83% en el 41% de los pacientes tratados, después de un año de tratamiento (Sadick y col. 2000, Sadick y col. 1999). En cuanto a la permanencia del resultado, nuestro equipo observó la permanencia de los resultados tras un año y medio de seguimiento (Moreno-Arias y col. 2000). Pero fue sólo en 2000 que la FDA reconoció la depilación permanente mediante LPI (FDA 2000).

En los últimos años ha aumentado la oferta de lámparas de destello que emplean la luz pulsada intensa como método de fotodepilación. La Tabla 11 resume los equipos actualmente disponibles.

**Tabla 11.** Sistemas de luz pulsada empleados en la fotodepilación

Fabricante	Lámpara de destello
3D: Danish Dermatologic Development Hørsholm, Dinamarca	Ellipse Flex, Ellipse Light
Lumenis (ESC/Sharplan), Estados Unidos	EpiLight, IPL Quantum HR, MultiLight – PhotoDerm, PhotoDerm, VascuLight Plus – PhotoDerm
Radiancy, Nueva York, Estados Unidos	DeLight, SkinStation, SpaTouch
Palomar, Burlington, Estados Unidos	EsteLux
Cynosure Inc. Chelmsford, Estados Unidos	PhotoLIGHT

La fabricación de máquinas más pequeñas probablemente permitirá, en un futuro próximo, la realización del tratamiento por el propio paciente. A este respecto, Rohrer y colaboradores (Rohrer y col. 2003) estudiaron los resultados clínicos (tasa depilatoria y efectos colaterales) en un grupo de 73 individuos que recibieron instrucción dirigida a cómo efectuar la depilación en ellos mismos. El grupo estudiado incluyó hombres y mujeres con fototipos I a IV en



la escala de Fitzpatrick con pelo rubio a negro, excluyéndose aquellos que ya habían sido tratados con electrólisis o depilación a láser. La sesión de instrucción consistía en ver un vídeo y leer las instrucciones del fabricante; posteriormente, el instructor demostraba la aplicación de tratamiento en un área diferente a las seleccionadas para el estudio. Durante la demostración se efectuaron varias pruebas de energía, seleccionándose la dosis capaz de blanquear o quemar el pelo sin producir dolor, ampollas, habones u otros cambios en la epidermis. Se seleccionaron dos áreas de tratamiento que fueron rasuradas dejando el tallo piloso a 1 mm de altura. Asimismo se hicieron fotografías previas a la sesión de tratamiento y posteriormente antes de la segunda sesión de tratamiento (4 semanas) y durante el período de seguimiento -semana 2 y 12 después de la segunda sesión de tratamiento-. Inmediatamente después de terminar la sesión de instrucción, el paciente realizaba personalmente su sesión de tratamiento en una habitación sin la supervisión o asesoría del instructor. Posteriormente, el instructor nuevamente valoraba clínicamente los efectos colaterales a los 30 minutos de realizado el tratamiento. La observación independiente basada en las fotografía clínicas demostró una tasa depilatoria promedio de 33.6%, 44.3% y 32.3% a las 4, 6 y 12 semanas. Asimismo, los autores no observaron diferencias estadísticamente significativas cuando se compararon los resultados en relación al fototipo, área anatómica y color del pelo.

En el estudio conducido por Gold y col. se incluyeron 31 pacientes de fototipos I al VI , de 15 a 78 años (promedio de 41 años), con hipertrichosis localizada de la cara, cuello, antebrazos y tronco. El color de pelo fue se clasificó en varias categorías: negro, negro/blanco, negro/rubio, castaño y castaño claro. El

protocolo utilizado incluyó una sola sesión de tratamiento (Gold y col. 1997). La valoración de la respuesta se hizo mediante recuento manual de pelo terminal en un área de 1x1cm y análisis de fotografías clínicas. La valoración clínica al tercer mes postratamiento evidenció una tasa depilatoria promedio de 60% para todas las áreas anatómicas ya descritas. La valoración clínica y el recuento manual de pelo terminal un año después de la única sesión de tratamiento confirmaron una tasa depilatoria del 75-100% en el 75% de las áreas tratadas en 18 de los 24 individuos que continuaron en el estudio. El 25% de los individuos presentó una tasa depilatoria inferior al 75%. Entre los efectos secundarios inmediatamente después del tratamiento se observó eritema en el 75% de los individuos y edema en el 8.3% de los sujetos. A las dos semanas de seguimiento se documentó la formación de vesículas en tres pacientes (12.5%) y la aparición de hiperpigmentación postinflamatoria en un individuo (4,2%). A las ocho semanas de seguimiento un solo individuo (4.2%) refirió la aparición de vesículas. En las valoraciones posteriores no se observaron otros efectos colaterales. De acuerdo a los autores se efectuó estudio histopatológico en distintos momentos del protocolo pero solo aportan los resultados, en un sujeto, que confirma la miniaturización folicular y la fibrosis perifolicular después de un año de tratamiento (Gold y col. 1999).

Troilius y Troilius (1999) emplearon una lámpara de LPI (Ellipse Relax Light 1000, Danish Dermatologic Development, Hoersholm, Dinamarca) que dispone de un doble filtro que permite emplear el rango de 600 a 950 nm del espectro lumínico. Una columna de agua actúa como filtro de las longitudes superiores a 950 nm, situación que limita la absorción de luz por el agua de la epidermis y con ello disminuye los posibles efectos colaterales. Por otra lado, el *spot* del

sistema empleado por estos autores era de 10x48 mm dispuesto sobre una película de gel, ésta sirve para disminuir la dispersión de fotones reaprovechando aquellos que son reflejados por la capa córnea. El área a tratar fue depilada a ras de piel y se efectuó la entrega de los pulsos con un solapamiento de aproximadamente un 10%. En el estudio se incluyeron 11 mujeres sanas, de 21 a 56 años de edad (promedio de  $31 \pm 9.2$  años), fototipo II a IV y con pelo negro o rubio oscuro en la región inguinocrural exclusivamente. El protocolo de tratamiento incluyó una duración de pulso de 44.5 ms, compuesto por un tren de pulsos de 10 ms con períodos de 1.5 ms entre cada pulso. La energía empleada fue de  $18.3 \pm 3.3$  J/cm<sup>2</sup>. El intervalo entre sesiones de tratamiento fue de 4-5 semanas y en total se administraron cuatro. La valoración de la respuesta se hizo mediante macrofotografía digital y un programa informático (Mirror Image Software System, Canfield Clinical Systems, Fairfield, NJ, Estados Unidos) que contabilizaba el número de pelos terminales en un área de 25x25 mm. La densidad pilosa promedio antes del tratamiento fue de  $33.9 \pm 9.4$  pelos. La tasa depilatoria promedio cuatro meses después del último tratamiento fue de  $74.7 \pm 18.3\%$ ; mientras que a los 8 meses la misma alcanzó  $80.2 \pm 20.3\%$ , sin diferencias estadísticamente significativas. Los autores también observaron mejoría de la pseudofoliculitis asociada en dos individuos. Todos los pacientes experimentaron mejoría en la textura cutánea y aclaramiento de los pelos remanentes. La respuesta fue más lenta en los individuos con pelo más grueso. Entre los efectos colaterales descritos se citan el eritema y sensibilidad en los dos primeros días postratamiento en la mayoría de los pacientes. Asimismo, se observó la formación de vesículas en un solo sujeto y se relacionó a la presencia de restos de pelos depilados que habían

quedados adheridos a la superficie del cristal del aplicador. En cuanto al dolor, en una escala de 0 a 10, aquél fue 5 en la parte medial y 3 en la lateral.

En la revisión de los distintos estudios publicados se encontró una falta de uniformidad en cuanto a características demográficas de los sujetos, fuentes de luz empleada, protocolo de tratamiento, área anatómica estudiada, seguimiento y forma de valorar la respuesta al tratamiento. La gran variabilidad en todos estos aspectos dificulta la comparación de los resultados.

#### **2.4.4.2.3.3. TERAPIA FOTODINÁMICA**

El concepto de la utilización de la luz para activar un agente fotosensibilizante administrado por vía tópica o sistémica se aplica desde hace años al tratamiento de ciertas dermatosis. No obstante, su uso potencial en la fotodepilación sólo se evaluó recientemente. Inicialmente se debe depilar el área a tratar, seguidamente se aplica un solución de ácido aminolevulínico (ALA) que es absorbido por los folículos pilosos después de algunas horas. Posteriormente se irradia la zona con una luz de 630 nm que activa el agente fotosensibilizante (ALA) y desencadena una reacción fotoquímica en la que se generan moléculas de *oxígeno singlet* capaz de destruir las membranas celulares del folículo piloso. Grossman y col. han relatado el efecto depilatorio del 5-ALA al 10-20% seguido 3 horas más tarde por la irradiación con una fuente de luz que emite 630 nm y una densidad de energía de 10 a 200 J/cm<sup>2</sup>. En este estudio se observó que la tasa depilatoria dependía de la dosis de energía empleada y el efecto se mantenía estable durante al menos seis meses (Grossman y col. 1995).

#### 2.4.6.2.4. FÁRMACOS

Los fármacos empleados en el tratamiento del hirsutismo se clasifican en:

- a) Bloqueadores de los receptores de andrógenos,
- b) Inhibidores de la 5-alfa-reductasa,
- c) Inhibidores de la secreción de andrógenos y
- d) Fármacos de uso tópico

#### A) BLOQUEADORES DE LOS RECEPTORES DE ANDRÓGENOS

Los antiandrógenos son efectivos cuando se dan por un período prolongado de al menos 6 a 12 meses. Son teratogénicos y ocasionan feminización fetal. Por ello es indispensable su uso en asociación con anticonceptivos orales en mujeres en edad fértil (Carmina 2001).

Los antiandrógenos más frecuentemente utilizados son:

**Espironolactona.** Se trata de un esteroide relacionado con la aldosterona que inicialmente se empleó como diurético inhibidor de aldosterona en el tratamiento de la hipertensión arterial pero actualmente prácticamente se reserva su uso al tratamiento del hirsutismo (de Oliveira y col. 1975, Shapiro y Evron 1980, Cumming y col. 1982). La actividad antiandrógena de la espironolactona se debe a:

- a) Competición con la DHT por el receptor de andrógenos,
- b) Efecto inhibitorio de la 5-alfa-reductasa,
- c) Competición con otros andrógenos por la globulina transportadora de hormona sexual y

d) Inhibición de las enzimas del citocromo P450 responsables por la síntesis de esteroides de origen ovárico y suprarrenal, situación que lleva a la disminución de los niveles de testosterona y androstendiona (Loriaux y col. 1976, Serafini y col. 1985, Serafini y Lobo 1985, Lobo y col. 1985).

La dosis empleada suele ser 100 mg/día sin que se produzca alteración de los niveles de andrógenos, no obstante, al incrementar la dosis a 200 mg/día se puede observar una disminución de los mismos (Carmina y Lobo 1991, Chapman y col. 1984). Entre los **efectos secundarios** se mencionan hipotensión e hipocalcemia en las primeras semanas de tratamiento, metrorragias y polimenorreas, gastritis, fatiga, cefalea y xerodermia (Board y col. 1987, Carmina 2001).

**Acetato de ciproterona.** Se trata de un derivado progestágeno que actúa como inhibidor competitivo por los receptores de la DHT. Asimismo, tiene un potente efecto antigonadotrópico e inhibe la secreción de andrógenos en el ovario (Hammerstein y col. 1975, Underhill y Dewhurst 1979, Belisle y Love 1986). Actúa como inhibidor de la secreción de andrógenos y bloquea la actividad periférica de los andrógenos. Se debe asociar a un estrógeno para limitar su efecto antigonadotrópico y administrarse durante la primera fase del ciclo. Generalmente se administra en dosis bajas de 2 mg/día asociado a un estrógeno. También puede darse a dosis más altas del orden de los 12.5 a 50 mg en un esquema secuencial del día 5 al 15 y asociado a estrógenos – etinilestradiol de 10 a 20 mg- del día 5 al 25 del ciclo- (Venturoli y col. 1999). Entre los efectos secundarios se mencionan el riesgo de cáncer de hígado, hiperlipidemia, sobrepeso, depresión y disminución de la libido (Venturoli y col. 1999, Sherwin y col. 1997).

**Flutamida.** Es un inhibidor no esteroideo de los receptores de andrógenos. Además inhíbe la síntesis de andrógenos y aumenta su metabolismo de tal manera que incluso a dosis bajas puede disminuir los niveles séricos de andrógenos. Se recomienda una dosis de 250-375 mg/día con controles enzimáticos hepáticos debido al posible riesgo de hepatotoxicidad. Otros efectos colaterales descritos son xerodermia y coloración verdosa de la orina (Simard y col. 1986, Cusan y col. 1990, Mottat y col. 1991, Marconides y col. 1992, Ayub y Levell 1987, Brochu y col. 1987, Moghetti y col. 1995, Muderris y col. 1996).

## **B) INHIBIDORES DE LA 5-ALFA-REDUCTASA**

En el hiperandrogenismo e hirsutismo idiopático los niveles de la isoenzima 1 de la 5-alfa-reductasa se hallan aumentados en la piel (Courchay y col. 1996, Carmina 1997); de tal manera que los inhibidores su actividad periférica son útiles en el tratamiento de aquellas dos condiciones. Los fármacos pertenecientes a este grupo son la finasterida y la dutasterida.

**Finasterida.** Es un inhibidor competitivo de la 5-alfa-reductasa pero primordialmente de su isoenzima tipo 2, sin afinidad por los receptores androgénicos ni con efecto hormonal conocido (Stoner 1990, Rittmaster 1994). Se ha demostrado efectividad en el hirsutismo a una dosis diaria de 5 mg/día pues probablemente a esta dosis también inhiba la isoenzima tipo 1. Durante el tratamiento con este fármaco se observa disminución de los niveles séricos de la DHT y otros metabolitos androgénicos, mientras que el nivel sérico de testosterona aumenta (Venturoli y col. 1999, Fruzzetti y col. 1994, Wang y col. 1995). Se recomienda como segunda línea de tratamiento del hirsutismo

idiopático o secundario a hiperandrogenismo discreto (Carmina 2001). Su efecto teratogénico obliga el uso de anticonceptivos durante su tratamiento.

**Dutasterida.** Es un inhibidor de las isoenzimas 1 y 2 de la 5-alfa reductasa con mejores resultados que la finasterida pero también con más efectos secundarios: disfunción eréctil, ginecomastia, disminución de la libido y alteraciones de la eyaculación (Djavan y col. 2005). La dutasterida disminuye los niveles séricos de la 5 alfa-dihidrotestosterona en un 80% sin repercutir en los niveles de LH. Por otro lado, la dutasterida aumenta las concentraciones de testosterona libre y biodisponible sin modificar las concentraciones de estradiol o de la proteína transportadora de hormona sexual (SHBG) (Iranmanesh y Veldhuis 2005). Actualmente se emplea en el tratamiento de la hiperplasia prostática benigna (Vanden Bosschen y Sternon 2005),

### **C) INHIBIDORES DE LA SECRECIÓN DE ANDRÓGENOS**

Se trata de un grupo de fármacos que por mecanismos distintos reducen la secreción de andrógenos. Entre ellos se incluyen los agonistas de la hormona liberadora de gonadotropina, los anticonceptivos orales, los corticoides y los antiandrógenos a dosis altas (ciproterona, espironolactona y flutamida).

**Agonistas de la hormona liberadora de gonadotropina.** Se reserva su uso a pacientes con hiperandrogenismo acentuado que no responden a otros tratamientos. La administración exclusiva de agonistas de la hormona liberadora de gonadotropina (AHLG) por períodos prolongados induce amenorrea, pérdida ósea, síntomas vasomotores y atrofia uretral/vaginal, debido a hipoestrogenismo (DeFazzio y col. 1983, Johansen y col. 1988). Por ello se recomienda la suplementación con dosis bajas de estrógenos que



optimizan su eficacia pero limitan los efectos secundarios (Carmina y col. 1994, Azziz y col. 1995). Así pues, se recomienda asociar estrógenos (0.625-1.25 mg/día) más progestágenos administrados de manera cíclica o etinilestradiol 20-25 mg/día (Azziz y col. 1995, Elkind-Hirsch y col. 1995, Carmina y Lobo 1996). La remisión del hirsutismo conseguida con los AHLG es más larga que la que se consigue con los antiandrógenos, no obstante el alto coste del tratamiento limita su uso (Carmina y Lobo 1997).

**Anticonceptivos orales.** El etinilestradiol a una dosis de 50 mg/día es capaz de reducir los niveles de LH y la secreción de testosterona. No obstante, las dosis más reducidas de estrógenos que se emplean en los anticonceptivos de nueva generación inducen un aumento de la SHBG y consecuentemente de la testosterona libre (Lobo y Carmina 1997). Además, pueden inhibir la 5-alfa-reductasa (Lobo y Carmina 1997) y los niveles de andrógenos de origen suprarrenal (Wild y col. 1982). Deben evitarse los anticonceptivos que contienen un progestágeno con actividad androgénica intrínseca como el norgestrel y noretindrona, prefiriéndose aquellos de nueva generación con progestágenos con menos actividad androgénica como el gestodeno, desogestrel y norgestimato (Carmina 2001).

**Corticoesteroides.** El uso de dexametasona o prednisona induce una remisión prolongada de la secreción de andrógenos de origen suprarrenal y puede estar indicado en algunos pacientes con hiperandrogenismo (Carmina y Lobo 1998). Se recomienda la administración de dosis bajas, del orden de 0.3-0.375 mg/día de dexametasona (Carmina y Lobo 1998, Carmina y Lobo 1991). En algunos casos puede complementarse el tratamiento con antiandrógenos (Carmina y Lobo 1991).

## D) FÁRMACOS DE USO TÓPICO

Son pocos las moléculas con reconocida actividad antiandrogénica cuando se administran por vía tópica. En este grupo podemos incluir la eflornitina y los derivados de la soja.

**Eflornitina.** Se trata de un fármaco utilizado en el tratamiento de la enfermedad del sueño –tripanosomiasis africana-. Cuando se emplea por vía tópica es capaz de inhibir la ornitín-decarboxilasa, enzima que participa en el ciclo de crecimiento folicular. La ornitín-decarboxilasa interviene en la síntesis de varias poliaminas que participan en la división y diferenciación celular: putrescina, espermidina y espermina. La eflornitina bloquearía la enzima en el folículo piloso y así retrasaría el crecimiento normal del pelo (Barman-Balfour y McClellan 2001). Los estudios experimentales han mostrado que la aplicación tópica de una solución de hidrocloreto monohidrato de eflornitina al 10% reduce el nivel de la ornitín-decarboxilasa folicular a un tercio a las 24 horas, disminuye el tamaño folicular e inhibe el crecimiento piloso (Shander y col. 2001). Estudios en humanos han demostrado que aproximadamente un 60% del fármaco en crema se absorbe por vía cutánea, alcanza niveles séricos adecuados a los cuatro días de tratamiento, su vida media es de 8 horas y se excreta por orina sin modificarse (Malhotra y col. 2000). Cuando se aplica en crema al 15%, equivalente al 13.9% de cloruro monohidrato de eflornitina anhidra, dos veces al día disminuye el pelo terminal de la cara en mujeres hirsutas; no obstante, la recaída es la regla al dejar su uso (Schrode y col. 2000). Entre los efectos colaterales se citan erupción acneiforme y dermatitis de contacto.

**Soja.** Más recientemente, se ha visto que dos extractos de la leche de soja fresca, un inhibidor de la tripsina de la soja y un inhibidor de la proteasa Bowman-Birk (*soybean trypsin inhibitor*, *Bowman-Birk protease inhibitor*) disminuyen el pigmento, diámetro piloso y la tasa de crecimiento folicular tanto en murinos como en humanos (Seiber y col. 2003).

Finalmente, los métodos depilatorios que aún no han sido validados, como las pinzas eléctricas, la electrólisis transdérmica, la depilación transcutánea, el uso de microondas, los suplementos alimenticios y preparaciones tópicas diversas no han sido incluídas en esta revisión.

## **JUSTIFICACIÓN**

### **3. JUSTIFICACIÓN**

Hasta la fecha se conoce que los mejores resultados en cuanto a fotodepilación se consiguen en la situación ideal de mayor contraste entre el color de la piel y color del pelo; concretamente cuando más clara es la piel y más negro es el pelo. También se sabe que los resultados mejoran cuando el pelo contiene más cantidad de eumelanina (pelo negro grueso) (Liew y col. 1999) y cuando más superficial es éste, porque en esta situación se precisa de filtros más bajos y por tanto las longitudes de onda que se utilizan están más cercanas a la banda de longitudes de onda idóneas de absorción de la melanina (Ferrando 1998).

Recientemente, se discute la importancia de las fases del ciclo folicular en los resultados que se obtienen. Se sabe que la fotodepilación actúa selectivamente en la fase anagénica del ciclo, que dura según las distintas localizaciones entre 2 y 6 años; mientras que la fase de reposo (telógeno) suele durar entre 3 y 6 meses (Camacho y Montagna 1997) dependiendo igualmente de las diferentes localizaciones. Ambas fases junto con la fase intermedia, catágeno, completan el ciclo folicular.

No se conoce exactamente la influencia del ritmo del ciclo de crecimiento folicular de cada área anatómica en los resultados finales.

## **HIPÓTESIS**

#### **4. HIPÓTESIS**

La permanencia de los resultados de la fototricólisis depende del ritmo del ciclo de crecimiento folicular de la localización estudiada y ello debe determinar el número total de sesiones de tratamiento, así como el intervalo entre las mismas, de las aplicaciones de una fuente de luz pulsada intensa.

## **OBJETIVOS**



## **5. OBJETIVOS**

### **5.1. GENERALES**

- a) Establecer los tiempos del ciclo folicular en la cara.
- b) Establecer cambios de comportamiento inducidos por el tratamiento en el ciclo de crecimiento folicular.
- c) Establecer pautas de tratamiento en fotodepilación.
- d) Establecer dosis idóneas según fototipos y color del pelo.

### **5.2. ESPECÍFICOS**

- a) Establecer la eficacia en términos de porcentaje de pérdida de pelos terminales y permanencia del resultado de un sistema de fotodepilación (Epilight®) en mujeres de fototipos II, III y IV de Fitzpatrick, afectas de hirsutismo idiopático o de origen hormonal, con pelo grueso, negro u oscuro en la cara.
- b) Evaluar, mediante la técnica del tricograma por unidad de área (modificado) y el folículo lograma (mediante biopsia), el efecto del sistema sobre el ciclo de crecimiento folicular de dicha región anatómica.
- c) Establecer el intervalo ideal entre las sesiones de tratamiento en el área mencionada.
- d) Establecer las alteraciones estructurales y ultraestructurales del folículo piloso, mediante técnicas de microscopía de luz óptica (tinción de hematoxilina-eosina y orceína), microscopía electrónica de transmisión e inmunohistoquímica (técnica del *úlex europeus* y anticuerpo monoclonal anti-procolágeno I).

## **PACIENTES Y MÉTODOS**

## **6. PACIENTES Y MÉTODOS**

### **6.1. TIPO DE ENSAYO CLÍNICO**

Fue un ensayo clínico, prospectivo, aleatorizado, controlado y con dos brazos (área depilada vs área no depilada) que constó de 5 fases:

**Fase A:** Reclutamiento de pacientes: 1.5 años

**Fase B:** Tratamiento: 1.5 años

**Fase C:** Seguimiento: 3 años

**Fase D:** Análisis de la información

**Fase E:** Presentación y comunicación de los resultados

### **6.2. SELECCIÓN DE PACIENTES**

Se seleccionaron pacientes procedentes de los Servicios de Ginecología y Obstetricia, Endocrinología y Dermatología del Hospital Clínic de Barcelona.

#### **6.2.1. CRITERIOS DE INCLUSIÓN**

Fueron seleccionadas mujeres, entre 12 y 65 años de edad, de pelo negro u oscuro y fototipos II a IV de Fitzpatrick, con hirsutismo idiopático o de origen hormonal, no sometidas previamente a fotodepilación y quienes, una vez informadas sobre los efectos y posibles complicaciones del tratamiento, decidieron participar voluntariamente en el estudio.

#### **6.2.2. CRITERIOS DE EXCLUSIÓN**

Fueron excluidas las pacientes con:

1. Urticaria física.
2. Fotosensibilidad específica o asociada a fármacos o procesos patológicos.
3. Inmunosupresión.
4. Cicatrización defectuosa: cicatriz hipertrófica y/o queloides.
5. Antecedentes de fotodepilación.

### **6.3. ÁREAS TRATADAS**

Se trató exclusivamente la cara, delimitando dos áreas, el mentón y la región preauricular.

### **6.4. GRUPOS**

Se consideraron los siguientes subgrupos:

- a) Mentón
- b) Preauricular

En cada una de estas regiones se estableció un área de estudio donde se administró el tratamiento (lado derecho) y un área de control (lado izquierdo), donde no se administró tratamiento.

### **6.5. NÚMERO DE SESIONES DE TRATAMIENTO**

Se programaron 8 sesiones de tratamiento.

### **6.6. INTERVALO ENTRE TRATAMIENTOS**

El intervalo entre sesiones de tratamiento programado fue de 8 semanas.

## MÉTODOS

## **7. MÉTODOS**

Una vez firmado el consentimiento informado (Anexo A: Información al paciente), se procedió a cumplimentar la ficha correspondiente (Anexo B: Ficha de recogida de datos) y a practicar la macrofotografía para el fotocontaje digitalizado y el tricograma por unidad de área en las áreas designadas “área de estudio” y “área control”; así mismo se solicitó el perfil hormonal androgénico en aquellas pacientes que no lo tuvieran. El mismo incluyó la dosificación de testosterona total y fracción libre, dehidrotestosterona (DHT), dehidroepiandrosterona (DHEA), dehidroepiandrosterona sulfato (DHEA-S),  $\delta$ -4-androstenediona, globulina transportadora de hormona sexual (SHBG, siglas en inglés de *sexual hormone binding globulin*) y prolactina. En los individuos voluntarios de cada uno de los subgrupos formados se practicó biopsia con folículoograma y microscopía electrónica de transmisión de las mismas áreas. Inmediatamente antes de la aplicación del tratamiento, se rasuró con maquinilla el área a tratar.

### **7.1. ÁREA DE ESTUDIO**

Se definió como un área de 1.0 x 4.5 cm que corresponde al tamaño del cristal de cuarzo del equipo de luz pulsada intensa (LPI) (Epilight<sup>®</sup>), localizada en el lado derecho de la región anatómica a tratar y donde se efectuaron todas las pruebas y registros fotográficos propuestos en este estudio (fotocontaje digitalizado, tricograma por unidad de área y biopsia).

## **7.2. ÁREA CONTROL**

Definida como un área de 1.0 x 4.5 cm, en el lado izquierdo de la región anatómica a tratar y donde se efectuaron las mismas pruebas y registros mencionados, sin haber recibido tratamiento.

## **7.3. EVALUACIÓN PREVIA AL TRATAMIENTO**

### **7.3.1. PERFIL HORMONAL**

Se empleó radioinmunoensayo para medir los niveles de LH y FSH (Farnos, Finlandia). Los valores estándar de LH y FSH se calibraron con la ayuda de IRP 68/40 e IRP 69/104. El estradiol ( $E_2$ ) se cuantificó mediante RIA en tubo recubierto (Medgenix, Bélgica. El anticuerpo  $E_2$  tiene una reactividad cruzada de 3.3% con el  $E_1$ , 1.0% con estriol, 2.0% con  $E_2$ -3-glucurónido y menos del 0.2% con el  $E_2$ -17-glucurónido. La concentración de prolactina (PRL) se determinó mediante RIA en tubo recubierto (Farnos, Finland). El valor estándar de PRL se estableció con el IRP 75/504. La testosterona (T) y la androstendiona ( $A_4$ ) se midieron mediante RIA después de efectuar extracción con éter y purificación mediante cromatografía de partición en columna de cromatolita A (bioMérieux Marcy l'Etoile - France). La dehidroepiandrosterona fracción sulfatada (DHEAS) se midió mediante la técnica RIA en tubo recubierto (Diagnostic Products Co. Los Angeles, Estados Unidos). El antisuero es altamente específico para DHEAS, con una baja reactividad cruzada con otros esteroides:  $17-\beta-E_2$  0.03%,  $E_1$  0.01%,  $E_1-3-SO_4$  0.5%, androsterona- $SO_4$  0,36%, T 0.10%,  $A_4$  0.12%. La globulina transportadora de hormona sexual

(SHBG) se midió mediante la técnica de ensayo fluoroinmunométrico en dos puntos (Wallac. Turku, Finlandia). No se conoce ninguna proteína sérica humana que tenga reacción cruzada con los anticuerpos policlonales y monoclonales utilizados en esta técnica. El índice de testosterona libre (ITL) se calculó mediante la fórmula  $Tx3.47/SHBG$ .

### **7.3.2. FOTOGRAFÍAS**

Se practicaron fotografías clínicas de la cara, de frente para los individuos del grupo “mentón” y de perfil para aquellos pertenecientes al grupo “preauricular” con una cámara Olympus OM-2n, OM-System Zuiko MC automacro 1:3.5, f=50 mm, bajo las mismas condiciones de iluminación, inmediatamente antes de cada sesión de tratamiento.

### **7.4. INFRAESTRUCTURA**

Todo el estudio se efectuó en el Hospital Clínic de Barcelona. La microscopía de luz óptica y electrónica de transmisión fueron efectuadas en la Sección de Dermatopatología del Servicio de Dermatología y en el Departamento de Anatomía Patológica. Las pruebas analíticas del perfil hormonal androgénico se realizaron en el Laboratorio Central. La fase de reclutamiento (FASE A) se llevó a cabo en la Sala de Fotobiología del Servicio de Dermatología. La unidad de fotodepilación fue cedida por Surgilight/Mediform S.A. de Barcelona, y se ubicó en la consulta externa de Dermatología donde se efectuaron todas las sesiones de tratamiento (FASE B) y seguimiento de los pacientes (FASE C) del estudio de acuerdo al cronograma especificado en el inciso C (Programación de actuaciones médicas durante las fases del estudio). La fotografía clínica y el proceso de digitalización para efectuar el fotocontaje estuvo a cargo del Sr.



Albert Jordá, fotógrafo clínico del Hospital Clínic. El cálculo de la muestra fue efectuado por la Unidad de Epidemiología y Bioestadística del Hospital Clínic i Provincial de Barcelona. El análisis estadístico fue realizado el Dr. Pedro Joya Vázquez y la Dra. Mercedes Vázquez Barrero. El fotocontaje digitalizado y la lectura de los tricogramas por unidad de área fueron efectuados por consenso entre dermatólogos ajenos al estudio: las doctoras Rosa Carvalho, Lorena Vidal Aguilar, Elba Parodi, Sandra O. Martínez Pérez y Annia Lourenço.

## **7.5. DESCRIPCIÓN DEL TRATAMIENTO**

Se instruyó evitar cualquier método depilatorio antes de la sesión de tratamiento, excepto rasurar. Inmediatamente antes del tratamiento se procedió a rasurar con maquinilla el área a depilar. Se aplicó gel frío a 4°C y se procedió a administrar el tratamiento con una lámpara de destello que emite luz pulsada intensa no coherente (EpiLight<sup>®</sup>, Lumenis) en toda el área anatómica, mentón o región preauricular, incluyendo el área de estudio y respetando el área de control. Inmediatamente después del tratamiento se aplicó hidrocortisona al 1% y se instruyó evitar la exposición solar directa, utilizar un filtro solar factor 15 o superior, evitar cualquier método depilatorio –excepto afeitado con maquinilla o tijeras- hasta la siguiente sesión de tratamiento.

Se efectuaron ocho sesiones de fotodepilación con un intervalo de 8 semanas.

### **7.5.1. PARÁMETROS DEL SISTEMA DE FOTOTRICÓLISIS**

Los parámetros del protocolo de tratamiento fueron:

- a) Longitud de onda: 590-1200 nm y filtros de corte de 695 nm y 755 nm
- b) Tamaño del haz: 10 x 45mm

- c) Duración del pulso: 3.5-3.8 ms
- d) Período refractario: 20-30 ms
- e) Densidad de energía: 40-43 J/cm<sup>2</sup>
- f) Modo: triple pulso
- g) Superposición del pulso: 0-10%

## **7.5.2. SISTEMA DE REFRIGERACIÓN**

Se empleó gel frío a 4°C.

## **7.6. DESARROLLO DEL ENSAYO Y EVALUACIÓN DE LA RESPUESTA**

### **7.6.1. SEGUIMIENTO DE LOS PACIENTES**

Se programaron 8 sesiones de tratamiento con un intervalo de 8 semanas. Una vez terminadas las sesiones de tratamiento se programaron visitas de control 6, 12, 24 y 36 meses después de la última sesión de tratamiento.

#### **7.6.1.1. VALORACIÓN DE LA RESPUESTA**

La respuesta al tratamiento se valoró mediante las siguientes técnicas:

##### **A) FOTOCONTAJE DIGITALIZADO**

Se efectuaron macrofotografías del área de control y estudio del mentón y región preauricular inmediatamente antes de cada sesión de tratamiento con una cámara Olympus OM-2n, OM-System Zuiko MC automacro 1:3.5, f=50 mm, bajo las mismas condiciones de iluminación. Posteriormente, se procedió a digitalizar las macrofotografías con la ayuda de un programa informático (Adobe Photoshop 5.0, Microsoft Inc, Estados Unidos).

Un grupo independiente de tres dermatólogos no involucrados en el estudio efectuó el recuento piloso manual de todos los pelos visibles en las macrofotografías digitalizadas en el área de control y estudio del mentón y región preauricular inmediatamente antes de cada sesión de tratamiento y a los 6, 12, 24 y 36 meses después de la última sesión de tratamiento. Se calcularon los valores promedios y éstos se sometieron a análisis estadístico.

## **B) TRICOGRAMA POR UNIDAD DE ÁREA (MODIFICADO)**

Se practicó el tricograma, según la técnica descrita anteriormente, con cera fría en un área de 20x5 mm aledaña al área de control y al área de estudio del mentón y la región preauricular, inmediatamente antes de cada sesión de tratamiento y a los 6, 12, 24 y 36 meses después de la última sesión de tratamiento (8ª sesión). Los pelos así obtenidos se transportaron a un portaobjetos con suero fisiológico y se cubrieron con un cubreobjetos para posteriormente visualizarlos bajo el microscopio de luz óptica con el objetivo de x10. Un grupo independiente de tres dermatólogos no involucrados en el estudio efectuó la interpretación de los tricogramas. Se registró el número de pelos en anágeno y no anágenos. Se calcularon los valores promedio de la relación pelo anágeno: no anágenos y se sometieron a análisis estadístico.

## **C) BIOPSIA**

Se practicó biopsia cutánea mediante punch de 3.5 mm, siguiendo la inclinación de salida de los tallos pilosos, en el área control del mentón y de la región preauricular en todos los voluntarios en el día 0, es decir, el día en que se programó la primera sesión de tratamiento. La biopsia post-tratamiento se

efectuó en el área de estudio del mentón y de la región preauricular en distintos momentos del estudio: 5' después de la primera sesión de tratamiento, o bien 8 semanas después de la 1ª, 2ª, 3ª, 4ª, 5ª, 7ª, o la 8ª sesión de tratamiento, o bien 6 o 12 meses después de la última sesión de tratamiento (8ª sesión), aleatoriamente; de modo que a cada paciente se le practicó la biopsia previa al tratamiento y una segunda biopsia aleatoriamente, después de una de las sesiones de tratamiento.

La muestra se dividió en dos segmentos, uno para procesamiento mediante las técnicas de HE, orceína, úlex europeus y autoanticuerpo monoclonal anti-procolágeno I. El otro segmento se utilizó para la técnica de microscopía electrónica de transmisión.

### **C.1. ANÁLISIS HISTOLÓGICO**

Se efectuó una aleatorización de los pacientes para asignar el tipo de corte histológico a practicar en la muestra: corte vertical *versus* horizontal.

Se procesaron las preparaciones mediante las técnicas de hematoxilina-eosina (Sigma, EU) y orceína (Sigma, EU) y posteriormente se examinaron al microscopio de luz óptica (HM-Lux3, Leitz Wetzlar, Alemania).

#### **a) Técnica de la hematoxilina eosina**

Soluciones

(i) Hematoxilina de Gills:

- Hematoxilina alcohólica 10%.... 40 ml
- Sulfato de aluminio..... 35.2 g
- Ácido acético..... 8 ml
- Sodio yoduro..... 0.40 g
- Etilenglicol..... 250 ml

-Agua destilada.....710 ml

(ii) Eosina:

-Eosina.....1.0 g

-Floxina ..... 0.2 g

-Eritrosina..... 0.1 g

-Alcohol ..... 780 ml

-Ácido acético ..... 4 ml

-Agua destilada..... 110 ml

(iii) Azafrán alcohólico

Método:

1. Bio-Clear, tres pases de 5'
2. Alcohol absoluto, dos pases de 5'
3. Lavar con agua
4. Hematoxilina 5'
5. Lavar con agua
6. Pasar por agua acética al 3%
7. Lavar con agua 5'
8. Alcohol 96°
9. Eosina 2'
10. Alcohol absoluto, dos pases
11. Azafrán alcohólico 5'
12. Tolueno-fenol, dos pases
13. Bio-Clear Eucaliptol, dos pases
14. Montar con DPX

Con esta técnica los núcleos se tiñen de azul-negro, el citoplasma de distintos tonos de rosa, las fibras musculares de rojo-rosa intenso, las fibras de fibrina de rosa intenso y los glóbulos rojos de rojo/naranja.

Dos observadores independientes examinaron las preparaciones a 100 y 400 aumentos, valorando las siguientes variables dicotómicas (0= No, 1= Sí):

- Apoptosis
- Necrosis epidérmica focal
- Necrosis epidérmica extensa
- Vacuolización epidérmica intracelular
- Vacuolización epidérmica intercelular
- Exocitosis
- Espongiosis
- Daño folicular localizado
- Daño folicular extenso
- Daño del tallo piloso
- Daño de la vaina epitelial interna/externa
- Daño focal de las glándulas sebáceas
- Daño extenso de las glándulas sebáceas
- Daño de las glándulas écrinas
- Presencia de fibras de colágeno finas
- Presencia de fibras de colágeno gruesas
- Neocolagenización perifolicular
- Neocolagenización dérmica

Además, en la valoración del infiltrado inflamatorio de la dermis papilar, media y reticular; así como del infiltrado perifolicular y alrededor de las glándulas sebáceas y écrinas se empleó la siguiente escala semicuantitativa:

- 0: ausencia de infiltrado inflamatorio
- 1: escaso infiltrado inflamatorio
- 2: Moderado infiltrado inflamatorio
- 3: Intenso infiltrado inflamatorio

Finalmente, se consignó la proporción de folículos dañados *versus* folículos indemnes.

#### ***b) Técnica de la orceína***

Solución:

- Orceína..... 1 g
- Etanol 70%..... 100 ml
- Ácido hidroclicórico concentrado..... 1 ml

Método:

1. Desparafinar
2. Pasar por alcohol de 70°
3. Orceína 30'
4. Lavar con alcohol de 70°
5. Lavar con agua
6. Hematoxilina
7. Lavar con agua
8. Deshidratar, aclarar

## 9. Montar la preparación en DPX

Con esta técnica las fibras elásticas se tiñen de marrón.

Dos observadores independientes examinaron las preparaciones a 100 y 400 aumentos y registraron el aspecto de las fibras elásticas en la dermis (papilar, media y reticular) y alrededor de los anexos cutáneos (folículo piloso, glándulas sebáceas y écrinas) de acuerdo a la siguiente escala semicuantativa:

0: ausencia de fibras elásticas

1: escasas fibras elásticas

2: moderadas fibras elásticas

3. abundantes fibras elásticas

## **C.2. FOLICULOGRAMA:**

Dos observadores independientes examinaron en toda su extensión las preparaciones de HE en corte transversal a 40 y 100 aumentos. Se valoraron los siguientes parámetros: número total de folículos, número de folículos en anágeno (Rusthton y col. 1991), número de folículos en telógeno y número de folículos miniaturizados (diámetro < 0.03 mm)(Whiting DA 1993). Además, se calculó la proporción folículos anágeno:no anágeno (de Lacharrière y col. 2001).

## **C.3. ANÁLISIS INMUNOHISTOQUÍMICO**

Se emplearon las técnicas del *úlex europeus* (Sigma, EU) y autoanticuerpos monoclonales anti-procolágeno I (Sigma, EU).

### **a) Técnica del *úlex europeus***

Método:



1. Desparafinar y rehidratar
2. Lavar con PBS
3. Bloquear peroxidasa endógena: incubar con agua oxigenada al 3% en PBS durante 7'
4. Lavar con PBS
5. Úlex UEA 1, 1/400, 30'
6. Lavar con PBS
7. Úlex rabbit anti UEA 1 peroxidase, 1/200, 20'
8. Lavar con PBS
9. Incubar con Evision (conejo) durante 30'
10. Lavar con PBS
11. Revelar EAC
12. Lavar con PBS
13. Contrastar con hematoxilina de Mayer
14. Virar con agua corriente
15. Montar con Aquatex

La técnica permite identificar el endotelio vascular al que tiñe de rojo.

El número de vasos permeables se ha cuantificado mediante contaje en 5 campos diferentes de 400 aumentos en la dermis papilar, media y reticular por 2 o 3 observadores independientes, llegándose a un resultado consensual.

***b) Autoanticuerpos monoclonales anti-procolágeno I.***

Método:

1. Desparafinar y rehidratar

2. Lavar con PBS
3. Bloquear peroxidasa endógena: incubar con agua oxigenada al 3% en PBS durante 7'
4. Lavar con PBS
5. Autoanticuerpo monoclonal anti-procolágeno I, 1/1000, 30'
6. Lavar con PBS
7. Autoanticuerpo monoclonal anti-procolágeno I, 1/400, 20'
8. Lavar con PBS
9. Incubar con Evisión (ratón) durante 30'
10. Lavar con PBS
11. Revelar EAC
12. Lavar con PBS
13. Contrastar con hematoxilina de Mayer
14. Virar con agua corriente
15. Montar con Aquatex

Con esta técnica se identifican los depósitos del autoanticuerpo monoclonal anti-procolágeno I que se tiñen de color azul oscuro.

Se estudiaron los **depósitos del autoanticuerpo monoclonal anti-procolágeno I** en la membrana basal y alrededor del folículo según la siguiente escala semicuantitativa:

- 0: ausencia de depósitos,
- 1: presencia de depósitos finos,
- 2: presencia de depósitos gruesos e incontinuos,
- 3: presencia de depósitos gruesos y continuos.

#### **C.4. ANÁLISIS ULTRAESTRUCTURAL MEDIANTE MICROSCOPIA ELECTRÓNICA DE TRANSMISIÓN**

Método:

1. Fijar con glutaraldehído al 2.5% con tampón fosfato
2. Pos-fijación con tetra-óxido de osmio
3. Lavados con tampón fosfato sacarosa
4. Deshidratación creciente con acetona, acetona 70° + acetato de uranilo y óxido de propileno
5. Impregnación del tejido con resinas sintéticas (Araldita: A/M, B, D, C)
6. Mezcla 1 pura: A/M + B + D, incubar en estufa a 37°C durante toda la noche
7. Polimerización: Mezcla 2 (A/M + B + D + C), incubar en moldes en estufa a 60° durante toda la noche
- 8) Preparar cortes semifinos (0.5 micras)
- 9) Preparar cortes ultrafinos (45-50 nm)
- 10) Montaje en rejilla de material conductor (Cu)
- 11) Contrastar con citrato de plomo, 2'
- 12) Lavar bien con agua destilada
- 13) Llevar al microscopio electrónico de transmisión (JOEL, Francia).

Mediante esta técnica se identificaron los cambios ultraestructurales en la epidermis, folículo piloso y dermis.

#### **D) VALORACIÓN DE LOS EFECTOS COLATERALES**

La valoración de los efectos colaterales se efectuó mediante la evaluación clínica inmediata y de macrofotografías en color realizadas con la misma

cámara y bajo las mismas condiciones de iluminación (Olympus OM-2n, OM-System Zuiko MC automacro 1:3.5, f=50 mm). Mediante la aplicación de un cuestionario se indagó sobre el inicio, duración e intensidad de todos los efectos colaterales posibles inmediatamente antes de cada sesión de tratamiento. Se consideró como **respuesta normal** al tratamiento con LPI el eritema inmediato evanescente (<20 minutos) difuso y/o perifolicular, así como las molestias vagas e imprecisas referidas por el paciente. Se graduó el dolor en discreto, moderado e intenso. Se definió **eritema transitorio** al eritema difuso o perifolicular de más de 20 minutos de duración pero inferior a 24 horas. Asimismo, se consideró **eritema evanescente tardío** al eritema difuso o perifolicular de más de 24 horas de duración pero inferior a las 72 horas. Se consideró **hipo/hiperpigmentación transitoria** a la modificación del color normal de la piel (más claro/más oscuro) del área tratada respecto a la piel circundante de color normal y cuya duración fue inferior a los seis meses. En contrapartida, se consideró **alteración permanente del pigmento** a aquella que se prolongó más de seis meses. Se definió **efecto paradójico** como el crecimiento de pelo oscuro, fino, en un área no tratada cercana a un área tratada. Se definió **quemadura superficial** como la aparición de vesículas en un fondo eritematoso con la forma exacta del cristal de cuarzo del aplicador de la fuente de luz. Finalmente, se definió sensación de calor local persistente a la percepción de calor en el área de tratamiento durante más de 24 horas.

#### **7.6.1.2. MOMENTO DE VALORACIÓN DE LA RESPUESTA**

El **focontaje digitalizado** y el **tricograma** por unidad de área (modificado) se practicaron inmediatamente antes de cada una de las sesiones de tratamiento

y a los 6, 12, 24 y 36 meses después de la última sesión de tratamiento (8ª sesión).

La **biopsia cutánea** para obtener el material necesario para el análisis histológico, inmunohistoquímico y microscopía electrónica se efectuó en el área de control el día 0 del estudio, es decir, inmediatamente antes de la primera sesión de tratamiento. En el área de estudio se practicó 5' después de la primera sesión de tratamiento, o bien 8 semanas después de la 1ª, 2ª, 3ª, 4ª, 5ª, 7ª, 8ª sesión de tratamiento o a los 6 o 12 meses después de la última sesión de tratamiento (8ª sesión). La valoración de los efectos colaterales se efectuó inmediatamente después de cada sesión de tratamiento y al regreso, antes de proceder a la siguiente sesión de tratamiento.

## **7.7. ANÁLISIS ESTADÍSTICO**

### **7.7.1. CÁLCULO DE LA MUESTRA**

El cálculo de la muestra estuvo a cargo de la Unidad de Epidemiología del Hospital Clínic que empleó los criterios de encuesta poblacional o estudio descriptivo usando muestras aleatorias simples

#### **Asunciones**

La muestra debe ser aleatoria simple o cualquier otra muestra representativa.

Una muestra sistemática, por ejemplo cada 15 personas de una lista, es aceptable si es representativa. Ello implica que si la población expuesta se ha asumido que es el número esperado de mujeres con hirsutismo que acuden a la consulta de Dermatología durante un año, será todo este tiempo el necesario como período de reclutamiento de la muestra.

La variable estudiada debe ser dicotómica (si/no) o cualquier otra respuesta con dos alternativas, originando una proporción en la población como resultado final.

Se presentan tres cálculos de muestra hechos para tres estimaciones distintas (90%, 85%, 80%) del porcentaje de mujeres a las cuales se elimina el pelo expuesto a tratamiento en 4 sesiones, en mujeres con hirsutismo; a su vez cada una de estas situaciones se calculó para distintos niveles de confianza, siendo el 95 % el más usual.

Cálculo 1:

Tamaño Poblacional : **180**

Prevalencia esperada : **90.00 %**

Error máximo admisible relativo a la prevalencia esperada: **10 %**

Nivel Confianza	Tamaño Muestra
-----	-----
80 %	17
90 %	26
<b>95 %</b>	<b>35</b>
99 %	52
99.9 %	72
99.99 %	87

Cálculo 2:

Tamaño Poblacional: **180**

Prevalencia esperada: **85.00 %**

Error máximo admisible relativo a la prevalencia esperada: **10 %**

Nivel Confianza	Tamaño Muestra
-----	-----
80 %	25
90 %	38
<b>95 %</b>	<b>49</b>
99 %	71
99.9 %	93
99.99 %	108

Cálculo 3:

Tamaño Poblacional : **180**

Prevalencia esperada : **80.00 %**

Error máximo admisible relativo a la prevalencia esperada: **10 %**

Nivel Confianza      Tamaño Muestra

-----	-----
80 %	33
90 %	49
<b>95 %</b>	<b>63</b>
99 %	86
99.9 %	108
99.99 %	122

La fórmula empleada en el cálculo de la muestra fue:

$$\text{Tamaño de la Muestra} = n / (1 - (n / \text{población}))$$

Donde  $n = Z * Z(P(1-P)) / (D * D)$

Donde D es la mitad del ancho del intervalo de la muestra (Prevalencia esperada x Error máximo admisible /2). Z es el percentil de la distribución normal estándar determinado por el nivel de confianza especificado. Esto es 1.96 para un nivel de confianza del 95 % (Kish & Leslie, Survey Sampling, John Wiley & Sons, NY, 1965).

Finalmente, se optó por el tamaño de muestra resultante del cálculo 1, es decir, una muestra de 35 individuos. No obstante, se lograron incluir un total de 49 individuos.



### 7.7.2. ANÁLISIS ESTADÍSTICO

Se efectuó análisis descriptivo y diferencial usando el SPSS (versión 9.0 de Windows, Chicago III).

Se realizó la prueba *t de student* de muestras independientes en la comparación de variables cuantitativas intergrupales. Las diferencias se consideraron estadísticamente significativas cuando la probabilidad fue baja,  $p < .005$ .

Se realizó la prueba *t de student* de muestras pareadas para comparar las variables cuantitativas intragrupalas. Las diferencias se consideraron estadísticamente significativas cuando la probabilidad fue baja,  $p < .005$ .

Se empleó el *Wilcoxon Signed Ranks Test* en la comparación de variables no cuantitativas intragrupalas y *one-way ANOVA* en la comparación de variables cuantitativas intergrupales. Las diferencias se consideraron estadísticamente significativas cuando la probabilidad fue baja,  $p < .005$ .

Finalmente, se utilizó el análisis multivariado para estudiar los resultados en función de la edad, fototipo, color/grosor de pelo, área anatómica, diagnóstico, antecedentes depilatorios y farmacológicos.

## **RESULTADOS**

## 8. RESULTADOS

### 8.1. PACIENTES

Se incluyeron un total de 52 pacientes de sexo femenino; tres abandonaron el estudio después de haber recibido varias sesiones de tratamiento. De 49 restantes, 43 pacientes (87.8%) fueron incluidos en el grupo “mentón” y 6 (12.2%) en el grupo “preauricular”.

Las Tablas 12 a 18 muestran los resultados demográficos por grupos según la edad, fototipo, color/grosor de pelo, diagnóstico, fármacos en uso y antecedentes depilatorios.

**Tabla 12.** Pacientes según edad expresada en años

<u>Edad</u>	<u>Mentón</u>			<u>Preauricular</u>		
	<b>Rango</b>	<b>Media</b>	<b>DE</b>	<b>Rango</b>	<b>Media</b>	<b>DE</b>
	19-62	32.28	9.37	12-35	25.33	9.35

DE: desviación estándar

**Tabla 13.** Pacientes según fototipo, expresado según la escala de Fitzpatrick

<u>Fototipo</u>	<u>Mentón</u>	<u>Preauricular</u>	<u>Total</u>	<u>%</u>
I	1	0	1	2.0
II	5	1	6	12.2
III	28	4	32	65.3
IV	9	1	10	20.4
<u>Total</u>	43	6	49	100.0

**Tabla 14.** Pacientes según el color de pelo

<u>Color</u>	<u>Mentón</u>	<u>Preauricular</u>	<u>Total</u>	<u>%</u>
<b>Negro</b>	41	6	47	95.9
<b>Marrón</b>	2	0	2	4.1
<b><u>Total</u></b>	43	6	49	100.0

**Tabla 15.** Pacientes según el grosor de pelo

<u>Grosor</u>	<u>Mentón</u>	<u>Preauricular</u>	<u>Total</u>	<u>%</u>
<b>Grueso</b>	41	6	47	95.9
<b>Fino</b>	2	0	2	4.1
<b>Total</b>	43	6	49	100.0

**Tabla 16.** Pacientes según el diagnóstico

<u>Diagnóstico</u>	<u>Mentón</u>	<u>Preauricular</u>	<u>Total</u>	<u>%</u>
HOF	3	1	4	8.2
HOF+SOP	26	4	30	61.2
HOF+SHBG baja	2	0	2	4.1
HAC	1	0	1	2.0
HAC (21-OH-asa)	1	0	1	2.0
HAC (3 $\beta$ -OH-asa)	0	1	1	2.0
HAIR-AN	4	0	4	8.2
SHBG baja	1	0	1	2.0
Hirsutismo postmenopáusico	1	0	1	2.0
Hirsutismo constitucional	1	0	1	2.0
Hirsutismo secundario a ciclosporina	1	0	1	2.0
Hiperprolactinemia	1	0	1	2.0
Hiperplasia del estroma ovárico	1	0	1	2.0
<u>Total</u>	43	6	49	100.0

HOF: hiperandrogenismo ovárico funcional, SOP: síndrome del ovario poliquístico, HAC: Hiperplasia adrenal congénita, HAC (21-OH-asa): hiperplasia adrenal congénita por déficit de la enzima 21-hidroxilasa, HAC (3 $\beta$ -OH-asa): hiperplasia adrenal congénita por déficit de la enzima 3-beta-hidroxilasa, HAIR-AN: hiperandrogenismo, resistencia a la insulina y *acantosis nigricans*, SHBG: *sexual hormone binding globulin* (globulina transportadora de hormona sexual).

**Tabla 17.** Pacientes en tratamiento farmacológico

<u>Fármaco</u>	<u>Mentón</u>	<u>Preauricular</u>	<u>Total</u>	<u>%</u>
Acetato de ciproterona (2 mg) + Etinilestradiol (0.035 mg)	7	2	9	18.4
Acetato de ciproterona (50 mg)	1	0	1	2.0
Etinilestradiol (0.05 mg) + Levonorgestrel (0.25 mg)	1	0	1	2.0
Desogestrel (0.15 mg) + Etinilestradiol (0.03 mg)	0	1	1	2.0
Gestodeno (0.075 mg) + Etinilestradiol (0.02 mg)	1	0	1	2.0
Ciproterona (2 mg) + Etinilestradiol (0.025 mg) + Corticoide	1	0	1	2.0
Flutamida	4	0	4	8.2
Corticoide	2	0	2	4.1
Tibolona (2.5 mg)	1	0	1	2.0
Merformina	1	0	1	2.0
Ciclosporina+Corticoide	1	0	1	2.0
Flutamida+ Progesterona	1	0	1	2.0
Hipoglucemiantes	1	0	1	2.0
Otros no hormonales	4	0	4	8.2
Ninguno	17	3	20	40.8
<b><u>Total</u></b>	<b>43</b>	<b>6</b>	<b>49</b>	<b>100.0</b>

**Tabla 18.** Pacientes según sus antecedentes depilatorios

<u>Depilación previa</u>	<u>Mentón</u>	<u>Preauricular</u>	<u>Total</u>	<u>%</u>
Eléctrica	3	2	5	10.2
Cera	4	0	4	8.2
Pinzas	18	0	18	36.7
Tijeras	1	0	1	2.0
Eléctrica + Cera	10	0	10	20.4
Eléctrica +Cera+ Pinzas	1	2	3	6.1
Cera + Pinzas	6	0	6	12.2
Ninguna	0	2	2	4.1
<u>Total</u>	43	6	49	100.0

## 8.2. SESIONES DE TRATAMIENTO

Se programaron un total de 8 sesiones de tratamiento por paciente. Se practicaron un total de 392 sesiones de tratamiento cuya distribución se muestra en la Tabla 19. Se excluyeron siete pacientes: tres pacientes que habían recibido un total de 14 sesiones de tratamiento –dos pacientes recibieron 4 sesiones y una paciente recibió 6 sesiones de tratamiento- por incumplimiento del protocolo (método depilatorio inapropiado, incumplimiento en las visitas programadas), tres que no habían cumplido el número de sesiones programadas –recibieron apenas tres sesiones- y una que completó 9 sesiones de tratamiento pero no volvió a los controles postratamiento.

**Tabla 19.** Número de pacientes según número de sesiones de tratamiento administradas

<u>Nº de</u> <u>sesiones</u>	<u>Nº de pacientes</u>			<u>Total</u> <u>Sesiones</u>
	<b>Mentón</b>	<b>Preauricular</b>	<b>Total</b>	
3	3 (excluidas)	0	3	9
8	39	6	45	360
9	1 (excluída)	0	1	9
4-6	3 (excluidas)	0	3	14
<b>Total</b>	46	6	52	392



### 8.3. FOTOCONTAJE DIGITALIZADO

#### 8.3.1. ÁREA DE CONTROL

La evolución del recuento piloso en las áreas de control del mentón y de la región preauricular se muestra en las Tablas 20 y 21. La Figura 15 muestra la evolución del fotocontaje digitalizado en las primeras cuatro sesiones de tratamiento en una de las pacientes. Las Figuras 16 y 17 muestran el resultado clínico de la paciente anterior en distintos momentos del estudio. La Figura 18 muestra otra paciente después de 3 años de la última sesión de tratamiento. Finalmente, la Figura 19 muestra el resultado clínico de una paciente después de 7 sesiones de tratamiento.

**Tabla 20.** Evolución del recuento piloso en el área de control del mentón y la región preauricular

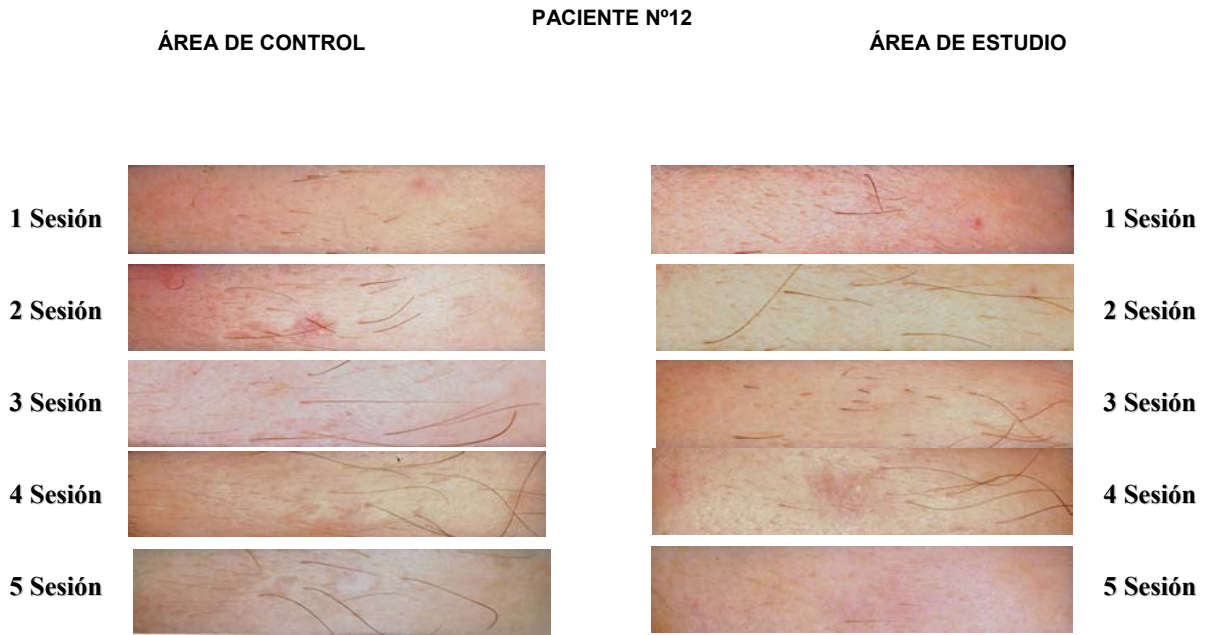
	<u>Mentón</u>				<u>Preauricular</u>			
	Rango		Media	DE	Rango		Media	DE
	Mín	Máx			Mín	Máx		
Día 0	7.00	200.00	50.14	44.86	24.00	200.00	136.17	78.63
2º mes	0.00	152.00	46.02	31.64	44.00	200.00	108.67	73.23
4º mes	7.00	118.00	37.56	22.36	15.00	200.00	89.50	63.90
6º mes	6.00	182.00	37.95	32.67	44.00	112.00	76.33	28.54
8º mes	4.00	198.00	37.31	33.54	44.00	116.00	82.17	28.17
10º mes	6.00	105.00	32.62	19.27	32.00	126.00	69.83	43.20
12º mes	7.00	66.00	29.95	14.82	35.00	112.00	63.67	30.45
14º mes	11.00	58.00	29.68	12.64	38.00	102.00	66.83	27.66
16º mes	10.00	60.00	29.87	11.91	38.00	112.00	65.81	31.27
22º mes	11.00	66.00	29.30	12.93	39.00	103.00	64.67	29.36
28º mes	9.00	66.00	30.35	13.24	38.00	134.00	66.00	37.90
40º mes	9.00	63.00	30.1	11.57	44.00	93.00	60.50	20.06
52º mes	11.00	72.00	30.92	13.49	41.00	105.00	61.00	23.55

DE: desviación estándar

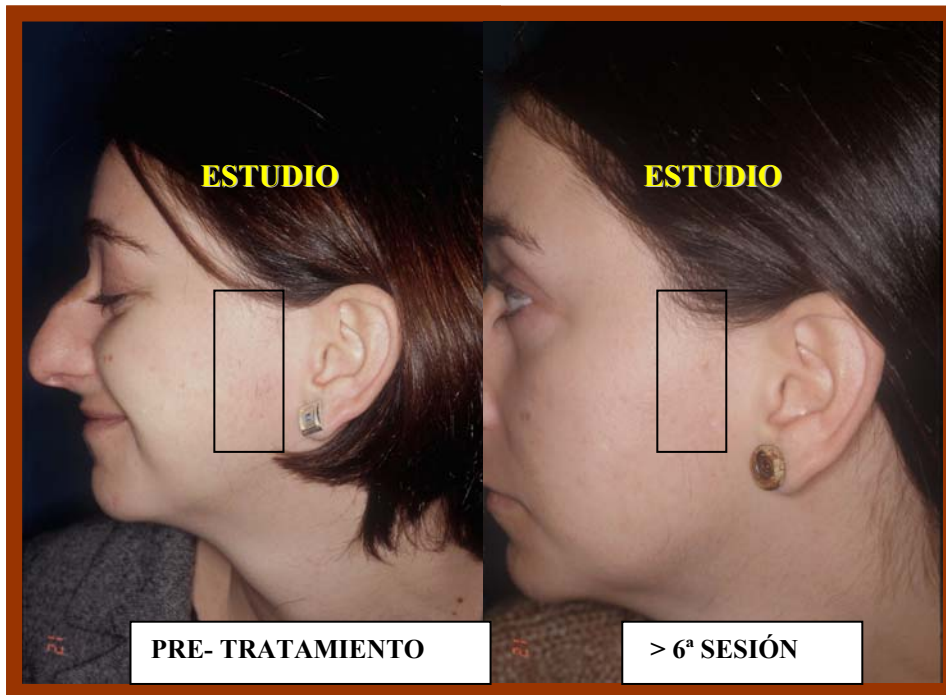**Tabla 21.** Evolución del recuento piloso inicial (Día 0) *versus* recuento piloso de los controles sucesivos en el área de control del mentón y región preauricular

Día 0 vs Control	<i>p</i>	
	Mentón	Preauricular
Día 0 vs 2º mes	NS	NS
Día 0 vs 4º mes	NS	NS
Día 0 vs 6º mes	NS	NS
Día 0 vs 8º mes	NS	NS
Día 0 vs 10º mes	NS	NS
Día 0 vs 12º mes	<.005	NS
Día 0 vs 14º mes	<.005	NS
Día 0 vs 16º mes	NS	NS
Día 0 vs 22º mes	<.005	NS
Día 0 vs 28º mes	NS	NS
Día 0 vs 40º mes	<.005	NS
Día 0 vs 52º mes	NS	NS

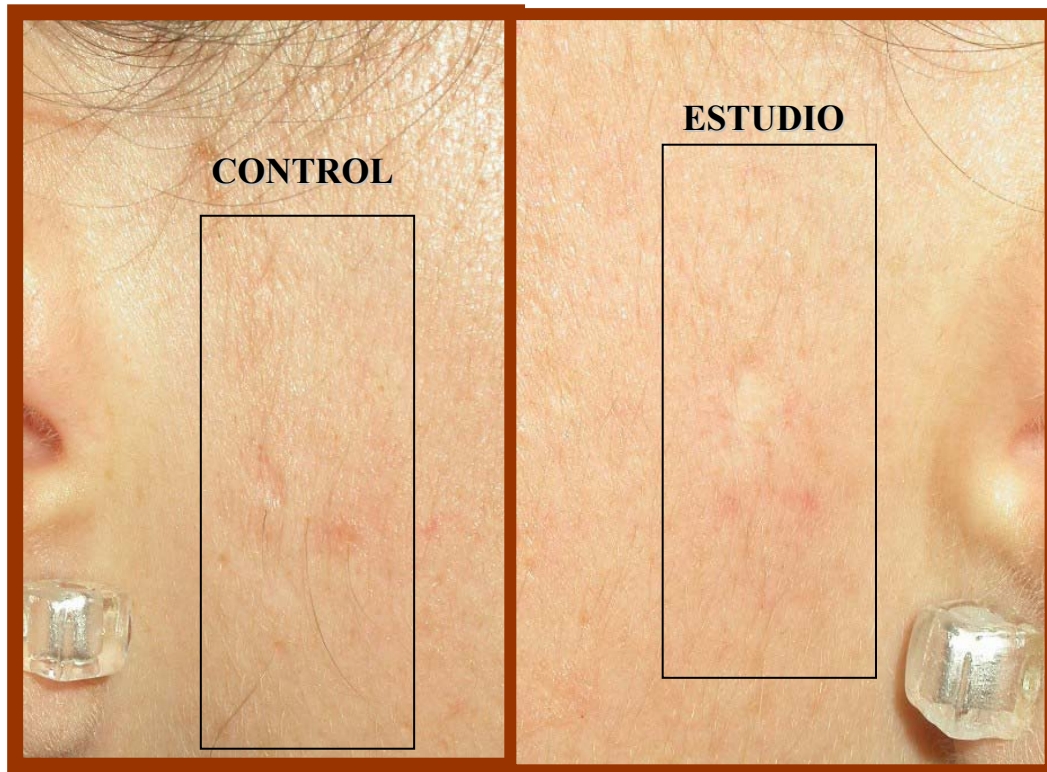
NS: no significativo



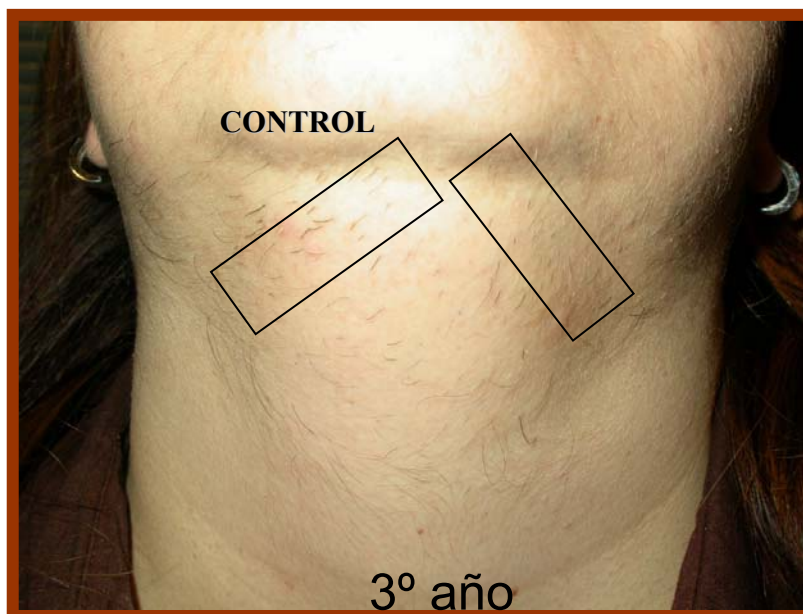**Figura 15.** Fotocontaje digitalizado: evolución del recuento piloso en el área de control y estudio de la región preauricular en las primeras cinco sesiones de tratamiento.



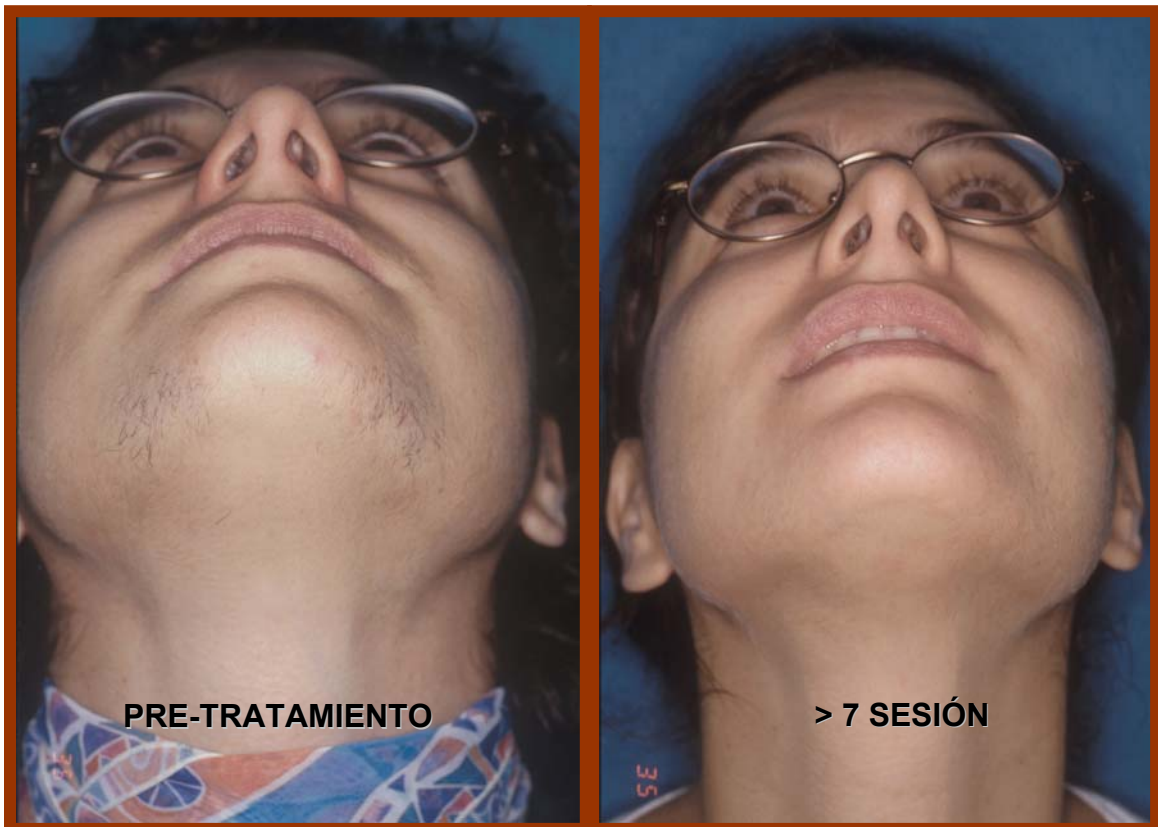**Figura 16.** Aspecto clínico antes y después de 6 sesiones de tratamiento con LPI, misma paciente del fotocontaje mostrado en la Figura 15.



**Figura 17.** Aspecto clínico 3 años después de la última sesión de tratamiento, es la misma paciente de las Figuras 15 y 16.



**Figura 18.** Resultado clínico después de 3 años de la última sesión de tratamiento con LPI en el mentón, obsérvese la persistencia de pelo terminal grueso en el área de control donde no ha recibido tratamiento.



**Figura 19.** Obsérvese pelo terminal grueso en el mentón de esta paciente afecta del síndrome del ovario poliquístico antes del tratamiento (derecha) y después de 7 sesiones de fotodepilación con LPI (izquierda).

### 8.3.2. ÁREA DE ESTUDIO

La evolución del recuento piloso y tasa depilatoria del área de estudio del mentón y de la región preauricular se muestra en las Tablas 22 y 23.

**Tabla 22.** Evolución del recuento piloso y la tasa depilatoria en el área de estudio del mentón y región preauricular

	<u>Mentón</u>					<u>Preauricular</u>				
	<u>Rango</u>		<u>Media</u>	<u>DE</u>	<u>TD</u>	<u>Rango</u>		<u>Media</u>	<u>DE</u>	<u>TD</u>
	<u>Mín</u>	<u>Máx</u>			%	<u>Mín</u>	<u>Máx</u>			%
Día 0	5.00	200.00	45.95	37.26	0.00	29.00	200.00	138.83	73.21	0.00
>1ª sesión	0.00	122.00	32.30	23.80	20.71	15.00	200.00	88.33	72.67	36.38
>2ª sesión	1.00	75.00	20.63	18.08	55.11	13.00	87.00	46.67	26.04	66.19
>3ª sesión	0.00	70.00	16.69	13.08	63.68	5.00	79.00	40.50	26.62	70.66
>4ª sesión	0.00	48.00	13.63	11.60	70.34	2.00	93.00	41.00	34.23	70.29
>5ª sesión	0.00	40.00	11.17	7.83	75.70	6.00	78.00	34.16	24.45	75.25
>6ª sesión	0.00	38.00	23.67	16.42	78.49	11.00	58.00	29.68	12.64	78.50
>7ª sesión	0.00	38.00	7.71	6.66	83.23	1.00	31.00	17.50	12.78	87.32
>8ª sesión	0.00	35.00	7.17	6.35	84.40	2.00	29.00	14.50	10.93	89.50
6º mes PO	0.00	23.00	7.12	5.12	84.51	4.00	32.00	18.33	12.09	86.72
12ºmes PO	1.00	25.00	8.05	5.23	82.49	4.00	31.00	18.17	12.48	86.91
24ºmes PO	1.00	23.00	10.02	5.83	78.20	6.00	30.00	18.33	10.21	86.79
36ºmes PO	9.00	63.00	30.10	11.58	34.50	4.00	93.00	60.50	20.05	56.42

DE: desviación estándar

TD: Tasa depilatoria expresada en porcentaje

PO: posterior a la última sesión de tratamiento (8ª sesión)

**Tabla 23.** Evolución del recuento piloso inicial (Día 0) *versus* recuento piloso post-tratamiento en el área de estudio del mentón y la región preauricular

<u>Día 0 versus Sesión</u>	<u>P</u>	
	<u>Mentón</u>	<u>Preauricular</u>
Día 0 vs 1ª sesión	<.005	NS
Día 0 vs 2ª sesión	<.001	NS
Día 0 vs 3ª sesión	<.001	NS
Día 0 vs 4ª sesión	<.001	NS
Día 0 vs 5ª sesión	<.001	NS
Día 0 vs 6ª sesión	<.001	NS
Día 0 vs 7ª sesión	<.001	NS
Día 0 vs 8ª sesión	<.001	NS
Día 0 vs 6º mes po	<.001	NS
Día 0 vs 12º mes po	<.001	NS
Día 0 vs 24º mes po	<.001	NS
Día 0 vs 36º mes po	<.001	NS

PO: posterior a última sesión de tratamiento (8ª sesión)

NS: No significativo

La Tabla 24 muestra la comparación del recuento piloso del área de estudio del mentón y la región preauricular entre la última sesión de tratamiento (8ª sesión) y los controles posteriores a dicha sesión de tratamiento (6º, 12º, 24º y 36º mes).

**Tabla 24.** Recuento piloso comparativo en el área de estudio entre la 8ª sesión de tratamiento y controles sucesivos en el mentón y región preauricular

<u>8ª sesión versus Control</u>	<u>P</u>	
	<u>Mentón</u>	<u>Preauricular</u>
8ª sesión vs 6º mes PO	NS	NS
8ª sesión vs 12º mes PO	<.001	NS
8ª sesión vs 24º mes PO	<.001	NS
8ª sesión vs 36º mes PO	<.001	.005

PO: posterior a la última sesión de tratamiento (8ª sesión)

NS: no significativo



### 8.3.3. RECUENTO PILOSO COMPARATIVO ENTRE ÁREA DE CONTROL Y ÁREA DE ESTUDIO

El recuento piloso comparativo entre el área de control y estudio del mentón y la región preauricular se muestra en la Tabla 25.

**Tabla 25.** Recuento piloso del área de control vs recuento piloso del área de estudio en el mentón y región preauricular

<u>Control versus Estudio</u>	<u>P</u>	
	<u>Mentón</u>	<u>Preauricular</u>
Día 0	NS	NS
2º mes vs 1ª sesión	<.001	NS
4º mes vs 2ª sesión	<.001	NS
6º mes vs 3ª sesión	<.001	NS
8º mes vs 4ª sesión	<.001	NS
10º mes vs 5ª sesión	<.001	NS
12º mes vs 6ª sesión	<.001	NS
14º mes vs 7ª sesión	<.001	NS
16º mes vs 8ª sesión	<.001	NS
22º mes vs 6º mes PO	<.001	NS
28º mes vs 12º mes PO	<.001	NS
40º mes vs 24º mes PO	<.001	NS
52º mes vs 36º mes PO	<.001	NS

PO: posterior a la última sesión de tratamiento (8ª sesión)

NS: no significativo

La comparación del recuento piloso inicial (Día 0) del área de control vs recuento piloso postratamiento del área de estudio en el mentón y región preauricular se muestra en la Tabla 26.

**Tabla 26.** Recuento piloso inicial (área control) *versus* recuento piloso post-tratamiento (área de estudio) del mentón y región preauricular

<u>Día 0 versus Sesión</u>	<u>p</u>	
	<u>Mentón</u>	<u>Preauricular</u>
Día 0 vs 1ª sesión	<.005	NS
Día 0 vs 2ª sesión	<.001	NS
Día 0 vs 3ª sesión	<.001	NS
Día 0 vs 4ª sesión	<.001	NS
Día 0 vs 5ª sesión	<.001	NS
Día 0 vs 6ª sesión	<.001	NS
Día 0 vs 7ª sesión	<.001	NS
Día 0 vs 8ª sesión	<.001	NS
Día 0 vs 6º mes PO	<.001	NS
Día 0 vs 12º mes PO	<.001	NS
Día 0 vs 24º mes PO	<.001	NS
Día 0 vs 36º mes PO	<.001	NS

PO: posterior a última sesión de tratamiento (8ª sesión)

NS: no significativo

### 8.3.4. FOTOCONTAJE DIGITALIZADO COMPARATIVO ENTRE EL MENTÓN Y ÁREA PREAURICULAR

No se observaron diferencias significativas en el recuento piloso (RP) entre el mentón y la región preauricular.

### 8.4. TRICOGRAMA POR UNIDAD DE AREA (MODIFICADO)

#### 8.4.1. ÁREA DE CONTROL

La evolución de la relación entre pelos anágenos y no anágenos en el área de control del mentón y la región preauricular se muestra en la Tabla 27.

**Tabla 27.** Evolución de la relación pelo anágeno:pelo no anágeno en el área de control del mentón y región preauricular

	<u>Mentón</u>				<u>Preauricular</u>			
	<u>Rango</u>		<u>Media</u>	<u>DE</u>	<u>Rango</u>		<u>Media</u>	<u>DE</u>
	<u>Mín</u>	<u>Máx</u>			<u>Mín</u>	<u>Máx</u>		
Día 0	8.00	22.00	13.44	4.03	5.00	9.00	7.62	1.79
2º mes	7.00	24.00	13.15	3.90	4.00	18.00	9.40	5.17
4º mes	6.00	26.00	12.77	4.83	3.00	10.00	7.06	2.93
6º mes	6.00	22.00	12.50	4.47	3.00	11.00	7.00	3.27
8º mes	5.00	26.00	12.42	5.23	3.00	12.00	6.90	3.74
10º mes	5.00	19.00	11.42	3.97	4.00	13.00	7.75	3.77
12º mes	6.00	19.00	11.78	3.64	3.00	10.00	6.00	2.94
14º mes	5.00	17.00	11.47	2.93	2.00	9.00	5.00	2.94
16º mes	7.00	17.00	10.55	2.72	3.00	8.00	5.00	2.44
22º mes	4.00	23.00	12.36	5.32	2.00	10.00	6.08	3.33
28º mes	4.00	22.00	11.48	4.90	2.00	11.00	5.95	3.75
40º mes	2.00	28.00	10.91	6.17	1.91	10.00	4.97	3.49
52º mes	2.12	25.00	9.44	5.89	1.77	11.00	4.92	4.12

DE: desviación estándar

La evolución de la relación pelo anágeno:pelo no anágeno inicial (Día 0) *versus* los controles sucesivos (2º a 52º mes) en el área de control del mentón y región preauricular no fue estadísticamente significativa.

#### **8.4.2. ÁREA DE ESTUDIO**

La evolución de la relación pelo anágeno:pelo no anágeno del área de estudio del mentón y región preauricular se muestra en las Tablas 28 y 29.

**Tabla 28.** Evolución de la relación pelo anágeno:pelo no anágeno en el área de estudio del mentón y la región preauricular

	<u>Mentón</u>				<u>Preauricular</u>			
	<u>Rango</u>		<u>Media</u>	<u>DE</u>	<u>Rango</u>		<u>Media</u>	<u>DE</u>
	<u>Mín</u>	<u>Máx</u>			<u>Mín</u>	<u>Máx</u>		
Día 0	7.00	20.00	11.72	3.39	5.00	9.00	7.70	1.85
>1ª sesión	3.00	11.70	6.09	2.47	2.00	8.00	5.32	2.34
>2ª sesión	0.40	6.00	2.05	1.70	1.00	3.00	2.22	0.93
>3ª sesión	0.20	2.00	0.80	0.53	3.00	1.25	0.86	0.40
>4ª sesión	0.00	0.34	9.30E-02	8.72E-02	0.20	0.36	0.22	0.14
>5ª sesión	0.00	0.80	0.19	0.21	0.30	0.50	0.40	8.16E-02
>6ª sesión	0.00	0.90	0.16	0.21	0.30	0.50	0.38	8.69E-02
>7ª sesión	0.00	0.80	0.14	0.22	0.30	0.50	0.307	0.19
>8ª sesión	0.00	0.70	0.10	0.16	0.02	0.2	6.87E-02	8.81E-02
6º mes PO	0.00	0.45	0.11	0.11	0.02	0.26	0.19	0.11
12ºmes PO	0.00	0.80	0.13	0.17	0.02	0.26	0.17	0.10
24ºmes PO	0.00	0.71	0.13	0.17	0.02	0.25	0.15	9.92E-02
36ºmes PO	0.02	0.60	0.13	0.13	0.044	0.20	0.12	6.39E-02

DE: desviación estándar

PO: posterior a la última sesión de tratamiento (8ª sesión)

**Tabla 29.** Evolución de la relación pelo anágeno:pelo no anágeno inicial (Día 0) vs relación pelo anágeno:pelo no anágeno post-tratamiento en el área de estudio del mentón y región preauricular

<u>Día 0 versus Sesión</u>	<u>p</u>	
	<u>Mentón</u>	<u>Preauricular</u>
Día 0 vs 1ª sesión	<.001	<.005
Día 0 vs 2ª sesión	<.001	<.005
Día 0 vs 3ª sesión	<.001	<.005
Día 0 vs 4ª sesión	<.001	<.005
Día 0 vs 5ª sesión	<.001	NS
Día 0 vs 6ª sesión	<.001	<.005
Día 0 vs 7ª sesión	<.001	<.005
Día 0 vs 8ª sesión	<.001	<.005
Día 0 vs 6º mes po	<.001	<.005
Día 0 vs 12º mes PO	<.001	<.005
Día 0 vs 24º mes PO	<.001	<.005
Día 0 vs 36º mes PO	<.001	<.005

PO: después de la última sesión de tratamiento (8ª sesión)

NS: no significativo

La comparación de la relación pelo anágeno:pelo no anágeno del área de estudio del mentón y la región preauricular entre la última sesión de tratamiento (8ª) y los controles posteriores a dicha sesión de tratamiento (6º,12º,24º y 36º mes) no fue estadísticamente significativa.

### 8.4.3. RELACIÓN PELO ANÁGENO:NO ANÁGENO COMPARATIVA ENTRE ÁREA DE CONTROL Y ÁREA DE ESTUDIO

Los resultados de la comparación de la relación de pelo en anágeno y pelo no anágeno entre las áreas de control y estudio se muestran en la Tabla 30.

**Tabla 30.** Relación pelo anágeno:pelo no anágeno del área de control *versus* relación pelo anágeno:pelo no anágeno del área de estudio en el mentón y región preauricular.

	<u>Mentón</u>	<u>Preauricular</u>
Día 0	<.005	NS
2º mes vs 1ª sesión	<.001	NS
4º mes vs 2ª sesión	<.001	NS
6º mes vs 3ª sesión	<.001	NS
8º mes vs 4ª sesión	<.001	NS
10º mes vs 5ª sesión	<.001	NS
12º mes vs 6ª sesión	<.001	NS
14º mes vs 7ª sesión	<.001	NS
16º mes vs 8ª sesión	<.001	NS
22º mes vs 6º mes PO	<.001	NS
28º mes vs 12º mes PO	<.001	NS
40º mes vs 24º mes PO	<.001	NS
52º mes vs 36º mes PO	<.001	NS

PO: después de la última sesión de tratamiento (8ª sesión)

NS: no significativo

La comparación de la relación pelo anágeno:pelo no anágeno inicial (Día 0) del área de control vs relación pelo anágeno:pelo no anágeno post-tratamiento del área de estudio en el mentón y región preauricular se muestra en la Tabla 31.

**Tabla 31.** Relación pelo anágeno:pelo no anágeno inicial (área control) *versus* post-tratamiento (área de estudio) del mentón y región preauricular

<u>Día 0 vs Sesión</u>	<u>p</u>	
	<u>Mentón</u>	<u>Preauricular</u>
Día 0 vs 1ª sesión	<.001	NS
Día 0 vs 2ª sesión	<.001	.001
Día 0 vs 3ª sesión	<.001	<.005
Día 0 vs 4ª sesión	<.001	<.005
Día 0 vs 5ª sesión	<.001	<.005
Día 0 vs 6ª sesión	<.001	<.005
Día 0 vs 7ª sesión	<.001	<.005
Día 0 vs 8ª sesión	<.001	<.005
Día 0 vs 6º mes PT	<.001	<.005
Día 0 vs 12º mes PT	<.001	<.005
Día 0 vs 24º mes PT	<.001	<.005
Día 0 vs 36º mes PT	<.001	<.005

PT: después de la última sesión de tratamiento (8ª sesión)

NS: no significativo



#### 8.4.4. RELACIÓN PELO ANÁGENO:NO ANÁGENO COMPARATIVA ENTRE EL MENTÓN Y LA REGIÓN PREAURICULAR

No se observaron diferencias estadísticamente significativas en el tricograma de las dos áreas estudiadas.

#### 8.5. BIOPSIA

Se efectuaron un total de 41 biopsias en el área de control (Dia 0) tanto del mentón (n= 33) como de la región preauricular (n=8). No obstante, el número total de biopsias postratamiento practicadas fueron 35, de las que 29 correspondieron al área de estudio del mentón y 6 al área de estudio de la región preauricular (Tabla 32).

**Tabla 32.** Número de pacientes sometidos a biopsia cutánea según el momento del estudio

	<u>Mentón</u>	<u>Preauricular</u>	<u>Total</u>
Control: Día 0	33	8	41
Estudio: 5' > 1ª sesión	6	1	7
Estudio: 8 sem >1ª sesión	0	1	1
Estudio: 8 sem >2ª sesión	3	1	4
Estudio: 8 sem >3ª sesión	5	0	5
Estudio: 8 sem >4ª sesión	8	1	9
Estudio: 8 sem >5ª sesión	5	1	6
Estudio: 8 sem >6ª sesión	0	0	0
Estudio: 8 sem >7ª sesión	1	0	1
Estudio: 8 sem >8ª sesión	0	0	0
Estudio: 6º mes pt	1	0	1
Estudio: 12º mes pt	0	1	1
<b><u>Total</u></b>	<b>29</b>	<b>6</b>	<b>35</b>

PT: después de la última sesión de tratamiento (8ª)

En cuanto a la orientación del corte histológico, se practicaron cortes transversales en 60 muestras, mientras que se procesaron 12 biopsias mediante cortes longitudinales.

### 8.5.1. FOLICULOGRAMA

Se efectuaron un total de 72 foliculogramas (Tabla 33).

**Tabla 33.** Número de foliculogramas practicados en el mentón y región preauricular según área y momento

	<u>Mentón</u>	<u>Preauricular</u>	<u>Total</u>
Control: Día 0	30	6	36
Estudio: 5' > 1ª sesión	6	2	8
Estudio: 8 sem >1ª sesión	0	0	0
Estudio: 8 sem >2ª sesión	3	1	4
Estudio: 8 sem >3ª sesión	6	0	6
Estudio: 8 sem >4ª sesión	8	1	9
Estudio: 8 sem >5ª sesión	5	1	6
Estudio: 8 sem >6ª sesión	0	0	0
Estudio: 8 sem >7ª sesión	1	0	1
Estudio: 8 sem >8ª sesión	0	0	0
Estudio: 6º mes PT	1	0	1
Estudio: 12º mes PT	0	1	1
<b><u>Total</u></b>	<b>60</b>	<b>12</b>	<b>72</b>

Asimismo, la Tabla 34 muestra la relación anágeno : no anágeno de los foliculogramas de las áreas estudiadas.

**Tabla 34.** Foliculograma: relación anágeno:no anágeno antes y después del tratamiento

<u>Área anatómica</u>	<u>Mín</u>	<u>Max</u>	<u>Media</u>	<u>DE</u>	<u>p</u>
Mentón, previo al tratamiento	0.00	8.00	2.34	1.92	
Mentón, postratamiento	0.00	5.00	0.82	1.31	<.001
Preauricular, previo al tratamiento	0.14	3.33	1.50	0.98	
Preauricular, postratamiento	0.09	1.33	0.49	0.53	NS

DE: desviación estándar

La Tabla 35 muestra los resultados del recuento de folículos miniaturizados en las áreas estudiadas.

**Tabla 35.** Foliculograma: folículos miniaturizados antes y después del tratamiento

<u>Área anatómica</u>	<u>Mín</u>	<u>Max</u>	<u>Media</u>	<u>DE</u>	<u>p</u>
Mentón, previo al tratamiento	0.00	25.00	4.09	5.44	
Mentón, postratamiento	0.00	16.00	6.17	4.59	NS
Preauricular, previo al tratamiento	1.00	11.00	4.42	3.55	
Preauricular, postratamiento	5.00	30.00	12.33	9.00	NS

DE: desviación estándar

## 8.5.2. HEMATOXILINA-EOSINA

Los resultados de la valoración histológica mediante la técnica de la HE se muestran en la Tabla 36.

**Tabla 36.** Hallazgos histológicos en la hematoxilina eosina expresados en porcentaje y significación (*p*)

<u>Hallazgo histológico</u>	<u>Mentón</u>			<u>Preauricular</u>		
	<u>Antes</u>	<u>Después</u>	<u>p</u>	<u>Antes</u>	<u>Después</u>	<u>p</u>
<b>Apoptosis</b>	0.00	2.00	NS	0.00	0.00	NS
<b>Necrosis epidérmica focal</b>	0.00	0.00	NS	0.00	0.00	NS
<b>Necrosis epidérmica extensa</b>	0.00	0.00	NS	0.00	0.00	NS
<b>Vacuolización intracelular epidérmica</b>	0.00	0.00	NS	0.00	0.00	NS
<b>Vacuolización intercelular epidérmica</b>	0.00	0.00	NS	0.00	0.00	NS
<b>Exocitosis</b>	0.00	0.00	NS	0.00	0.00	NS
<b>Espongiosis</b>	0.00	2.00	NS	0.00	0.00	NS
<b>Daño folicular localizado</b>	2.80	12.20	NS	0.00	0.00	NS
<b>Daño folicular extenso</b>	0.00	2.00	NS	0.00	0.00	NS
<b>Daño del tallo piloso</b>	2.70	12.20	NS	0.00	0.00	NS
<b>Daño de la vaina radicular</b>	5.60	12.20	NS	0.00	0.00	NS
<b>Daño de las glándulas sebáceas</b>	0.00	4.10	NS	0.00	0.00	NS
<b>Daño de las glándulas écrinas</b>	0.00	0.00	NS	0.00	0.00	NS
<b>Fibras colágenas finas</b>	100.00	100.0	NS	100.00	100.00	NS
<b>Neocolagenización dérmica</b>	0.00	87.50	<.001	0.00	100.00	NS
<b>Neocolagenización perifolicular</b>	5.60	87.50	<.001	0.00	100.00	NS
<b>Infiltrado inflamatorio de la dermis papilar</b>						
<b>Ausente</b>	16.70	3.10	NS	33.30	0.00	NS
<b>Escaso</b>	80.60	84.40	NS	66.70	100.00	NS
<b>Moderado</b>	2.80	9.40	NS	0.00	0.00	NS
<b>Intenso</b>	0.00	3.10	NS	0.00	0.00	NS

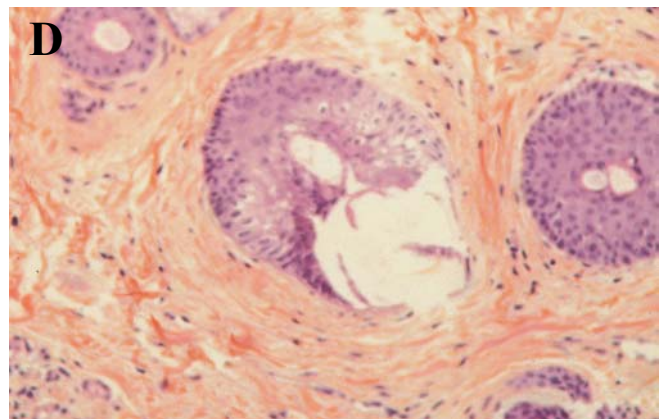
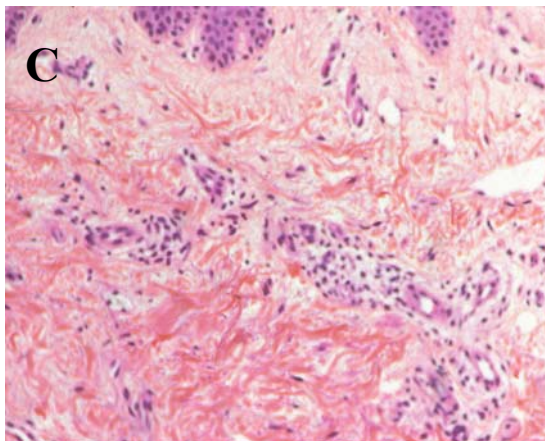
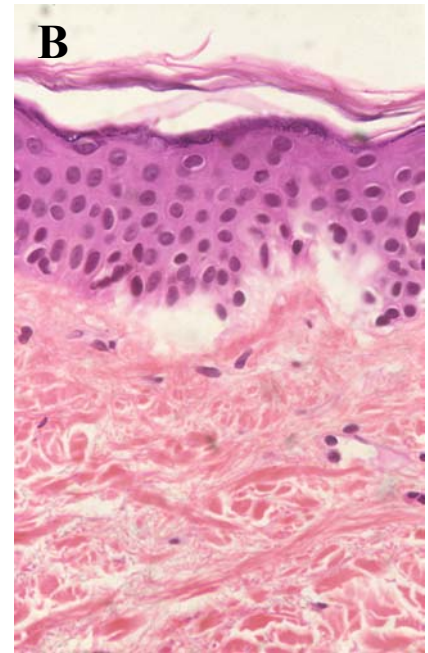
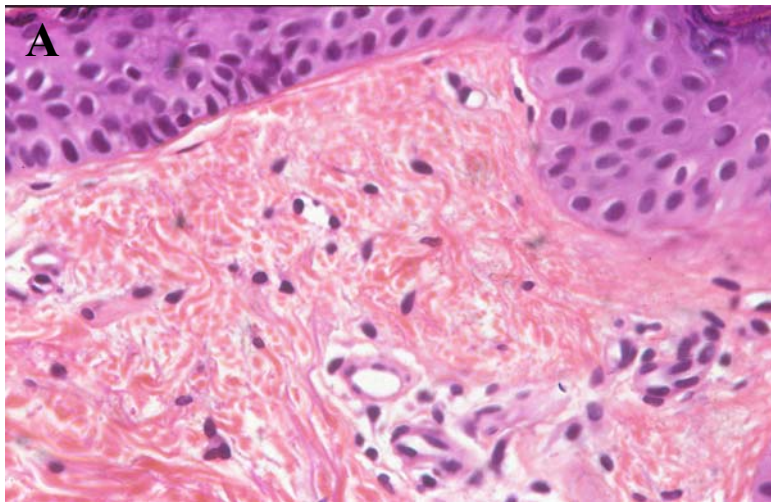
<b>Hallazgo histológico</b>	<b>Mentón</b>			<b>Preauricular</b>		
	<b>Antes</b>	<b>Después</b>	<b>p</b>	<b>Antes</b>	<b>Después</b>	<b>p</b>
<b>Infiltrado inflamatorio de la dermis media</b>						
<b>Ausente</b>	8.10	0.00	NS	33.33	0.00	NS
<b>Escaso</b>	88.10	84.40	NS	33.33	100.00	NS
<b>Moderado</b>	10.80	12.50	NS	33.33	0.00	NS
<b>Intenso</b>	0.00	3.10	NS	0.00	0.00	NS
<b>Infiltrado inflamatorio de la dermis reticular</b>						
<b>Ausente</b>	10.80	0.00	NS	33.30	0.00	NS
<b>Escaso</b>	86.50	87.50	NS	66.70	100.00	NS
<b>Moderado</b>	0.00	9.40	NS	0.00	0.00	NS
<b>Intenso</b>	2.70	3.10	NS	0.00	0.00	NS
<b>Infiltrado inflamatorio perifolicular</b>						
<b>Ausente</b>	8.30	0.00	NS	33.30	0.00	NS
<b>Escaso</b>	80.60	46.90	<.001	66.70	100.00	NS
<b>Moderado</b>	8.30	50.00	NS	0.00	0.00	NS
<b>Intenso</b>	2.80	3.10	NS	0.00	0.00	NS
<b>Infiltrado inflamatorio alrededor de la gl. sebácea</b>						
<b>Ausente</b>	10.80	3.10	NS	33.30	0.00	NS
<b>Escaso</b>	86.50	62.5	NS	66.70	100.00	NS
<b>Moderado</b>	0.00	34.4	NS	0.00	0.00	NS
<b>Intenso</b>	2.70	0.00	NS	0.00	0.00	NS
<b>Infiltrado inflamatorio alrededor de las gl. écrinas</b>						
<b>Ausente</b>	24.30	9.40	NS	66.70	0.00	NS
<b>Escaso</b>	73.00	68.80	NS	33.30	100.00	NS
<b>Moderado</b>	0.00	21.90	NS	0.00	0.00	NS
<b>Intenso</b>	2.70	0.00	NS	0.00	0.00	NS
<b>Melanófagos</b>	0.00	21.90	NS	0.00	0.00	NS
<b>Trayectos fibrosos</b>	0.00	77.40	<.001	0.00	100.00	NS

NS: no significativo

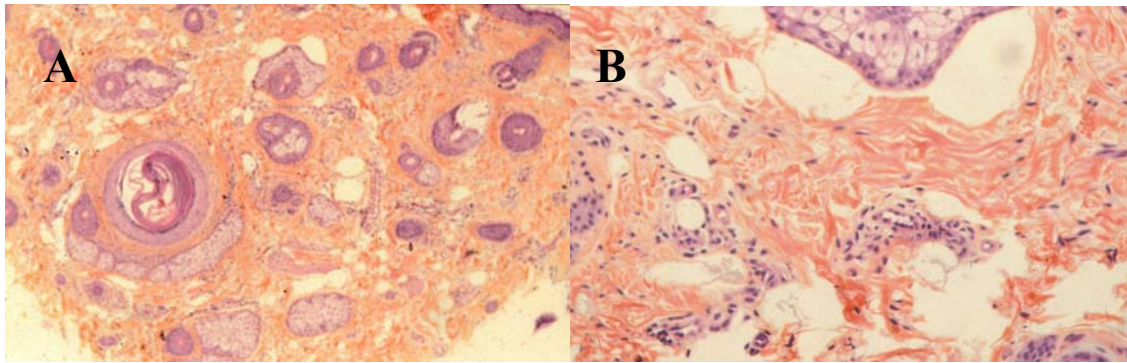
En lo concerniente a la comparación de la proporción de folículos dañados *versus* folículos indemnes antes y después del tratamiento, no fue significativa para ninguno de los grupos.

No se observaron diferencias significativas entre el mentón y la región preauricular en el estudio comparativo de todas las variables evaluadas con la técnica de la HE.

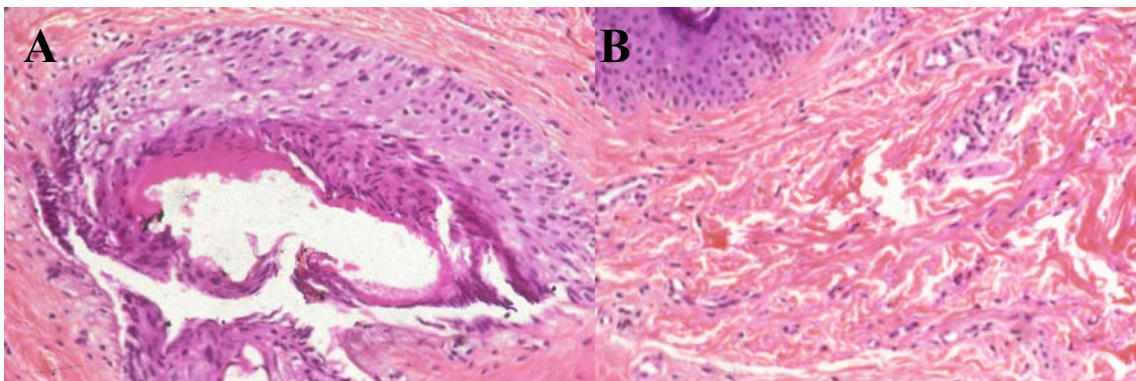
Las Figuras 20-27 muestran algunos de los hallazgos histopatológicos observados con la HE.



**Figura 20.** Cambios histológicos observados inmediatamente después del tratamiento: (A) En las fases iniciales se observa discreto edema en la dermis papilar, (B) separación de la unión dermo-epidérmica, (C) infiltrado inflamatorio linfocitario perivascular; (D) desestructuración del folículo piloso con ruptura de las vainas epiteliales y tallo piloso, formación de vacuolas (HE, x100 y x400).

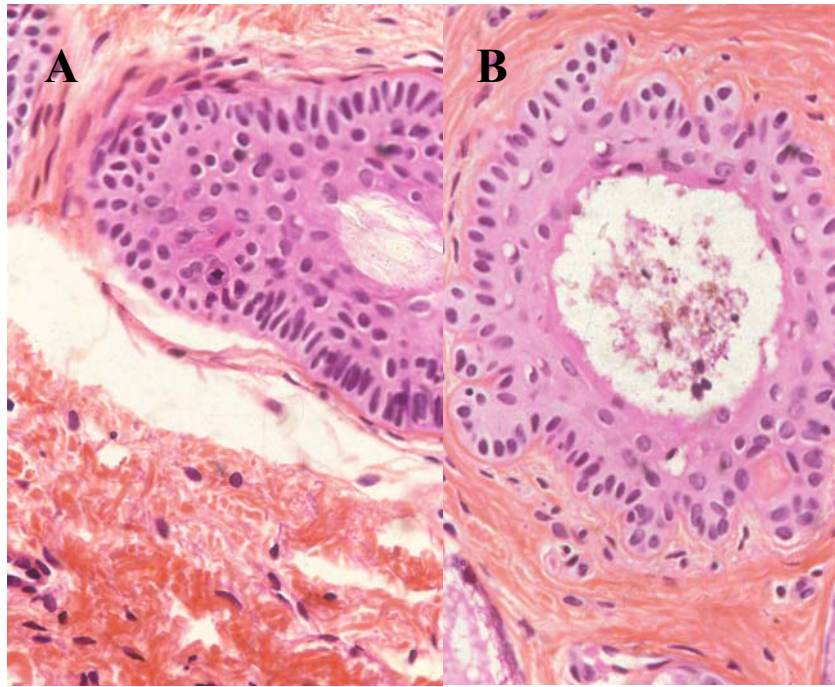


**Figura 21.** (A) El daño folicular inducido por la LPI es aleatorio, pudiéndose observar desestructuración de varios folículos, (B) daño sebáceo focalmente y separación del tejido conjuntivo periglandular (HE, x100).

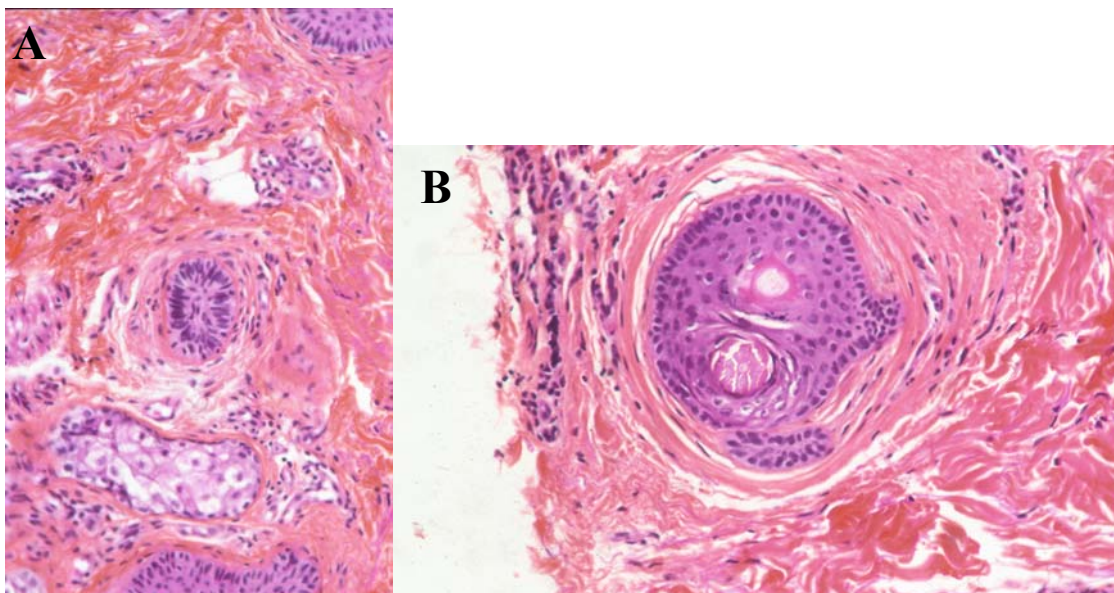


**Figura 22.** (A) En estadios más tardíos se aprecia persistencia de la desestructuración folicular y (B) la aparición de colágeno nuevo (8<sup>a</sup> semana después de la primera sesión de tratamiento, HE, x100).

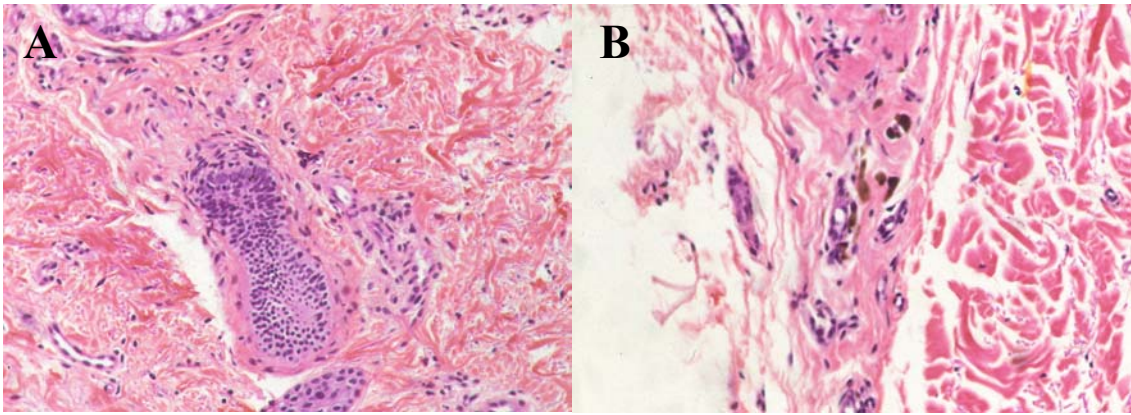




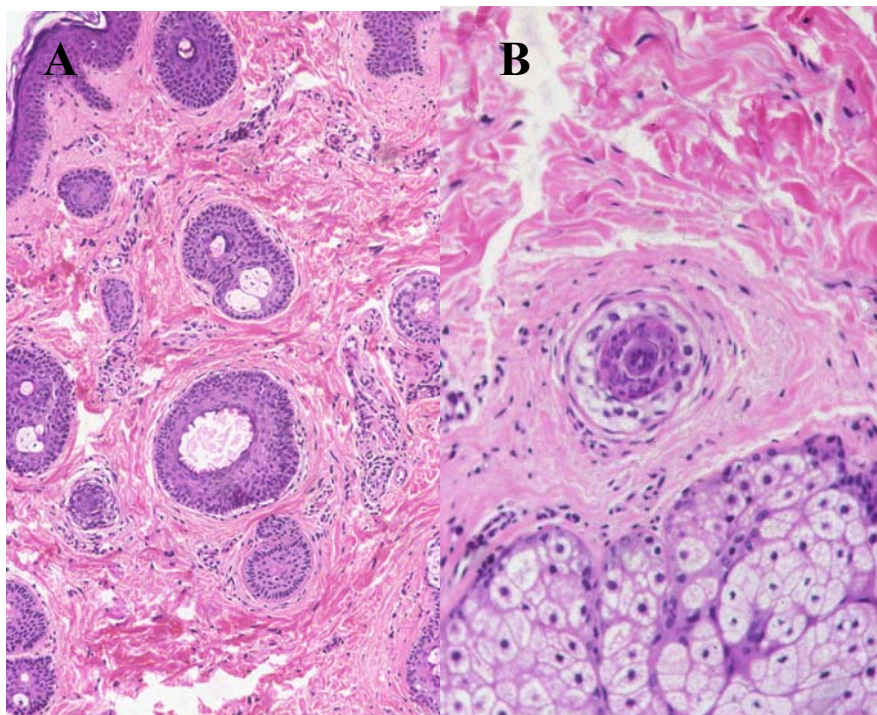
**Figura 23.** (A) Obsérvese la separación del tejido conjuntivo perifolicular y (B) la desestructuración de las vainas epiteliales después de una sesión de tratamiento con LPI (8<sup>a</sup> semana después del tratamiento, HE, x400).



**Figura 24.** (A) Obsérvese la miniaturización y telogenización folicular; (B) así como la aparición de nuevas fibras de colágeno en la dermis perifolicular 16-24 semanas después de la primera sesión de tratamiento (HE, x400).

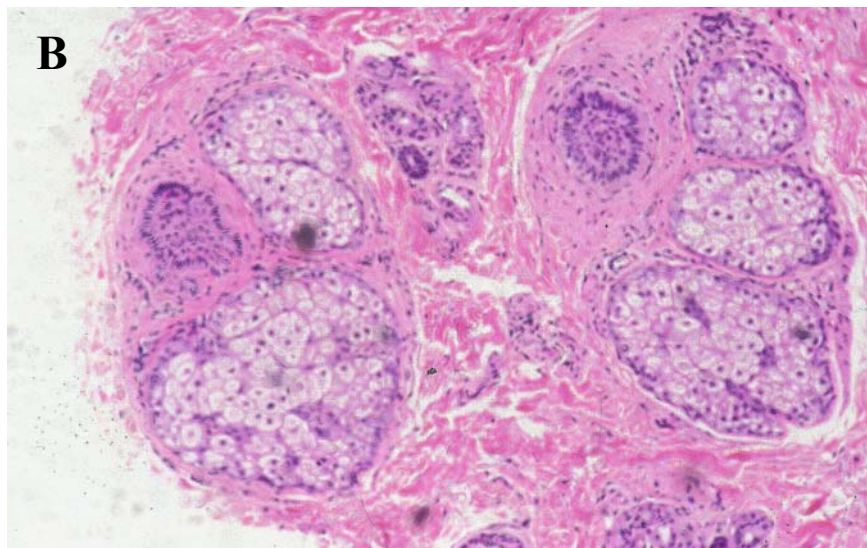
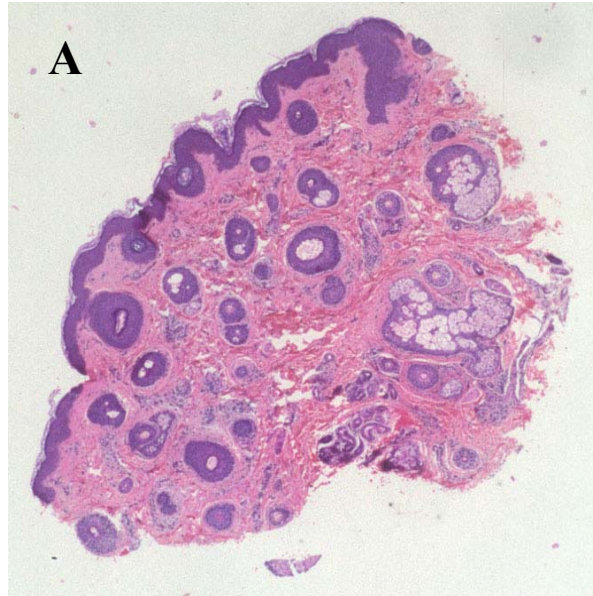


**Figura 25.** (A) Se aprecia un folículo en telógeno y (B) algunos melanófagos en un trayecto fibroso donde antes hubo un folículo piloso, 24 semanas después de la primera sesión de tratamiento (HE, x400).



**Figura 26.** (A) Incremento en la proporción de folículos pilosos pequeños tras múltiples sesiones de tratamiento con LPI y (B) un folículo anágeno miniaturizado (32<sup>a</sup> semana después de tratamiento, HE,x100 y x400).





**Figura 27.** (A) Predominio de folículos pilosos miniaturizados tras varias sesiones de tratamiento con IPL. (B) Asimismo, se pueden apreciar folículos miniaturizados, neocolagenización perifolicular junto a glándulas sebáceas de aspecto normal (32<sup>a</sup> semana después del tratamiento, HE x100 y x400).

### 8.5.3. ORCEÍNA

La Tabla 37 muestra los resultados de la valoración de las fibras elásticas según la técnica de la orceína antes y después del tratamiento

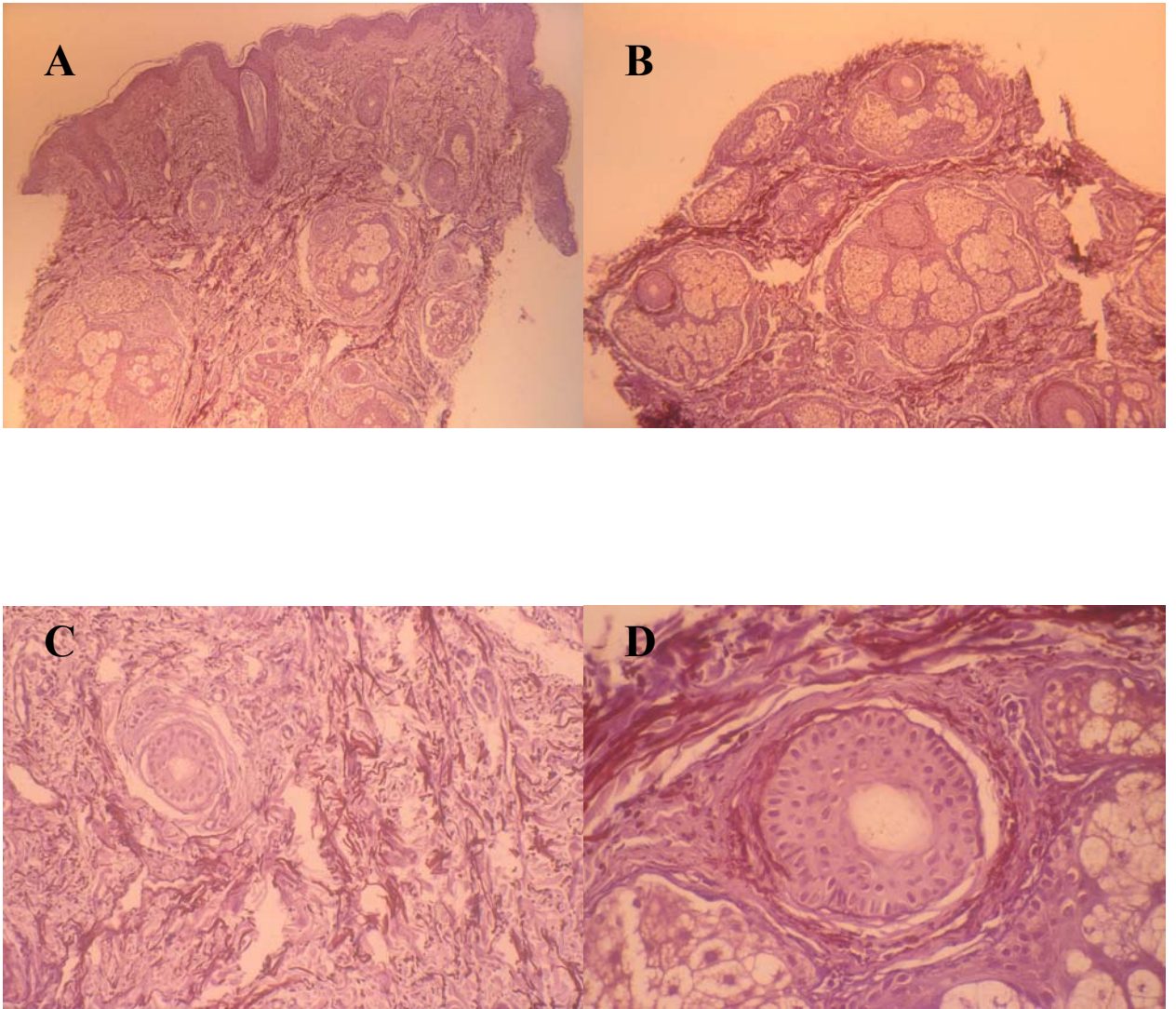
**Tabla 37.** Fibras elásticas antes y después del tratamiento

<b>Localización</b>	<b><u>Mentón (p)</u></b>	<b><u>Preauricular (p)</u></b>
Dermis papilar	NS	NS
Dermis reticular	NS	NS
Perifolicular	<.005	NS
Alrededor de glándula sebácea	NS	NS
Alrededor de glándulas écrinas	<.001	NS

NS: no significativo

El estudio comparativo entre el mentón y la región preauricular no reveló diferencias significativas en cuanto a cantidad y cualidad de las fibras elásticas.

La Figura 28 muestra un aumento de las fibras elásticas alrededor del folículo 8 semanas después de la primera sesión de tratamiento con LPI en el mentón.



**Figura 28.** (A, C) Fibras elásticas antes del tratamiento. (B, D) Aumento de las fibras elásticas alrededor de los folículos pilosos 8 semanas después de la primera sesión de tratamiento con LPI en el mentón (Orceína, x100, x400).

## 8.6. INMUNOHISTOQUÍMICA

### 8.6.1. ÚLEX EUROPEUS

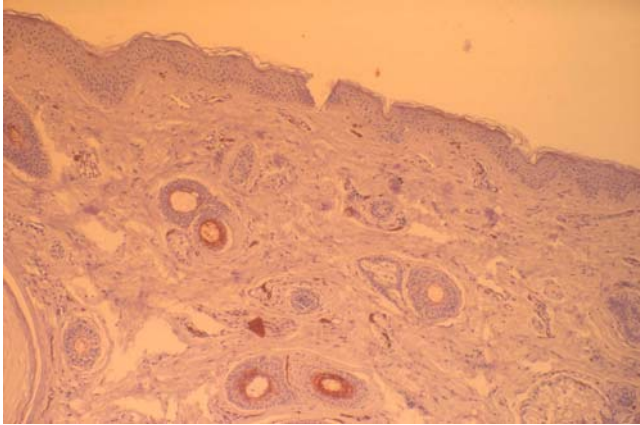
La Tabla 38 muestra la evolución en el recuento de vasos detectados mediante la técnica del *úlex europeus* antes y después del tratamiento.

**Tabla 38.** Número de vasos antes y después del tratamiento (Técnica del *úlex europeus*)

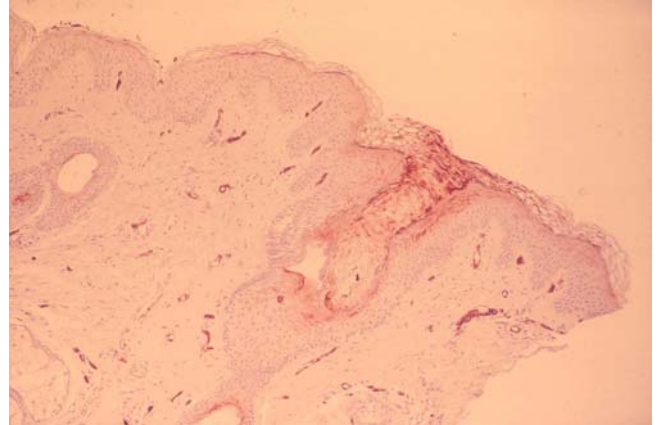
<u>Área anatómica</u>	<u>Mín</u>	<u>Max</u>	<u>Media</u>	<u>DE</u>	<u>p</u>
Mentón, antes del tratamiento	3.00	17.75	8.51	3.69	
Mentón, después del tratamiento	3.75	23.75	13.86	4.68	<.001
Preauricular, antes del tratamiento	1.50	7.75	4.46	2.34	
Preauricular, después del tratamiento	8.00	25.00	12.46	5.96	<.005

No se observaron diferencias significativas entre el mentón y la región preauricular en cuanto al número de vasos detectados por la técnica del *úlex europeus*.

La Figura 29 muestra un aumento del número de vasos detectados mediante la técnica del *úlex europeus* inmediatamente después del tratamiento con LPI en el mentón.



Antes del tratamiento



Inmediatamente después del  
tratamiento

**Figura 29.** *Úlex europeus*: Obsérvese un incremento en el número de vasos permeables inmediatamente después del tratamiento con LPI en le mentón (x100).

### 8.6.2. AUTOANTICUERPO MONOCLONAL ANTI-PROCOLAGENO I

La Tabla 39 muestra los resultados de la valoración del autoanticuerpo monoclonal anti-procolágeno 1 antes y después del tratamiento.

**Tabla 39.** Porcentaje de pacientes con expresión del autoanticuerpo monoclonal anti-procolágeno I antes y después del tratamiento

<u>Localización</u>	<u>Mentón</u>			<u>Preauricular</u>		
	<u>Antes</u>	<u>Después</u>	<u>p</u>	<u>Antes</u>	<u>Después</u>	<u>p</u>
ZMB	28.80	30.80	NS	5.70	7.70	NS
Perifolicular	34.60	36.60	NS	11.50	19.30	NS
TCS	5.70	11.50	NS	0.00	3.80	NS

ZMB: zona de la membrana basal

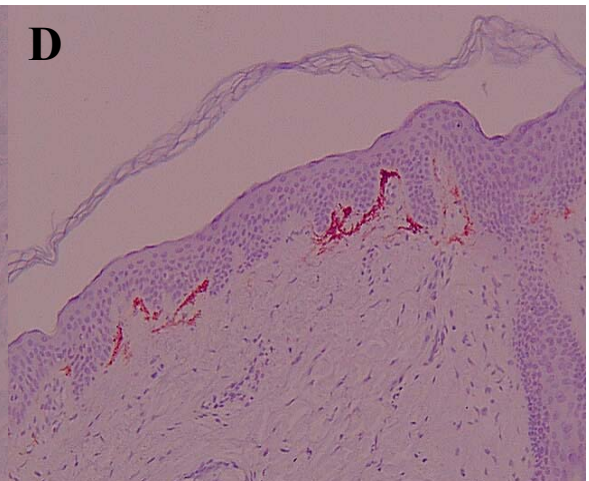
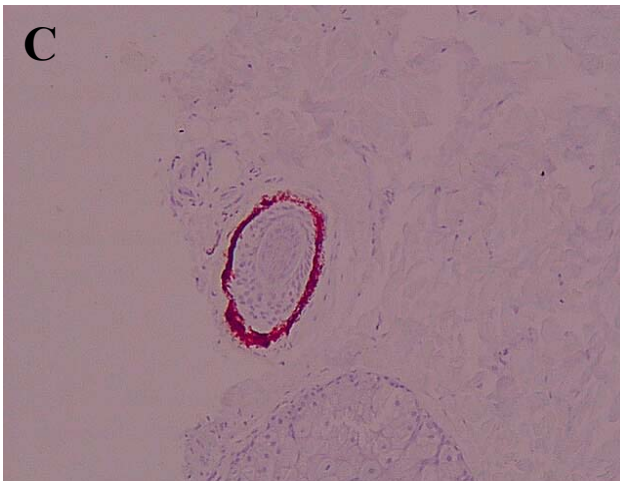
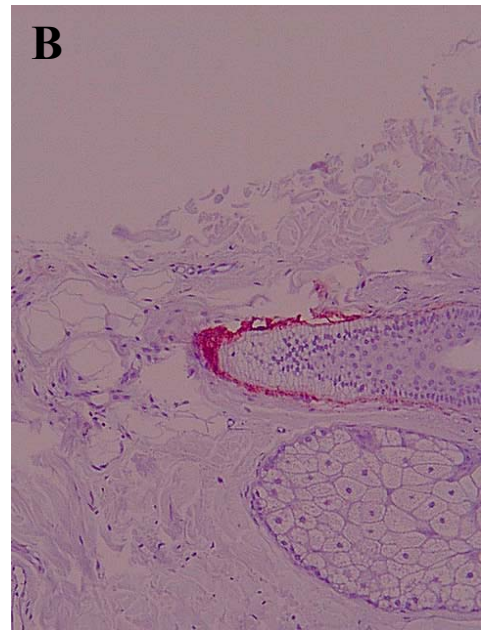
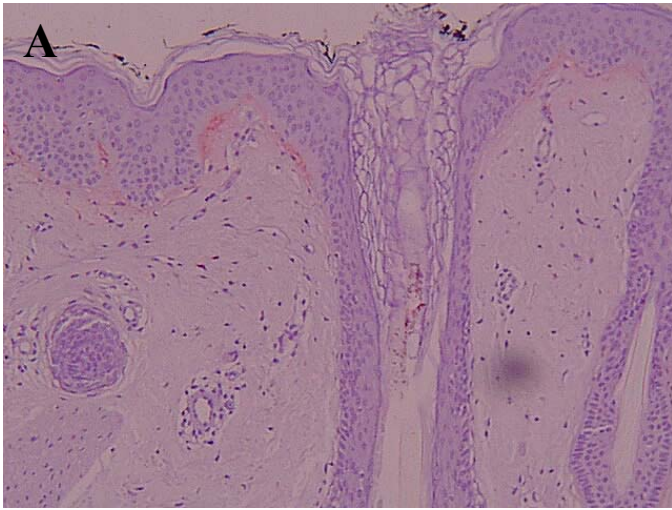
TCS: tejido celular subcutáneo

NS: no significativo

No se observaron diferencias significativas entre el mentón y la región preauricular en la expresión del autoanticuerpo monoclonal anti-procolágeno I.

La Figura 30 ilustra los depósitos del autoanticuerpo monoclonal anti-procolágeno I observado en un paciente tratado con LPI.





**Figura 30.** (A) Observe la ausencia del autoanticuerpo monoclonal antiprocólágeno I antes del tratamiento y (B, C, D) los depósitos del mismo en la unión dermoepidérmica y alrededor del folículo después de 16 semanas de la primera sesión de tratamiento con LPI en el mentón (x100)

### 8.7. MICROSCOPIA ELECTRÓNICA DE TRANSMISIÓN (MET)

Se estudiaron un total de 28 piezas provenientes del área de estudio del mentón y región preauricular mediante la técnica de la microscopía electrónica de transmisión en distintos momentos del estudio (Tabla 40, Figuras 31 y 32)

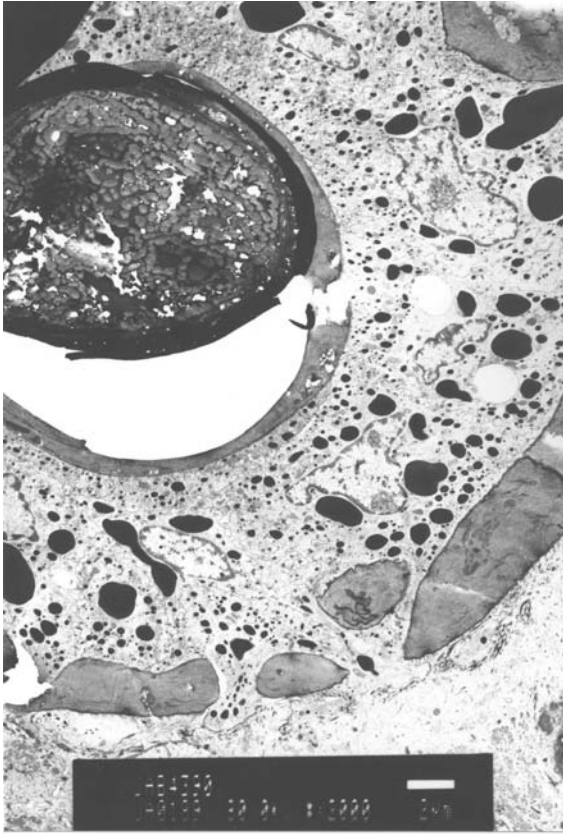
**Tabla 40.** Número de piezas estudiados mediante MET

	<u>Mentón</u>	<u>Preauricular</u>	<u>Total</u>
5' > 1ª sesión	2	1	3
8 sem >1ª sesión	1	-	1
8 sem >2ª sesión	1	1	2
8 sem >3ª sesión	4	1	5
8 sem >4ª sesión	10	2	12
8 sem >5ª sesión	3	1	4
8 sem >6ª sesión	-	-	-
8 sem >7ª sesión	1	-	1
8 sem >8ª sesión	-	-	-
6º mes > 8ª sesión	-	-	-
12º mes > 8ª sesión	-	-	-
24º mes > 8ª sesión	-	-	-
36º mes > 8ª sesión	-	-	-
<b><u>Total</u></b>	<b>22</b>	<b>6</b>	<b>28</b>

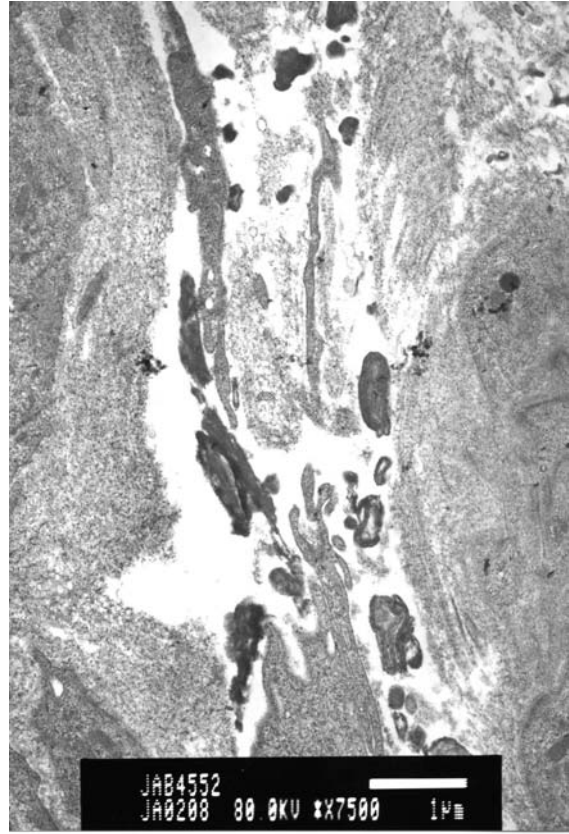
Los hallazgos en la MET se muestran en la Tabla 41.

**Tabla 41.** Hallazgos en la MET según momento del tratamiento

	<b>Epidermis</b>	<b>Folículo</b>	<b>Otros</b>
5' después de la 1ª sesión	Vacuolización intercelular  Apoptosis  Melanosomas normales	Glicógeno intracelular en la VEE  Paraqueratosis en la capa de Henle  Queratohialina en la capa de Henle	Lípidos normales  Nervios normales  Glándulas sebáceas normales
8 sem > 1ª sesión	<i>Detritus</i> necróticos intercelulares		<i>Detritus</i> necróticos en la dermis
8 sem > 2ª sesión	Vacuolización intercelular  Apoptosis  Mitocondrias densas		
8 sem > 3ª sesión		Necrosis del tallo piloso  Necrosis y pérdida de la arquitectura normal de la porción central	<i>Detritus</i> necróticos en la dermis  Nervios normales
8 sem > 4ª sesión	Vacuolización intracelular  Vacuolización intercelular  Necrosis epidérmica  Melanosomas normales	Necrosis folicular	<i>Detritus</i> celulares en la dermis  Glándulas sebáceas normales  Linfocitos normales
8 sem > 5ª sesión	Necrosis epidérmica  Vacuolización intracelular  Vacuolización intercelular		Linfocitos normales

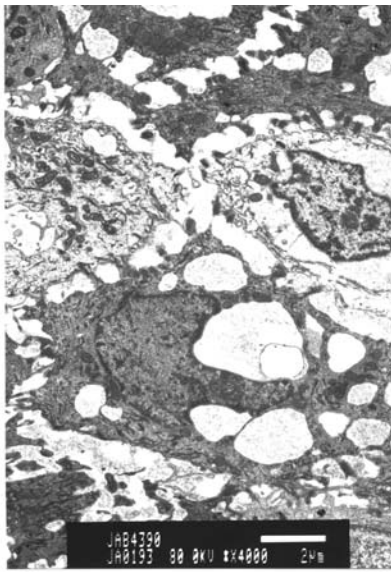


**Pelo normal**

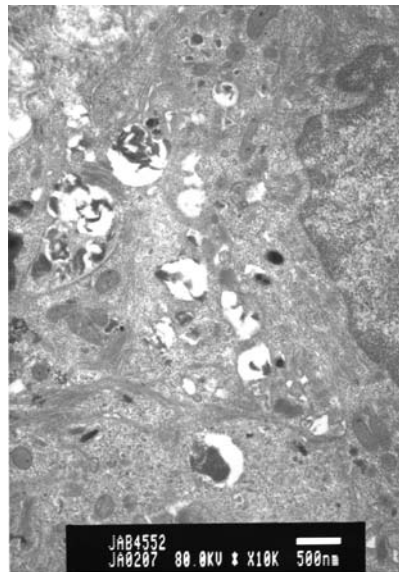


**Restos celulares epiteliales**

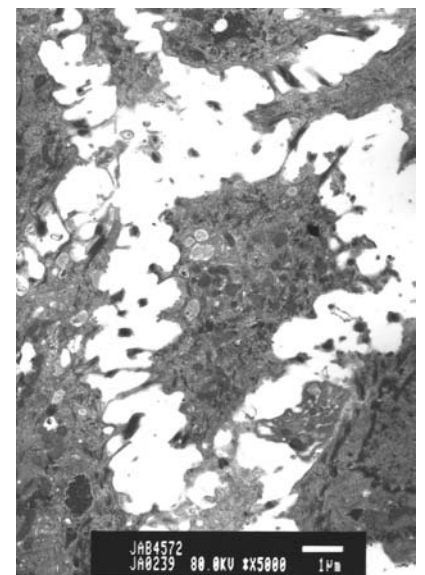
**Figura 31.** Microscopía electrónica de transmisión: Pelo normal (izquierda). Restos celulares en los queratinocitos epidérmicos inmediatamente después del tratamiento con LPI en el mentón (derecha).



> 1ª sesión



> 2ª sesión



> 3ª sesión

**Figura 32.** Microscopía electrónica de transmisión: Obsérvese la persistencia de restos celulares en los queratinocitos epidérmicos después de 1, 2 y 3 sesiones de tratamiento con LPI en el mentón.

## **8.8. ANÁLISIS MULTIVARIADO DE LOS RESULTADOS**

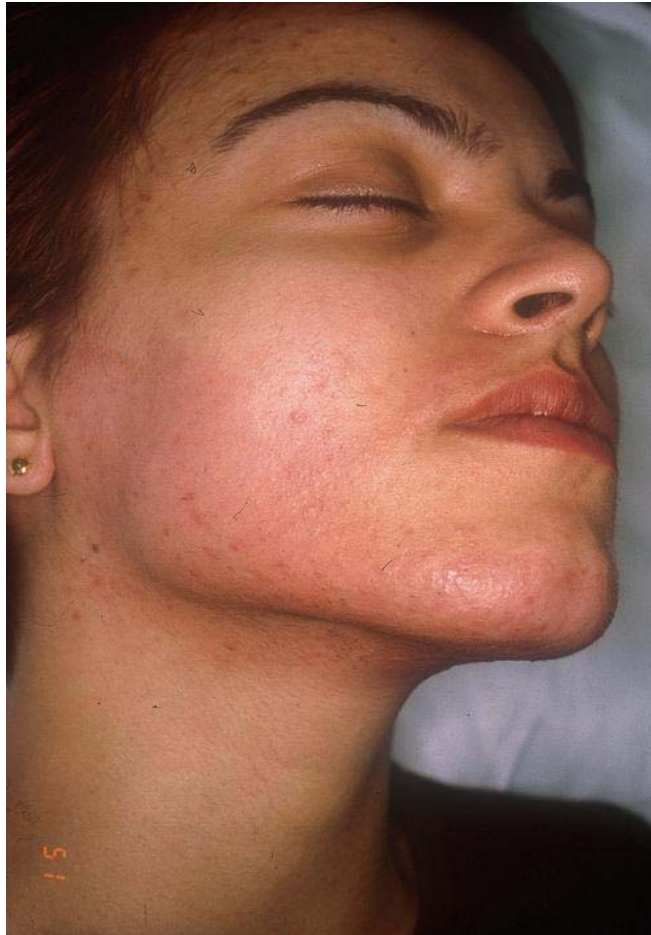El análisis multivariado de los resultados del fotocontaje digitalizado, tricograma, estudio histopatológico (HE, orceína, autoanticuerpo monoclonal anti-procolágeno I y MET) y las variables edad, fototipo, color/grosor de pelo, diagnóstico, antecedentes farmacológicos y depilatorios no mostró correlaciones o diferencias significativas.

## 8.9. EFECTOS COLATERALES

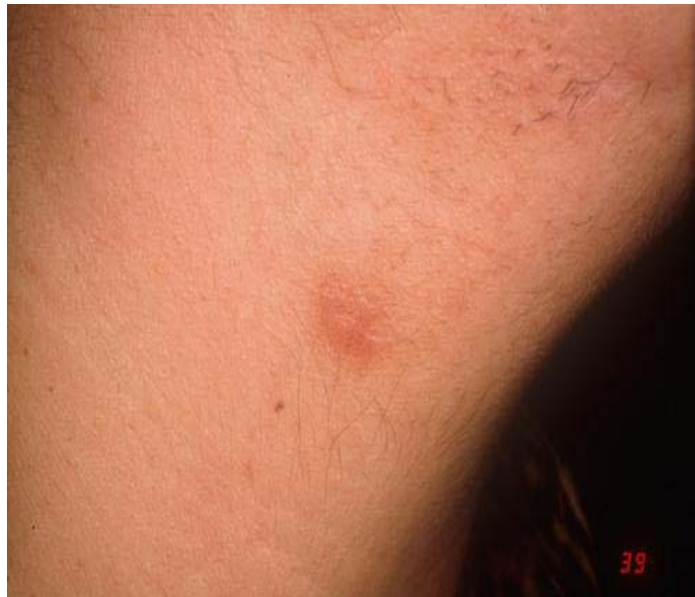Los efectos colaterales valorados inmediatamente después de la administración del tratamiento e inmediatamente antes de la siguiente sesión de fotodepilación se expresan en la Tabla 42. Las Figuras 33 a 35 ilustran algunos de los efectos colaterales tras el tratamiento con LPI.

**Tabla 42.** Efectos colaterales de la fotodepilación mediante LPI

<u>Efecto colateral</u>	<u>Pacientes</u>	<u>%</u>
<b>Dolor</b>		
Discreto	43	87.8
Moderado	6	12.2
<b>Eritema</b>		
Transitorio (< 24 horas)	30	61.2
Tardío evanescente (25-72 horas)	3	6.1
<b>Alteraciones transitorias del pigmento</b>		
Hiperpigmentación (< 6 meses)	8	16.3
Hipopigmentación (< 6 meses)	1	2.0
<b>Otros</b>		
Costras	9	18.4
Vesículas	3	6.1
Efecto paradójico	5	10.2
Cicatriz mínima	1	2.0
Quemadura superficial	1	2.0
Sensación de calor local persistente	1	2.0

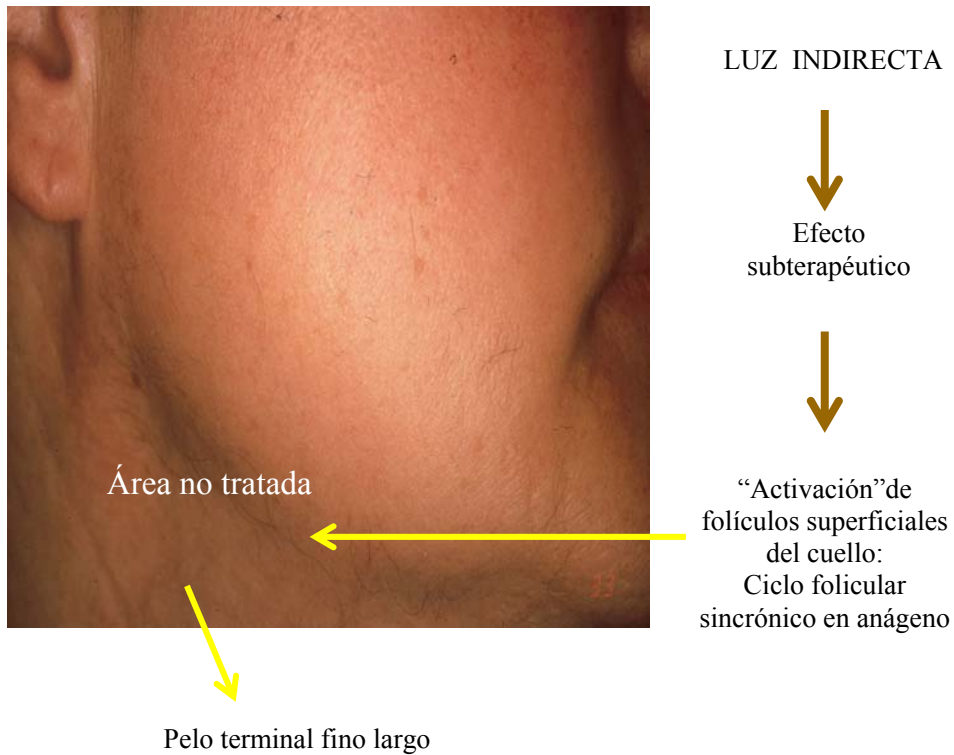


**Figura 33.** Eritema difuso inmediatamente después del tratamiento



**Figura 34.** Cicatriz eritematosa en la región submentoneana secundaria a vesícula sobreinfectada





**Figura 35.** La aparición de pelo terminal fino en áreas no tratadas aledañas al área de tratamiento fue observada en cinco pacientes portadoras del síndrome del ovario poliquístico. El diagrama explica cómo la luz dispersa desde el área tratada tendría un efecto subterapéutico que activaría los folículos del área aledaña no tratada, originándose pelo terminal.

## **PUBLICACIONES**

## 9. PUBLICACIONES

1. Moreno-Arias G, Camps-Fresneda A, Tiffon-Brutau T, Martí-Cervera T. Long-term hypopigmentation induced by diode laser photo-epilation. *J Cosmet Laser Ther* 2003;5:185.
2. Moreno-Arias GA, Camps-Fresneda A. Long-lasting hypopigmentation induced by long-pulsed alexandrite laser photo-epilation. *Dermatol Surg* 2003;29:420-422. *FI: 1.806*
3. Moreno-Arias GA, Castelo-Branco C, Ferrando J. Side-effects after IPL photodepilation. *Dermatol Surg* 2002;28:1131-1134. *FI: 1.505*
4. Moreno-Arias G, Castelo-Branco C, Ferrando J. Paradoxical effect after IPL photoepilation. *Dermatol Surg* 2002;28:1013-1016. *FI: 1.505*
5. Moreno-Arias GA, Vilalta-Solsona A, Serra-Renom JM, Benito-Ruiz J, Ferrando J. Intense pulsed light for hairy grafts and flaps. *Dermatol Surg* 2002;28:402-404. *F.I. 1.505*
6. Moreno-Arias GA, Ferrando J. Avances en fotodepilación. *Piel* 2002;17:504.

7. Moreno-Arias, Castelo-Branco C, Ferrando J. Side-effects after IPL photodepilation. JEADV 2002;16(Supp.1):231. **FI: 1.021**
  
8. Ferrando J, Moreno-Arias GA, Benito J, Serra-Renóm JM, Vilalta A. surgical indications of IPL photodepilation. JEADV 2002;16(Supp.1):231. **FI: 1.021**
  
9. Moreno-Arias GA, Tiffon T, Marti T, Camps-Fresneda A. Long-term hypopigmentation induced by diode laser photo-epilation. J Cutan Laser Ther 2001;3:9-10.
  
10. Moreno-Arias GA, Ferrando J. Noncoherent-intense-pulsed light for the treatment of relapsing hairy intradermal melanocytic nevus after shave excision. Lasers Surg Med. 2001;29:142-144. **F.I. 2.347**
  
11. Moreno Arias GA, Ferrando J. Intense pulsed light for melanocytic lesions. Dermatol Surg. 2001;27:397-400. **F.I. 1.161**
  
12. Ferrando J, Moreno-Arias GA. Las excelencias de la luz pulsada intensa en dermatología. Piel 2001;16:319-320.
  
13. Moreno-Arias GA, Navarra E, Vilalta A, Ferrando J. Corrective photo-epilation for improper hairline after hair transplantation. Dermatol Surg 2000;26:790-792. **F.I. 1.647**

14. Moreno-Arias GA, Ferrando Barberá J. Propuesta de un protocolo de investigación en fotodepilación. Piel 2000;15:209-214.

## COMENTARIO

## 10. COMENTARIO

Los resultados de la depilación médica mediante sistemas lumínicos dependen de múltiples factores. Diversos estudios han apuntado las características morfológicas del pelo, los parámetros del sistema depilatorio y el momento del ciclo folicular en el que se efectúa el tratamiento como los factores más importantes.

En nuestro estudio analizaremos los factores ya comentados y otras variables que consideramos significativas en la valoración de la respuesta al tratamiento y la permanencia de los resultados.

### **Variables demográficas**

En el estudio se incluyeron exclusivamente mujeres afectas de hirsutismo facial debido a la repercusión que esta disfunción tiene en la vida social y emocional de las mujeres que la padecen. Cuarenta y tres mujeres presentaban predominio de pelo terminal en el mentón (87.8%) y seis en la región preauricular (12,2%). Estos resultados confirman la existencia de folículos más sensibles al influjo androgénico en la región del mentón que en el área preauricular. Por otro lado, la presencia de pelo terminal grueso en el área del mentón y del labio se asocia a virilidad. Las mujeres afectas de hirsutismo facial en estas localizaciones presentan alteraciones psicosociales que las inducen a buscar ayuda médica (Barth y col. 1993, Sonino y col. 1993).

En cuanto al rango de **edad de nuestras pacientes**, sus edades fluctuaron entre los 12 y los 62 años, discretamente menor al comunicado Ferriman y Gallwey (1961) (15-74 años). Esta diferencia obedece, al menos en parte, a la procedencia de los pacientes. En el estudio de Ferriman y Gallwey las

pacientes afectas de hirsutismo procedían de un ambulatorio de medicina general, mientras que en nuestro estudio la selección fue a partir de las pacientes atendidas por el grupo especializado en hirsutismo del dispensario de ginecología de un centro de referencia de nivel terciario. En estudios posteriores otros autores han observado la prevalencia de hirsutismo exclusivamente en mujeres en edad fértil, de 15 a 44 años, y en este sentido la diferencia con nuestros resultados se debe básicamente a la línea de corte establecida en cuanto al criterio de edad en el momento de la inclusión de pacientes en el estudio (Azziz 2003). Asimismo, observamos que el rango de edad fue más amplio en el grupo de mujeres con hirsutismo facial en el mentón que en la región preauricular (19-62 vs 12-35 años). De estos resultados se infiere que el hirsutismo facial afecta a mujeres en un rango muy amplio de edades. No obstante, son las mujeres entre los veinte y sesenta años las que más frecuentemente consultan por esta disfunción pues se trata de la población económicamente activa más expuesta a interacción social. Nuestros resultados en cuanto a la distribución por edad son semejantes a los hallados en otros estudios con sistemas de fotodepilación equivalentes al empleado en nuestro estudio (Schroeter y col. 2004, Lor y col. 2002, Fodor y col. 2005).

### **Fototipo**

La mayoría de la población de la muestra estudiada fue clasificada como perteneciente al **fototipo III y IV** de la escala de Fitzpatrick (n=42, 85.7%), aproximándose a los resultados comunicados por Fodor y col. (2005) (73.8%) pero contrastando con otros ensayos en los que han predominado fototipos más claros. En los estudios conducidos por Lor y col. (2002), Schroeter y col. (2004) y Bjerring y col. (2000) la proporción de individuos de fototipo II fue de



30, 56, 58,1%, respectivamente; mientras que en nuestra serie de pacientes tal fototipo fue observado en apenas el 12.2% de los casos. Esta discrepancia simplemente refleja la variación del fototipo según el área geográfica y la población estudiada.

### **Morfología del pelo**

En cuanto al **color de pelo**, en nuestro estudio se observó un predominio de pelo negro (95.9%), de manera análoga a lo observado por Schroeter y col. (2004) ( $87.5 \pm 11.3\%$ ) y Fodor y col. (2005) (80%).

La clasificación subjetiva del **diámetro del pelo** en grueso, medio y fino es orientativa y útil en la selección de los parámetros de tratamiento. En el 95.9% de los individuos el diámetro de pelo predominante fue grueso; mientras que en el resto de las pacientes se apreció pelo fino (4.1%). Nuestros hallazgos confirman las observaciones de otros autores (Schroeter y col. 2004), apreciándose cierta variación en la proporción de cada una de las categorías (Fodor y col. 2005).

### **Región anatómica**

El efecto de los andrógenos en el ciclo de crecimiento folicular depende de la **región anatómica** (Uno 1986) debido, en parte, a las variaciones locales en cuanto al número de receptores androgénicos y al contenido de la enzima conversora, la 5-alfareductasa. Algunas áreas son poco sensibles al influjo androgénico como, por ejemplo, cejas, pestañas y la región occipital del cuero cabelludo. Otras áreas son muy sensibles a los estrógenos –pubis y axilas- y en ellas aparece pelo terminal aún en presencia de niveles bajos de andrógenos. Finalmente, hay áreas que sólo responden a niveles altos de andrógenos como la región pectoral, la porción inferior del abdomen, la región

lumbar, los muslos, los brazos, el mentón, la cara y el triángulo pélvico superior. La presencia de pelo terminal en estas áreas es una característica masculina y en las mujeres se considera una alteración patológica (Uno 1986, Azziz 2003). En nuestro estudio incluimos exclusivamente mujeres con predominio de pelo terminal grueso en el mentón y región preauricular, áreas comunmente afectas en la mujer hirsuta (Azziz 2003, Uno 1986), de manera análoga a lo observado por otros autores en estudios similares (Schroeter y col. 2004, Lor y col. 2002).

### **Causas de hirsutismo**

La estimación de la **prevalencia de hirsutismo** depende básicamente de dos factores: la población estudiada y el método empleado en su valoración. El método originalmente expuesto por Ferriman y Gallwey incluía la evaluación de once áreas corporales (labio superior, mentón, tórax anterior, dorso superior, región lumbar, abdomen superior e inferior, brazos, antebrazos, muslos y piernas), definiéndose hirsutismo cuando la suma total de la sumatoria de cada variable (0= ausencia de pelo termina a 4= abundante pelo terminal) superaba los 8 puntos. De acuerdo a estos criterios, la prevalencia de hirsutismo en la población blanca estudiada en el Reino Unido (n=430) fue de 4.3% (Ferriman y Gallwey 1961). Posteriormente, se ha estimado en 8% la tasa de prevalencia de hirsutismo en la población blanca y afroamericana en los Estados Unidos (Azziz 2003) de acuerdo a los criterios de la escala modificada de Ferriman y Gallwey, que considera apenas 9 áreas corporales de las once originalmente propuestas y una suma superior a 6 en la definición de hirsutismo (Hatch y col 1981). En nuestro estudio, hemos empleado estos últimos criterios.

El hirsutismo es habitualmente la expresión del exceso de andrógenos. No obstante, no siempre se puede demostrar hiperandrogenismo o una alteración endocrina en todas las mujeres hirsutas. La causa más frecuente de hirsutismo es el síndrome del ovario poliquístico (Azziz 2003). Otras enfermedades asociadas a hiperandrogenismo como, por ejemplo, el síndrome HAIR-AN y la hiperplasia suprarrenal secundaria a déficit de 21-hidroxilasa, son estadísticamente poco relevantes (Souter y col. 2004). Así pues, en lo concerniente a la **causa del hirsutismo** el 98% de la muestra de la población estudiada presentaba hirsutismo de origen hormonal con un franco predominio del síndrome del ovario poliquístico (61.2%), seguida por el hiperandrogenismo ovárico funcional y el síndrome HAIR-AN (8.2%), respectivamente. En el estudio conducido por Souter y col. (2004) la incidencia de hirsutismo asociado a hiperandrogenismo fue del 54%, predominando el síndrome del ovario poliquístico que alcanzó el 50%; mientras que el hiperandrogenismo ovárico funcional fue del 6% y el síndrome HAIR-AN apenas representó un 2%. En nuestro estudio la hiperplasia adrenal congénita representó el 6% de las pacientes, repartidas en sendos casos de déficit de la enzima 21-hidroxilasa y 3-beta-hidroxilasa. Estas diferencias obedecen a varios factores. En primer lugar, la mayoría de las pacientes incluídas en nuestro protocolo de estudio provenían de un grupo especializado en el estudio del hirsutismo del Servicio de Ginecología de un hospital de tercer orden y por ello existe un sesgo en la selección de los individuos. En segundo lugar, el tamaño de la muestra poblacional del estudio de Soeter y col. fue mayor (n=228 vs n=52 en nuestro estudio), situación que incide en el porcentaje final de individuos portadores de cualquiera de las alteraciones asociadas a hiperandrogenismo.

Por otro lado, la prevalencia de hirsutismo constitucional varía según la población estudiada. La prevalencia es de 6% en Italia (Carmina 1998), alcanza el 17% en la población de Estados Unidos (Azziz y col. 1998) y aumenta al 33% en Oriente Próximo (Tehrani y col. 2004). En nuestro estudio la prevalencia de hirsutismo constitucional fue de apenas un 2.0%. Tal diferencia obedece a factores genéticos y consecuentemente étnicos (Tehrani y Tehrani 2004).

Observamos que la prevalencia de hirsutismo asociado a hiperprolactinemia, hirsutismo postmenopáusico o secundario a fármacos en nuestro estudio fue del 2.0%, respectivamente, en coherencia con lo comunicado por otros autores (Azziz 2003).

No observamos diferencia en la respuesta al tratamiento entre pacientes portadores del síndrome del ovario pliquístico o cualquiera de las alteraciones hormonales ya comentadas. Esta situación sugiere que es más relevante la susceptibilidad del folículo piloso al tratamiento y consecuentemente su destrucción, una vez aquél se ha administrado, que la fisiología del ciclo folicular (Liew y col. 1999a).

### **Tratamiento farmacológico**

El 51.0% de las pacientes seguían algún **tratamiento hormonal** conforme al predominio de individuos afectados de hirsutismo de origen hormonal (98%). Aproximadamente la mitad de las pacientes no tomaba ningún fármaco o estaba bajo tratamientos no hormonales sin relación con su hirsutismo (49.0%). El porcentaje de pacientes sometido a fotodepilación que reciben tratamiento hormonal es variable y depende básicamente de dos factores. En primer lugar, de la forma en que son seleccionadas para participar en los ensayos de

fotodepilación y, en segunda instancia, de su procedencia. Si la selección es aleatoria en un grupo de pacientes que consultan un centro especializado en tratamientos mediante sistemas de láser, la tasa de pacientes hirsutas en tratamiento hormonal es del 27% (Schroeter y col. 2004). Si la selección se efectúa a partir de una base de datos de pacientes con problemas dermatológicos, la tasa disminuye al 8% (Lor y col. 2002). En nuestro estudio esta proporción es mucho mayor y obedece a un sesgo en la procedencia de los pacientes, pues la mayoría provenía del grupo de hirsutismo del Servicio de Ginecología del hospital donde se llevaba a cabo el estudio. Todas las pacientes de nuestro estudio ya tenían diagnosticado y clasificado el tipo de hirsutismo que padecían y seguían tratamiento según la etiología del mismo en el momento de iniciar el protocolo de tratamiento. En el estudio llevado a cabo por Schroeter y col. (2003) en pacientes transexuales (hombre a mujer) el 80% de los individuos recibía tratamiento hormonal. No obstante, el tratamiento hormonal no repercutió significativamente en la efectividad del tratamiento, situación que hemos confirmado en nuestro estudio.

### **Antecedentes depilatorios**

En cuanto a los **antecedentes depilatorios**, el 55% había utilizado pinzas o éstas asociadas a otra técnica; mientras que el 46.9% había empleado cera sola o asociada a otro método depilatorio. La depilación eléctrica sola o asociada fue empleada por el 36.7% de las pacientes. En el estudio conducido por Schroeter y col. (2004) del 76% de los sujetos había utilizado pinzas, 36% la depilación eléctrica y 27% rasurado con maquinilla. En ambos estudios se observó la preferencia de la depilación mediante pinzas, un método depilatorio de corta duración pero económico, fácil y preciso. Algunos autores han

sugerido que el resultado del tratamiento es significativamente mejor en aquellos pacientes que no han utilizado métodos depilatorios mecánicos, inductores de tejido cicatricial, antes de la fotodepilación (Schroeter y col. 2003). No obstante, en nuestro estudio la gran mayoría de las pacientes ya había empleado algún método depilatorio mecánico y no observamos diferencias estadísticamente significativas entre este hecho y la eficacia final del tratamiento.

### **Sesiones de tratamiento**

En cuanto al **número de sesiones de tratamiento** necesarias para alcanzar la tasa depilatoria máxima podemos afirmar que, a pesar de los resultados contradictorios inicialmente observados, en los últimos años hemos visto un incremento en el número mínimo de aquellas para garantizar la eliminación de pelo terminal. Así pues, estudios iniciales mostraron que tras *una sola sesión* de tratamiento la tasa depilatoria a las 12 semanas de tratamiento llegaba al 60% (Gold y col. 1997). No obstante, algunos autores comunicaron tasas depilatorias inferiores (37-42%) si se prolongaba el momento de la valoración a 15 meses después del tratamiento (Weir y Woo 1999). Asimismo, también se comunicó la eliminación del 75% del pelo terminal 12 meses después de una única sesión de tratamiento (Gold y col. 1999). Por otro lado, algunos estudios mostraron que la tasa máxima depilatoria se alcanzaba en las *tres primeras sesiones* mensuales de tratamiento, observándose un pequeño efecto añadido con sesiones adicionales. A este respecto, Sadick y col. (2000) comunicaron una tasa depilatoria del 76% con un promedio de *3.7 sesiones* de tratamiento en un grupo de 34 individuos con características demográficas similares a las

de nuestro estudio. Estos autores no observaron variabilidad significativa de la tasa depilatoria respecto del área anatómica tratada. La tasa depilatoria en el mentón fue del 100% tras *seis sesiones* de fotodepilación. En este estudio no se especifica si algunos pacientes recibieron tratamiento en la región preauricular, pero la tasa depilatoria de aquellos que fueron tratados por hirsutismo facial varió entre 94% después de un año de haber efectuado *dos sesiones* de depilación y entre 56 y 83% después de *tres sesiones*, 18-26 meses postratamiento (Sadick y col. 2000). Posteriormente, Tabatabai y col. han comunicado una tasa depilatoria del 76% tras *cinco sesiones* de tratamiento. No obstante, estos mismos autores señalan que la tasa depilatoria fue menor después de *6 y 7 sesiones* de depilación (58% y 15%) (Tabatabai y col. 2004). La diferencia en los resultados se debe, al menos en parte, a la variabilidad en los parámetros del sistema de tratamiento, a la periodicidad e intervalo con que se administraron las sesiones de tratamiento; así como a la falta de estandarización del momento de valoración de la respuesta.

En nuestro estudio, el número de sesiones de tratamiento programado y alcanzado en la mayoría de los pacientes (86,54%) fue de ocho y se encontró una correlación estadísticamente significativa entre el número de sesiones de tratamiento y la tasa depilatoria. Así, observamos que la tasa depilatoria aumentó progresivamente desde la primera hasta la octava sesión de tratamiento, estabilizándose en los siguientes 24 meses de observación. Una sesión de tratamiento produjo la depilación del 20.7 a 36.4% del pelo terminal en el mentón y la región preauricular, respectivamente. Estos valores corresponden aproximadamente a la mitad de la tasa depilatoria (TD) observada por Gold y col. (1997) pero son discretamente inferiores a los

comunicados por Wier y Woo (1999). Tres sesiones de tratamiento produjeron una TD de 63.7% y 70.7% en el mentón y la región preauricular, respectivamente, mientras que cuatro sesiones eliminaron aproximadamente el 70% del pelo terminal en ambas regiones anatómicas, valor equivalente al observado por Sadick y col. (2000) (76% después de un promedio de 3.7 sesiones). Después de cinco sesiones de tratamiento observamos el 75% de depilación, equivalente a la tasa depilatoria comunicada por Tabatabai y col (2004). Las seis sesiones de tratamiento incrementaron la TD hasta el 78% en nuestros pacientes. En otro estudio conducido por Schroeter y col. (2003), la tasa depilatoria varió entre 70 y 100% (media de 90%) tras una media de 9 sesiones de depilación de la cara y cuello en pacientes transexuales (Schroeter y col. 2003). Nuestros hallazgos corroboran las observaciones de otros autores en cuanto al efecto añadido de las sesiones adicionales de tratamiento (Schroeter y col. 2004, Bjierring y col. 2000, Troilius y Troilius 1999).

### **Intervalo entre sesiones de tratamiento**

En cuanto al **intervalo idóneo entre las sesiones de tratamiento**, los factores que deben considerarse para definirlo son fundamentalmente dos. Por un lado, la proporción de folículos en anágeno precoz altamente sensibles al tratamiento (Lin y col. 1998), debido a su mayor contenido de pigmento y a su localización más superficial (Goldberg 2000) y, por el otro, la duración del ciclo folicular, sobretodo del período telógeno (Bouzari y col. 2005). En la cara aproximadamente un tercio de los folículos se hallan en telógeno, fase que suele durar entre 1.5 y 2.5 meses en esa localización. Así pues, de acuerdo a lo anteriormente expuesto, el intervalo de tratamiento en la cara debería ser al



menos superior a 1.5 meses, es decir, superior a 6 semanas. Bouzari y col. (2005) han sugerido que la proporción de folículos en anágeno precoz –más sensibles al tratamiento- sería más alta cuando el intervalo de tratamiento es más corto, incluso inferior al período telógeno. Así pues, en el estudio conducido por Bouzari y col. la tasa depilatoria media fue de 78.1%, 45.8% y 28.7% con un intervalo de 45, 60 y 90 días entre las sesiones de tratamiento, respectivamente ( $p < 0.0001$ ) (Bouzari y col. 2005). No obstante, se han observado buenos resultados cuando se han programado sesiones de tratamiento a un intervalo mucho más largo. En el estudio conducido por Schroeter y col. (2003), se obtuvo una tasa depilatoria de 90% en 25 sujetos transexuales –masculino a femenino- que recibieron un promedio de 9 sesiones de tratamiento en 691 días, es decir, un intervalo promedio de 76 días. Finalmente, algunos autores han sugerido prolongar el intervalo, especialmente después de haber efectuado otras sesiones de tratamiento debido al enlentecimiento folicular desencadenado por el sistema de luz (McCoy y col. 2002). En *nuestro estudio* hemos establecido en *ocho semanas* (56 días) el intervalo entre las sesiones de tratamiento y hemos observado una tasa depilatoria equivalente a la obtenida por Bouzari y col. con un intervalo de 45 días. No obstante, nuestros resultados son superiores a los de Bouzari con un intervalo de 60 días (80% vs 45%); esta diferencia se debe, fundamentalmente, al mayor número de sesiones que recibieron los pacientes en nuestro estudio (8 vs 3 sesiones). En definitiva, el intervalo de 8 semanas entre las sesiones de tratamiento es idóneo en el tratamiento de pelo terminal del mentón y la región preauricular, siempre y cuando se administren al menos 8 sesiones de tratamiento.

No obstante las observaciones anteriormente comentadas, hemos observado una tendencia a establecer en cuatro semanas el intervalo de tratamiento independientemente del área anatómica (Rogachefsky y col. 2002, Gorgu y col. 2000, Baugh y col. 2001) y son pocos los estudios que la adaptan a la región anatómica tratada (Silva-Siwady JG 1999, Finkel y col. 1997).

### **Recuento piloso y ciclo folicular**

A lo largo del período de estudio, 52 meses, se observó una fluctuación en el **recuento piloso (RP) del área control del mentón y la región preauricular.**

Durante todo el período de observación el **RP del área de control del mentón** varió entre  $50.14 \pm 44.86$  (Día 0) y  $72.00 \pm 30.92$  pelos (52º mes). No obstante, esa variabilidad fue significativa en tres momentos: 12º-14º, 22º y 40º meses de observación. Si consideramos que la fase anágena de la barba dura 6 meses a un año, la fase telógena 2.5 meses y cada ciclo de crecimiento folicular completo dura 8.5 a 14.5 meses, podemos afirmar que la transición de un primer ciclo folicular ocurrió entre el 12ª y el 14º mes de observación. Un segundo ciclo se inició a los 22 meses y se registró el inicio de otro ciclo, tercer ciclo, a los 40 meses. No obstante, cabe la posibilidad de que un ciclo adicional haya sucedido a los 30-36 meses de observación que no hemos registrado debido al diseño del estudio: la valoración del área de control en todos los pacientes se realizó a los 40 meses pues coincidía con la visita de control del 6º mes después de la última sesión de tratamiento del área de estudio. También podría tratarse de un tercer ciclo de aparición más tardía, indicándonos que el ciclo de crecimiento folicular del mentón es más largo de lo anteriormente observado por otros autores. Si tenemos en cuenta estas

observaciones, **la duración del ciclo de crecimiento folicular en esta región anatómica es de 10 a 18 meses.**

En el **área de control de la región preauricular el recuento piloso** varió entre  $136.17 \pm 78.63$  (Día 0) y  $61.00 \pm 23.55$  pelos (52º mes). A pesar de que el RP cayó un 44% entre la primera y última observación, esta variabilidad no fue estadísticamente significativa a lo largo de todo el período de observación, debido al tamaño reducido de la muestra (n=6). Consecuentemente, no pudimos concluir sobre la duración del ciclo folicular en esa localización.

En cuanto al **recuento piloso en el área de estudio del mentón**, se apreció una disminución gradual y significativa del mismo a partir de la primera sesión de tratamiento y durante las siguientes sesiones de fotodepilación, permaneciendo estable a lo largo de los dos primeros años del período de observación posterior a la última sesión de tratamiento. No obstante, en el **área de estudio de la región preauricular el RP** varió de  $138.83 \pm 73.21$  (Día 0) y  $60.52 \pm 20.52$  pelos (36º mes después de la última sesión de tratamiento) pero la evolución del mismo no fue estadísticamente significativa debido al tamaño reducido de la muestra.

### **Tasa depilatoria**

Si analizamos la **tasa depilatoria** (TD) en el mentón, observamos que el número de sesiones de tratamiento tiene un efecto añadido en aquella. Así pues, la TD alcanzó el 84.4% después de 8 sesiones de tratamiento y se mantuvo estable durante los dos años siguientes de observación. No obstante, al tercer año de observación se apreció repoblación pilosa en la zona (65.5%). En el estudio conducido por Schroeter y col. (2004) la TD alcanzada fue de 87% después de 8 sesiones de tratamiento y se observó estabilidad en el

resultado durante un período de seguimiento promedio de 27.3 meses. En nuestro estudio la evolución de la **TD en la región preauricular** fue similar a la del mentón.

Cuando analizamos la **TD según el número de sesiones**, observamos que la misma alcanzó un 63,68% en el mentón y 70,66% en la región pre-auricular después de tres sesiones de tratamiento; mientras que Bjerring y col. (2000) han comunicado una TD de  $49.3 \pm 22.1\%$  después de tres sesiones de tratamiento con una fuente de LPI de segunda generación. No obstante, cuando Bjerring y col. administraron tres sesiones adicionales de tratamiento apenas observaron un incremento de 6.4% en la TD (de 45.7% pasó a 52.1%) ( $p > 0.9$ ) seis meses después de la última sesión de tratamiento. Estos autores demostraron un efecto limitado con sesiones adicionales de tratamiento, situación que diverge de nuestros resultados, pues sesiones adicionales de tratamiento produjeron un aumento considerable en la TD en ambas regiones anatómicas estudiadas. Así pues, la TD aumentó de 63.68% (3ª sesión) a 84.4% (8ª sesión) en el mentón y de 70.66% (3ª sesión) a 89.50% (8ª sesión) en la región preauricular. Tal diferencia en la TD obedece a la utilización de una densidad energética más alta ( $40-43 \text{ J/cm}^2$  vs  $18.5 \pm 1.5 \text{ J/cm}^2$ ), así como a longitudes de onda más largas con un poder de penetración mayor en nuestro estudio (500-1200 nm con filtros de corte en 695 nm y 755 nm vs 600-950 nm con un promedio de 820 nm).

Si consideramos la TD en cuatro sesiones de tratamiento, fue de 70.34% en el mentón y 70.29% en la región pre-auricular, similar al resultado obtenido por Troilius y Troilius (1999) (74.4%) cuatro meses después de administrar el mismo número de sesiones de tratamiento del área inguino-crural.

Curiosamente, los autores observaron un incremento de 5.8% en la TD (80.2%) en los mismos pacientes ocho meses después de la última sesión de tratamiento (4ª sesión). El aumento en la TD observado por Troilius y Troilius puede ser explicado por un sesgo en el recuento piloso o por un efecto depilatorio retardado, posiblemente un efluvio telógeno posterior al tratamiento con LPI. En nuestro estudio no observamos ningún efecto añadido en la TD durante los 24 meses de observación posteriores a la última sesión de tratamiento.

### **Permanencia de los resultados**

Algunos autores consideran **depilación permanente** la falta de crecimiento de pelo terminal por un período superior al ciclo completo del área anatómica más 6 meses adicionales correspondientes al período de “recuperación” folicular post-tratamiento (Olsen 1999). En el mentón el ciclo folicular completo dura aproximadamente 8.5 a 14.5 meses (anágeno de 6-12 meses y telógeno de 2.5 meses) (Myers y Hamilton 1951, Braun-Falco 1966). Por consiguiente debe considerarse depilación permanente en aquella región si el sistema de fotodepilación induce la eliminación de pelo terminal durante al menos un período mínimo de 14.5 meses que resulta de sumar un ciclo folicular completo de 8.5 meses más el período de “recuperación” post-tratamiento de 6 meses, propuesto por Olsen (1999). Si consideramos el ciclo más largo de crecimiento folicular del mentón, 14.5 meses, hablaríamos de depilación permanente al superar un período de 20.5 meses sin observar crecimiento de pelo terminal después del tratamiento. En definitiva, debe considerarse depilación permanente en el mentón cuando el período de ausencia de pelo terminal sea superior a 20.5 meses, el período más largo del ciclo folicular en esa

localización. En nuestro estudio observamos estabilidad en los resultados al menos durante los primeros 24 meses de seguimiento tras la última sesión de tratamiento.

Se desconoce la duración del ciclo folicular de la región preauricular (Olsen 1999). Si asumimos que la duración del ciclo folicular de esta región anatómica es similar a la del mentón, la depilación permanente en aquella localización debería definirse como el período libre de pelo terminal que supere al menos los 20.5 meses (ciclo largo de crecimiento folicular). De acuerdo a esta asunción, en nuestro estudio el sistema depilatorio empleado indujo la depilación permanente en la región preauricular, pues observamos estabilidad en la tasa depilatoria en los 24 meses subsiguientes al último tratamiento.

En ambas regiones anatómicas, mentón y región preauricular, se observó **re población pilosa al tercer año de seguimiento**. El RP del mentón y la región preauricular tuvo un incremento significativo tres años después de la última sesión de tratamiento,  $30.10 \pm 11.58$  y  $60.50 \pm 20.05$  pelos terminales, respectivamente.

### **Eficacia del tratamiento**

De los resultados anteriormente comentados se infiere que **la fotodepilación mediante luz pulsada intensa es eficaz a partir de la primera sesión de tratamiento, se observa un efecto añadido con las sesiones adicionales de tratamiento y los resultados se mantienen estables durante 2 años**. Nuestros resultados contrastan con los obtenidos por Schroeter y col. (2003) que han comunicado una tasa depilatoria del 90% a los 44 meses, pero son equivalentes a los observados por Sadick (1999) que obtuvo la eliminación del 76% del pelo terminal a los 30 meses de seguimiento post-tratamiento. Por su

parte, Troilius y Troilius (1999) obtuvieron una tasa depilatoria de 80.2% a los ocho meses, mientras que Bjerring y col. (2000) han comunicado la eliminación del 49% del pelo terminal a los 6 meses de seguimiento. Otros autores han observado tasas depilatorias que varían de 33 a 60% a los 3-6 meses de seguimiento post-tratamiento (Lask y col. 1999, Weiss y col. 1999, Gold y col. 1997, Gold y col. 1999). La diferencia en los resultados se debe primordialmente a la falta de estandarización del momento de valoración de la respuesta después de la última sesión de tratamiento, a las variaciones foliculares según el área anatómica estudiada y a los parámetros del sistema depilatorio empleado.

La **comparación entre el RP del área de control y estudio del mentón** fue significativa a partir de la primera sesión de tratamiento y así se mantuvo durante las sesiones siguientes de tratamiento y en el período de observación. Esta diferencia se debe a la reducción significativa del RP en el área de estudio del mentón debido al efecto depilatorio de la LPI. Esta misma comparación no fue significativa en la región preauricular debido al tamaño reducido de la muestra. Por otra parte, cuando se comparó el RP inicial del área de control (Día 0) y el RP post-tratamiento en el área de estudio del mentón y la región preauricular se obtuvieron resultados similares, reflejando una vez más el efecto depilatorio del tratamiento con LPI en el área de estudio de las dos regiones anatómicas.

El hecho de que no hayamos observado diferencias significativas del RP entre el mentón y la región preauricular nos induce a pensar que la respuesta al tratamiento en estas dos regiones anatómicas es similar y la falta de

significación en la evaluación de los resultados obtenidos en la región preauricular sólo obedece al tamaño muy pequeño de la muestra.

### **Tricograma**

En lo concerniente al **tricograma** por unidad de área (modificado), la evolución de la relación pelo anágeno:no anágeno a lo largo del estudio no fue significativa en el **área de control** de las dos regiones anatómicas estudiadas. La estabilidad de la relación pelo anágeno:no anágeno observada en las áreas que no recibieron tratamiento obedece, en parte, a la persistencia del pelo anágeno debido al ciclo de crecimiento folicular, intacto, con una fase anágena larga y una fase telógena relativamente corta en ambas regiones. Por el contrario, el **tricograma** en el **área de estudio** del mentón y región preauricular mostró una disminución significativa de la proporción de pelo anágeno y no anágeno durante todo el estudio. Esta diferencia en los resultados obedece, en primer lugar, a la **inversión de la relación anágeno:no anágeno debido al efecto telogenizante de la luz pulsada intensa**. Cuando se comparó la relación anágeno:no anágeno del tricograma de la última sesión de tratamiento y los controles sucesivos no se observó diferencia significativa, corroborándose así el cese del efecto telogenizante de la luz pulsada intensa al terminar el tratamiento. Finalmente, se observó una diferencia significativa de la relación anágeno:no anágeno entre el área de control y el área de tratamiento, así como la del día 0 del área de control vs área de estudio (post-tratamiento). Estos resultados confirman una vez más el efecto telogenizante del tratamiento y coinciden con los hallazgos de otros autores (McCoy y col. (2002).



### **Foliculograma**

La relación anágeno:no anágeno determinada en el **foliculograma** antes y después del tratamiento fue estadísticamente significativa sólo en el mentón, situación que confirma el **efecto telogenizante** inducido por el tratamiento, tal como ha sido comunicado por otros autores (Grossman y col. 1996; Kolinko y col. 2000). Asimismo, estudios posteriores han demostrado el aumento de la proporción de folículos en telógeno en función del número de sesiones de tratamiento (McCoy y col. 2002). No obstante, la misma relación (anágeno:no anágeno) antes y después del tratamiento no fue significativa en la región preauricular debido al tamaño reducido de la muestra.

McCoy y col. (2002) observaron un aumento estadísticamente significativo de la proporción de **folículos miniaturizados** en los pacientes tratados con dosis más altas de energía (30-40 J/cm<sup>2</sup>, sistema de rubí de 694 nm y 3 ms), situación previamente comunicada por Dierickx y col. (1998) en un paciente depilado con un sistema de rubí (270 microsegundos y 30-60 J/cm<sup>2</sup>). La disminución del calibre folicular contribuiría a la reducción del pelo terminal visible en los meses siguientes al tratamiento. En nuestro estudio empleamos dosis de energía de 40 a 43 J/cm<sup>2</sup> y observamos una tendencia a la **miniaturización folicular tras el tratamiento con LPI en ambas áreas de estudio**. No obstante, la miniaturización folicular observada no fue estadísticamente significativa. La comparación del número de folículos miniaturizados antes y después de la fotodepilación no fue significativa en ninguna de las áreas, pero clínicamente fue evidente la disminución de pelo terminal y el predominio de vello más fino y claro, conforme a los resultados de McCoy y col. (2002).

## **Hallazgos histopatológicos**

### ***Técnica de la hematoxilina-eosina***

En cuanto a los **hallazgos histopatológicos** los analizaremos de acuerdo al momento de su evaluación y a la técnica empleada.

**Inmediatamente después del tratamiento** observamos áreas de espongiosis, edema en la dermis papilar, separación de la unión dermo-epidérmica, infiltrado inflamatorio linfocitario perivascular; desestructuración del folículo piloso con ruptura de las vainas epiteliales y del tallo piloso, formación de vacuolas en los queratinocitos basales pigmentados y el folículo piloso, desestructuración de múltiples folículos pilosos, daño sebáceo focal y separación del tejido conjuntivo periglandular. Estos hallazgos concuerdan con los ya comunicados por otros autores (Sadick y col. 1999). No obstante, nosotros no hemos visto concreciones de melanina ni adelgazamiento del epitelio folicular descrito por Sadick y col. (1999). La valoración a las 48 horas o una semana post-tratamiento del estudio conducido por Sadick y col. (1999) ha demostrado cambios propios de la fase catágena del ciclo folicular normal, es decir, queratinocitos apoptóticos, engrosamiento de la membrana basal, edema perifolicular con escaso infiltrado inflamatorio; no obstante, nuestros hallazgos histológicos no los han confirmado. Tampoco hemos observado hemorragia perifolicular o dentro de la papila (Sadick y col. 1999). Hemos considerado que la orientación de los cortes histológicos y la diferencia en los parámetros de tratamiento del sistema, así como el momento de la valoración de la respuesta son los factores responsables de esta falta de coherencia entre nuestro estudio y los resultados descritos por Sadick y col.

**En estadios más tardíos**, 8 semanas después de la primera sesión de tratamiento, apreciamos persistencia de la desestructuración folicular, especialmente de las vainas epiteliales, separación del tejido conjuntivo perifolicular y aparición de colágeno nuevo. A las 16 y 24 semanas después de la primera sesión de tratamiento observamos miniaturización y telogenización folicular, melanófagos dispersos, algunos trayectos fibrosos donde antes hubo folículos pilosos y fibras de colágeno nuevo en la dermis perifolicular. A las 32 semanas observamos aumento no significativo de la proporción de folículos pilosos miniaturizados, algunos de ellos en anágeno, neocolagenización perifolicular y normalización de la estructura de las glándulas sebáceas. Los hallazgos histológicos que hemos observado son semejantes a los descritos por Sadick y col. (1999), excepto por la presencia de daño sebáceo que hemos observado en nuestra serie de pacientes.

Hemos de destacar algunos aspectos de nuestros resultados histológicos. En el grupo de pacientes tratadas en el área del mentón, la técnica histológica de la **hematoxilina-eosina** mostró de manera persistente el daño de la vaina radicular epitelial. Se ha sugerido que el daño fotoinducido de la vaina radicular interna ocasionaría una pérdida de la comunicación entre la papila y el sistema de células germinativas del promontorio y otras regiones del folículo piloso que produciría una depilación prolongada (McCoy y col. 2002). Por otro lado, también observamos un aumento significativo del **infiltrado inflamatorio de moderada intensidad alrededor del folículo** que, como ya ha sido sugerido por otros autores, es el responsable del proceso inflamatorio que finalmente induce alopecia (Lin y col. 1998). Si bien el infiltrado inflamatorio fue moderado en la dermis y escaso alrededor de las glándulas sebáceas o écrinas estos

hallazgos no fueron estadísticamente significativos, pero corroboraron los resultados de otros autores (Grossman y col. 1996). En este mismo grupo de pacientes, se evidenció un **aumento significativo** de las **fibras de colágeno** en la **dermis media** y **alrededor del folículo piloso**, hallazgo histopatológico previamente descrito por Dierickx y col. (1998) Sadick y col. (1999). No obstante, la técnica de la hematoxilina-eosina no pudo evidenciar aumento de las fibras colágenas en la zona de la membrana basal ni en los septos fibrosos del tejido adiposo que, según veremos más adelante, fueron hallazgos valorables pero no significativos en la técnica inmunohistoquímica con anticuerpos monoclonales anti-procolágeno I. Finalmente, también apreciamos **trayectos fibrosos en la dermis**, posiblemente relacionados al exceso de daño térmico inespecífico debido a la proximidad folicular, pero especialmente de folículos en anágeno (Lin y col. 1998).

En el caso del grupo de pacientes que recibieron tratamiento en la región preauricular, todos los parámetros histológicos evaluados antes y después del tratamiento no tuvieron una variación significativa, debido al tamaño reducido de la muestra.

La comparación de la **proporción de folículos dañados vs folículos indemnes** en ambos grupos de estudio no fue significativa. Tampoco hubo diferencias significativas al comparar los dos grupos, mentón y región preauricular. Los folículos dañados se localizaron de manera aleatoria entre los folículos indemnes, tal como ha sido confirmado en un modelo animal canino (Huang y col. 2003).

### ***Técnica de la orceína***

El contenido y distribución de las **fibras elásticas** depende de múltiples factores como, por ejemplo, sexo, edad, región anatómica y exposición solar (Constantine y Hartley 1966, Varadi 1972, Frances y Robert 1984), circunstancia que dificulta la valoración e interpretación de los resultados obtenidos en su identificación mediante técnicas histoquímicas basadas en métodos de tinción como la técnica de la orceína. Así pues, los resultados comunicados por diversos autores en cuanto al contenido de fibras elásticas en áreas tratadas mediante sistemas de luz son discordantes. Lapidoth y col. (2004) han observado un discreto aumento de estas fibras elásticas en pacientes depilados con sistemas de diodo de pulso largo (810 nm) y dosis altas de energía (38-55 J/cm<sup>2</sup>). Por otro lado, Omi y col. (2003) han observado fibras elásticas nuevas alrededor de los capilares en áreas tratadas mediante un sistema de 585 nm. A pesar de estos hallazgos, otros autores no han confirmado la formación de fibras elásticas en la piel tratada con luz pulsada intensa con un filtro de corte de 560 nm y densidad de energía de 28-36 J/cm<sup>2</sup> (Prieto y col. 2002). En nuestro estudio se demostró un **aumento significativo de las fibras elásticas alrededor del folículo piloso y de las glándulas écrinas en el mentón después del tratamiento con luz pulsada intensa** con un filtro de corte de 695 y 755 nm y una densidad de energía de 41-43 J/cm<sup>2</sup>. La discrepancia en estos resultados obedece fundamentalmente al nivel energético empleado. En nuestro estudio y en aquellos conducidos por Lapidoth y col.(2004), Omi y col. (2003) la densidad de energía fue alta, suficiente para estimular la formación de nuevas fibras elásticas; mientras que en el estudio dirigido por Prieto y col. (2003) la dosis energética fue inferior.

## **Inmunohistoquímica**

### ***Técnica del úlex europeus***

La participación del daño térmico de los vasos perifoliculares en el resultado final de la depilación mediante sistemas de luz ha ganado relevancia en los últimos años. Adrian (2000) observó **daño vascular** tras la depilación con distintos sistemas de láser (alejandrita, diodo y Nd:YAG), apreciándose necrosis alrededor de bulbo piloso, así como coagulación intravascular y oclusión de la luz del vaso en las preparaciones de HE. Por otro lado, la tinción con el factor 8, específica para vasos sanguíneos, permitió la identificación del daño vascular en la papila dérmica y el tejido vecino. La hipoperfusión sanguínea folicular ocasionaría la miniaturización folicular, mientras que la pérdida completa del flujo sanguíneo sería la responsable de la fibrosis (Adrian, 2000). De manera análoga al factor 8, la técnica del ***úlex europeus*** permite identificar endotelio vascular. En nuestro estudio la valoración cuantitativa de cortes histológicos teñidos mediante esta técnica permitió establecer un **aumento significativo del número de vasos permeables después del tratamiento con LPI en las dos áreas tratadas**. No obstante, en nuestro estudio no observamos daño vascular en ningún caso, en concordancia con los resultados obtenidos por otros autores en estudios similares (Sadick y col. 2000). La coagulación intravascular asociada a oclusión de la luz del vaso comunicada por Adrian (2000) fue observada con sistemas de láser de pulso largo. En nuestro estudio empleamos pulsos de 3.5 y 3.8 ms, acordes con los criterios de tratamiento vigentes en el período de ejecución del estudio, situación que explica la ausencia de daño vascular en las piezas histológicas estudiadas. Los sistemas de LPI actualmente emplean pulsos más largos,

generalmente entre y 10 y 40 ms, que se pueden ajustar según las características del pelo (Bjerring y col. 2000). **El aumento del número de vasos permeables observado después del tratamiento obedece simplemente al efecto vasodilatador de los pulsos de corta duración de LPI.**

### ***Anticuerpos monoclonales anti-procolágeno I***

El **procolágeno I** es secretado por los fibroblastos y posteriormente degradado a colágeno I por un sistema enzimático de metaloproteinasas de la matrix extracelular. Por otro lado, el colágeno I es el principal componente de la dermis (Braun-Falco y col. 2000). Se halla en toda la dermis (Werkmeister y Ramshaw 1989), conforma el 80-85% de la dermis papilar, pero también se halla en la dermis reticular (Vitellaro-Zuccarello y col. 1992). perianexial (Meigel y col. 1977) y alrededor de los vasos sanguíneos. Caraterísticamente los autoanticuerpos monoclonales anti-procolágeno I se depositan en una región con forma de banda debajo de la epidermis (Meigel y col. 1977). Asimismo, se ha demostrado la coexistencia de colágeno I y III en las fibras colágenas alrededor de los anexos cutáneos y vasos sanguíneos. Por otro lado, el patrón de expresión del colágeno I y III se mantiene estable en el adulto hasta la séptima década de vida (Vitellaro-Zuccarello y col. 1992).

En nuestro estudio, la valoración semicuantitativa del **autoanticuerpo anti-procolágeno I** demostró un **aumento no significativo del número de individuos** con expresión del anticuerpo en la **zona de la membrana basal y alrededor de los folículos pilosos** en ambas regiones anatómicas estudiadas. Asimismo, también se observó expresión del autoanticuerpo anti-procolágeno I en los **septos fibrosos del tejido adiposo** de la dermis

profunda después del tratamiento en las dos regiones estudiadas. No obstante, no hubo expresión en la dermis media, como se evidenció con la técnica de la hematoxilina-eosina. Esta falta de concordancia en los resultados se debe a que la técnica tiñe sólo las células que producen procolágeno I pero no las fibras colágenas extracelulares maduras (McDonald y col. 1986). Técnicas más precisas han confirmado la síntesis de colágeno en área tratadas con sistemas de láser. Así pues, Hsu y col. (2005) han demostrado un aumento de la expresión del ARNm del colágeno tipo I y III en pacientes sometidos a fotorejuvenecimiento subablativo con un sistema de láser pulsado de colorante de 585 nm.

### **Estudios ultraestructurales**

Mucho se ha dedicado al estudio de la **selectividad** y **especificidad** del daño inducido por los sistemas de luz utilizados en el tratamiento de lesiones pigmentadas y, más recientemente, en la eliminación de pelo.

Ya en 1964 Rounds y col. demostraron que el pulso largo del sistema de rubí destruía células pigmentadas *in vitro* y dejaba intactas las que carecían de pigmento (Rounds y col. 1964). Más adelante, otros autores han observado daño específico de organelas pigmentadas, melanosomas, en modelos animales y en piel humana. Así pues, el pulso de 40 nanosegundos del sistema de rubí (694 nm) en modo QS ocasiona un aumento del tamaño de los melanosomas a partir de  $0.3 \text{ J/cm}^2$ . Con una densidad de energía más alta, del orden de  $0.8$  a  $1.2 \text{ J/cm}^2$ , el daño de la organela es más intenso y afecta incluso a los melanosomas profundos de la papila dérmica del folículo piloso. Asimismo, se pueden formar vacuolas dermoepidérmicas en la lámina lúcida sin afectar la membrana basal ni los hemidesmosomas (Polla y col. 1987).



Posteriormente, en el estudio conducido por Dover y col. (1989), con el mismo sistema y protocolo anteriormente señalado, confirmaron los hallazgos de Polla y col. y además observaron hipopigmentación cutánea y leucotriquia. La microscopía electrónica evidenció la ruptura de la membrana de los melanosomas inmediatamente después del tratamiento a partir de  $0.3 \text{ J/cm}^2$  en la piel y  $0.4 \text{ J/cm}^2$  los folículos. La repigmentación cutánea fue confirmada histológicamente a los 4 meses; no obstante, la leucotriquia fue persistente. Mas adelante, Murphy y col. (1983), comunicaron daño del melanosoma dentro de melanocitos y queratinocitos inducido por un sistema de láser de excímeros de XeF (351 nm, 20 nanosegundos). Después, Hruza y col. (1991) observaron daño de los melanosomas y de los núcleos de los queratinocitos y melanocitos inmediatamente después del tratamiento con un sistema de rubí en modo QS. Además, se verificó un proceso inflamatorio discreto a partir del primer día del tratamiento. No obstante, los melanosomas en estadio I y II permanecieron inalterados. Más tarde, se demostró la vacuolización selectiva de las estructuras pigmentadas de la piel humana. A este respecto, Kopera y col. (1997) observaron vacuolas en los gránulos de melanina, melanófagos, melanocitos y queratinocitos pigmentados. Los hallazgos se apreciaron exclusivamente en los queratinocitos y melanocitos con numerosos melanosomas pero aquellas células dérmicas menos o nada pigmentadas permanecieron inalteradas. Posteriormente, se ha demostrado el daño folicular específico debido a la absorción selectiva de la luz por la melanina (Liew y col. 1999b). Además, se ha comunicado daño de las mitocondrias de las células de la capa basal, posiblemente debido a la presencia de flavina, conocido agente fotosensibilizante (Cheng y Packer 1979), situación que junto al daño de las

estructuras de soporte –tonofilamentos y desmosomas- llevaría a la muerte celular (Liew y col. 199b).

El gradiente de temperatura entre el melanosoma y el tejido vecino, originado por la absorción de luz por las estructuras pigmentadas, produce la expansión volumétrica rápida, microvaporización y ondas de choque dentro del melanosoma que, finalmente, causa daño estructural. La denaturación térmica podrían también contribuir al daño y muerte de las organelas pigmentadas (Anderson 1995, Ara y col. 1990). Por otro lado, la difusión térmica y la expansión de la onda mecánica ocasionaría el daño de otras estructuras vecinas. El daño del epitelio folicular se debe fundamentalmente a la denaturación térmica y al proceso inflamatorio asociado (Liew y col. 1999b). En nuestro estudio, la **valoración inicial**, mediante **microscopía electrónica de transmisión (MET)**, **5 minutos después del tratamiento**, mostró **vacuolización intercelular de los queratinocitos basales y apoptosis** en la epidermis; así como **glucógeno intracelular en la vaina radicular externa**, **paraqueratosis** y **gránulos de queratohialina en la capa de Henle** del folículo piloso. La **vacuolización** de los queratinocitos basales pigmentados confirma la **especificidad del daño térmico** inducido por la luz pulsada intensa que es absorbida selectivamente por las estructuras melanizadas.

La apoptosis en el epitelio folicular no fue significativa y corresponde a los hallazgos propios de folículos en la fase de catágeno. Asimismo, la presencia de glucógeno intracelular en la vaina radicular externa ha sido interpretada como un hallazgo normal. La hiperqueratosis y los gránulos de queratohialina de la capa de Henle también han sido considerados hallazgos normales de la MET.

**En la valoración inicial no hemos observado daño estructural del melanosoma.** Esta falta de coherencia entre nuestros resultados y los obtenidos en otros estudios se debe al pulso más largo del sistema de luz pulsada intensa, 3-5 ms, muy superior al TRT del melanosoma, estructura que escaparía así al daño térmico selectivo. La diana de los sistemas actualmente empleados en la fotodepilación con pulsos más largo, del orden de los 3-40 ms, es el folículo piloso, por una parte, y, por la otra, los vasos que nutren la papila dérmica.

Por otro lado, la MET a los 5 minutos después del tratamiento mostró lípidos, nervios y glándulas sebáceas estructuralmente normales, hallazgo que confirma la selectividad del daño térmico por las estructuras melanizadas y la preservación de las estructuras no pigmentadas.

La MET en muestras tomadas en momentos posteriores evidenció **vacuolas intra e intercelulares en los queratinocitos basales pigmentados, necrosis y pérdida de la arquitectura normal de la porción central del tallo piloso; así como necrosis folicular.** Una vez más, estos hallazgos confirman la especificidad y selectividad del daño térmico a las estructuras melanizadas.

Por otro lado, en la MET de las muestras más tardías, también se pudo apreciar restos necróticos; así como linfocitos y glándulas sebáceas estructuralmente normales.

La **apoptosis** se observó sólo en la evaluación inicial y 8 semanas después de la segunda sesión de tratamiento. También se observaron áreas de **necrosis y restos celulares** de manera persistente. Ocasionalmente se pudo identificar **mitocondrias densas**, situación que ocasionaría el colapso metabólico celular que en definitiva llevaría a la muerte celular. En ningún momento de las

valoraciones más tardías mediante MET se pudo identificar alteración estructural de los melanosomas.

Prieto y col. (2002), observaron fibras colágenas más compactas en la dermis papilar de la cara después de múltiples sesiones de tratamiento mediante luz pulsada intensa. Estos autores, al igual que nosotros en nuestro estudio, no observaron daños estructurales de las fibras elásticas en la microscopia electrónica de transmisión después de efectuar múltiples sesiones de tratamiento con una fuente de luz pulsada intensa provista de un filtro de corte de 560 nm y una emisión de 28-36 J/cm<sup>2</sup>.

### **Influencias de otras variables**

No observamos diferencias en el resultado del tratamiento cuando se consideraron variables como la edad, el fototipo, el diagnóstico asociado y el tratamiento hormonal instaurado. Esta situación nos induce a pensar que las variables intrínsecas al folículo piloso y su susceptibilidad a ser destruido por el influjo de energía lumínica del sistema depilatorio empleado son más importantes. El pelo más oscuro contiene una cantidad mayor de eumelanina y consecuentemente responde mejor al tratamiento (Liew y col. 1999a). Por otro lado, ello implica que la eficacia del tratamiento también depende del ciclo folicular pues la melanogénesis se lleva a cabo durante la fase anágena (Slominski and Paus 1993).

### **Efectos colaterales**

Finalmente, debemos analizar el apartado de efectos colaterales. La mayoría de los **efectos colaterales** fueron discretos y transitorios (Moreno-Arias y col. 2002a). Todas las pacientes tuvieron **dolor**, entre discreto y moderado, durante

la administración del tratamiento. El grado de dolor es variable y depende básicamente de la longitud de onda, densidad de energía, duración de pulso, diámetro de haz, tasa de repetición del pulso, método de refrigeración, fototipo/pigmentación cutánea y de la región anatómica tratada (Bjerring y col. 2000). Trelles y col. (2003) han comunicado dolor discreto en el 20% de los individuos depilados con una fuente de luz pulsada intensa de diámetro mayor pero con una densidad de energía mucho más baja (6-7.5 J/cm<sup>2</sup>) que la empleada en nuestro estudio (38-44 J/cm<sup>2</sup>). La diferencia energética observada entre los dos estudios explica en parte la baja incidencia de dolor experimentada por los pacientes tratados por Trelles y col. No obstante, en el estudio conducido por Lor y col. (2002) el 56% de las pacientes experimentaron dolor entre discreto e intenso durante la depilación con una fuente de LPI similar a la empleada en nuestro estudio. Esta diferencia entre los resultados en nuestro estudio, en el que el 100% de las pacientes refirieron dolor, puede obedecer, por un lado, a que en nuestro estudio todos los tratamientos se efectuaron en la cara, mientras que en el estudio de Lor y col. se incluyeron otras áreas potencialmente menos sensibles al dolor como las extremidades. Asimismo, la diferencia en la incidencia de dolor obedece también a la utilización de una fuente de aire frío en el estudio de Lor y col.; mientras que en nuestro estudio hemos empleado sólo gel frío a 4°C durante la administración del tratamiento. Finalmente, se ha observado que la intensidad de dolor es 3.5 veces más alta en la fotodepilación con sistemas de LPI que con sistemas de láser ( $p > 0.0005$ ), especialmente con los sistemas de rubí y alejandrita que emiten pulsos a una tasa de repetición superior a 1 Hz, debido a un fenómeno de suma, tanto en espacio como en tiempo, de los estímulos dolorosos

aferentes cutáneos. Así pues, el sistema nervioso central (SNC) sumará el dolor de los pulsos individuales de tratamiento en un área extensa, produciéndose una sensación dolorosa mayor que cuando el estímulo doloroso (pulso de láser o LPI) afecta menos terminaciones nerviosas en un área más pequeña (Bjerring y col. 2000) (Arendt-Nielsen y Bjerring 1988).

El **eritema difuso** y **perifolicular** de corta duración es una respuesta fisiológica al estímulo lumínico que sufre la piel y el folículo piloso durante el tratamiento. Por tanto, aquéllos no deben considerarse efectos secundarios sino muy por el contrario, una respuesta inmediata deseable (Fodor y col. 2005). No obstante, el **eritema persistente** si lo es y así lo hemos registrado (6.1%). La persistencia del eritema es variable, pudiéndose observar durante más de 24 horas y en algunos casos prolongarse por más de una semana (Moreno-Arias y col. 2002a, Fodor y col. 2005). En ningún caso observamos eritema reticulado. El eritema reticulado simula el *eritema ab igne* y livedo reticular, con los que debe hacerse diagnóstico diferencial. Este efecto colateral se ha relacionado a sistemas de diodo de pulso largo y se debe al acúmulo energético que ocasionaría necrosis parcial del endotelio vascular y posterior fibrosis, sobretodo en extremidades de pacientes portadores de perniosis (Ladipoth y col. 2004).

La **hiperpigmentación** o **hipopigmentación** en nuestro estudio fueron temporales y en todos los casos de corta duración, inferior a 6 meses, situación que contrasta con la hipopigmentación o hiperpigmentación de larga duración inducida por otros sistemas depilatorios –láser de diodo o alejandrita- (Moreno-Arias y col. 2003, Moreno-Arias y col. 2001). La hiperpigmentación es más frecuente en fototipos oscuros y generalmente se debe al estímulo melanocítico

de dosis altas de energía que conllevan un mayor daño térmico inespecífico y finalmente la hiperpigmentación postinflamatoria de corta duración (Liew y col. 1999d). En nuestro estudio la incidencia de hiperpigmentación alcanzó el 16.3%, mientras que otros autores han comunicado valores sensiblemente menores: 8.75% (Fodor y col. 2005). La mayor incidencia de este efecto colateral en nuestra serie de pacientes está relacionada con el uso de una densidad de energía más alta (40-43 J/cm<sup>2</sup>) que en el estudio de Fodor y col. (34-39 J/cm<sup>2</sup>).

Por otra parte, la hipopigmentación se debe a la destrucción de melanocitos, supresión de la melanogénesis o a la redistribución de la melanina en los queratinocitos (Liew y col. 1999d). A este respecto, Liew y col. (1999d) han demostrado una disminución significativa del número de melanocitos tirosinasa positivos inmediatamente después del tratamiento, sin detrimento del número de melanocitos S-100 positivos ni alteración de la distribución de melanosomas en los queratinocitos. La hipopigmentación por tanto se debe a la supresión de la síntesis de melanina y no a la disminución de melanocitos basales. Otros estudios han demostrado asimismo la disminución del ARNm de la tirosinasa después de la exposición de células melanocitarias al sistema Nd:YAG (Zhu y col. 1997). Se desconoce el mecanismo de supresión de la tirosinasa pero podría deberse a la inhibición enzimática desencadenada por altas temperaturas o al daño estructural de los melanosomas por la onda mecánica expansiva originada por el láser (Liew y col. 1999d). Por otra parte, la supresión temporal del sistema de melanogénesis se ha relacionado al uso de energías altas en fototipos claros o incluso después de tratamientos con densidades de energía adecuadas en fototipos oscuros (Moreno-Arias y col. 2001, Lor y col.

2002). También se puede observar en pacientes depiladas con un protocolo correcto de tratamiento que se exponen sin la debida fotoprotección. En nuestro estudio apenas la hemos observado en una paciente (1%). En el estudio conducido por Fodor y col. (2005) la incidencia de hipopigmentación ha sido equivalente (1.25%).

La **leucotriquia** observada por otros autores (Fodor y col. 2005) se debe a la supresión del sistema de melanogénesis, ya referida en el apartado anterior. Este efecto colateral no fue observado en nuestro estudio.

La formación de **costras** y **vesículas** también se asocia a fototipos oscuros o pacientes bronceados (Lor y col. 2002). En nuestra serie de pacientes la incidencia de costras fue de 18.4%, similar a la comunicada por otros autores con un sistema de LPI de nueva generación ( $21 \pm 41\%$ ) (Bjerring y col. 2000) pero superior a la observada en el tratamiento con otros sistemas, como el láser de rubí en modo normal ( $11 \pm 31\%$ ) (Bjerring y col. 2000). Gold y col. (1997) han comunicado aparición de vesículas en el 8% de los pacientes, mientras que en nuestro estudio la incidencia de este efecto colateral fue de 6.1 %, semejante a los resultados obtenidos por Fodor y col. (2005) (6.25%).

La aparición de pelo terminal en áreas no tratadas próximas a las tratadas, fenómeno que hemos denominado **efecto paradójico** fue observado en cinco pacientes, afectas de SOP (Moreno-Arias y col. 2002b). Desconocemos la etiología de esta respuesta pero hemos propuesto una hipótesis para explicarlo. **El estímulo lumínico destruiría el sistema de células germinativas en el área tratada pero en las áreas próximas ocasionaría el paso de un ciclo folicular asincrónico a un ciclo folicular sincrónico en fase anágena, observándose crecimiento de pelo terminal.** A este respecto,



Bjerring y col. (2000) han observado que la reducción de la densidad de energía en una segunda sesión de tratamiento produce un paso del ciclo folicular asincrónico a un ciclo folicular sincrónico en el que la TD es menor. La disminución de la densidad de energía produce el daño parcial de numerosos folículos que inmediatamente pasan a una fase de anágeno precoz capaz de generar un nuevo pelo terminal (Bjerring y col. 2000). Por otro lado, coincidimos con Schroeter y col. (2004) en cuanto a que la luz actuaría como agente inductor de una fase anágena capaz de producir pelo terminal en el área adyacente no tratada. No obstante, en nuestro estudio el protocolo de tratamiento fue exactamente el mismo en todos las pacientes. Además, el intervalo de tratamiento fue el mismo y se mantuvo siempre constante, ocho semanas, en todos los pacientes. Esta situación contrasta con la observación de Schroeter y col. pues la incidencia del fenómeno paradójico fue observada apenas en pacientes con un intervalo de tratamiento superior a las 8 semanas. Finalmente, la incidencia de **cicatriz** tras la fotodepilación es muy baja. En nuestro estudio su incidencia fue de 2.0%. En un único caso tras el tratamiento apareció una vesícula en la región submentoniana. La paciente no consultó este episodio y posteriormente hubo sobreinfección bacteriana que no fue tratada oportuna y adecuadamente. Dos meses después, cuando la paciente regresó a la siguiente sesión de tratamiento se observó una cicatriz eritematosa que respondió favorablemente a un ciclo de diez días de tratamiento con crema de clobetasol al 0.05% bajo oclusión. Un estudio reciente en un modelo animal –murino- ha sugerido que la fotodepilación podría alterar el proceso de cicatrización e incrementar el riesgo de cicatrices hipertróficas y queloides (Huh y col. 2003).

La **quemadura superficial** se refiere a la aparición de edema y eritema inicialmente, seguida por la aparición de hiperpigmentación marrón oscura que calca exactamente el área del cristal de cuarzo empleado en el tratamiento. En nuestro estudio sólo observamos un caso con tal efecto. La paciente recibió el tratamiento con la dosis usual de tratamiento. Inicialmente se apreciaron áreas rectangulares edemato-eritematosas que se tornaron de color marrón oscuro que desaparecieron una semana más tarde tras desprenderse una descamación muy fina sin dejar ninguna secuela. La paciente había estado fotoexpuesta días antes del tratamiento sin la debida fotoprotección; no obstante, cuando la paciente acudió al tratamiento su piel estaba discretamente eritematosa pero no apreciaba pigmento añadido (bronceado), motivo por el cual no se consideró modificar la densidad de energía.

La sensación de **calor persistente**, superior a 24 horas, aislado y sin eritema asociado, es un efecto colateral anecdótico que no hemos visto reflejado en la literatura.

## **CONCLUSIONES**

## 11. CONCLUSIONES

Cabe comenzar citando las siguientes apreciaciones:

a) Se determinó **predominio de pelo terminal** negro y grueso en el mentón, hecho que confirma la existencia de folículos pilosos más sensibles al estímulo androgénico en aquella localización.

b) La **distribución por edad** de las pacientes estudiadas fue amplia. No obstante, la mayoría pertenecía al grupo de edad económicamente activa más expuesta a interacción social.

c) Hubo **predominio de los fototipos III y IV**, reflejándose así el predominio de estos fototipos en el área geográfica de la que procedían los individuos estudiados.

d) En cuanto a los **antecedentes depilatorios**, se observó preferencia de la utilización de pinzas, cera y métodos combinados.

e) La **duración del ciclo folicular** en el mentón fluctuó entre 10 y 18 meses, de acuerdo a las observaciones del recuento piloso del área de control de esa región anatómica. No obstante, el análisis del recuento piloso de la región preauricular no permitió definir la duración del ciclo folicular en esta localización.

## **Conclusiones**

1) Los diagnósticos más frecuentemente asociados al hirsutismo fueron síndrome del ovario poliquístico e hiperandrogenismo ovárico funcional. **No se observó diferencia en la respuesta al tratamiento entre pacientes portadores de síndrome del ovario poliquístico o cualquiera de las otras alteraciones hormonales**, situación que sugiere que es más relevante la susceptibilidad del folículo piloso al tratamiento que la fisiología del ciclo folicular.

2) **El tratamiento hormonal asociado no afectó al resultado del tratamiento.** El 51% de la población estudiada seguía tratamiento hormonal consonante con su enfermedad de base que no repercutió significativamente en la efectividad del tratamiento.

3) Los **cambios de comportamiento inducidos por el tratamiento en el ciclo de crecimiento folicular** fueron:

a) Disminución progresiva del recuento piloso a partir de la primera sesión de tratamiento.

b) La tasa depilatoria después de tres y cuatro sesiones de tratamiento fue similar en ambas localizaciones, mentón y región preauricular, siendo máxima al completar la octava sesión de tratamiento.

c) Se observó estabilidad de los resultados durante dos años, apreciándose repoblación pilosa al tercer año de seguimiento, 65.5% y 43.58% en el mentón y región prauricular, respectivamente.

d) La fotodepilación mediante luz pulsada intensa es eficaz a partir de la primera sesión de tratamiento y las sesiones adicionales tienen un efecto añadido en el resultado final.

e) Inversión de la relación pelo anágeno vs pelo no anágeno en el tricograma por unidad de área (modificado) desde la primera hasta la última sesión de tratamiento. Este efecto telogenizante de la luz pulsada intensa fue inmediato y se mantuvo durante el período de tratamiento.

f) Inversión de la relación pelo anágeno vs pelo no anágeno en el foliculograma del mentón desde la primera hasta la última sesión de tratamiento. Este efecto telogenizante de la luz pulsada intensa fue inmediato y se mantuvo durante el período de tratamiento.

g) Se observó una tendencia no significativa a la miniaturización folicular en ambas áreas de estudio. La presencia de vellos finos y más claros después del tratamiento corroboró tal observación.

4) La **biopsia cutánea** confirmó los siguientes hechos:

a) Inmediatamente después del tratamiento:

-Áreas de espongirosis, edema en la dermis papilar, separación de la unión dermo-epidérmica, infiltrado inflamatorio linfohistiocitario perivascular, desestructuración del folículo piloso con ruptura de las vainas epiteliales y del tallo piloso, formación de vacuolas en los queratinocitos basales pigmentados y en el epitelio folicular,

desestructuración de múltiples folículos pilosos, daño sebáceo focalmente y separación del tejido conjuntivo periglandular.

b) En estadios más tardíos:

-Persistencia de la desestructuración folicular, especialmente de las vainas epiteliales, separación del tejido conjuntivo perifolicular, aparición de colágeno nuevo, miniaturización y telogenización folicular, melanófagos dispersos, algunos trayectos fibrosos donde antes hubo folículos pilosos, fibras de colágeno nuevo en la dermis perifolicular, folículos miniaturizados en anágeno, neocolagenización perifolicular y normalización de la estructura de las glándulas sebáceas.

c) Daño persistente en la vaina radicular:

-Situación que ocasiona una pérdida de la comunicación entre la papila y el sistema de células germinativas del promontorio y otras regiones del folículo piloso que produce finalmente la depilación prolongada.

d) En la región del mentón aumento significativo de:

-Infiltrado inflamatorio de moderada intensidad alrededor del folículo piloso responsable del proceso inflamatorio que produce alopecia, fibras de colágeno en la dermis media y alrededor del folículo piloso, trayectos fibrosos en la dermis, relacionados al daño térmico inespecífico.

e) Daño folicular aleatorio:

-Se observa desestructuración de varios folículos sin ningún patrón definido.

f) Aumento significativo de las fibras elásticas alrededor del folículo piloso y de las glándulas écrinas del mentón, evidenciado mediante la técnica de la orceína.

g) La técnica inmunohistoquímica del *úlex europeus* no mostró daño del endotelio vascular específico por la luz pulsada intensa pero sí un aumento significativo del número de vasos permeables en las dos áreas tratadas, hallazgo que refleja el efecto vasodilatador de los pulsos de corta duración (3.5-3.8 ms) de luz pulsada intensa.

h) Se observó un aumento no significativo de la expresión del autoanticuerpo monoclonal anti-procolágeno I en la zona de la membrana basal, alrededor de los folículos pilosos y en los septos fibrosos del tejido adiposo de la dermis profunda en ambas áreas estudiadas. La falta de expresión del autoanticuerpo en la dermis media obedece a que la técnica tiñe sólo células productoras de procolágeno I pero no las fibras colágenas extracelulares maduras.

5) La **microscopía electrónica de transmisión** confirmó la especificidad y selectividad del daño térmico inducido por la luz pulsada intensa en las estructuras melanizadas: queratinocitos basales pigmentados, epitelio folicular, tallo piloso y la vaina radicular. Por otro lado, esta técnica también confirmó el daño mitocondrial capaz de ocasionar el colapso metabólico y finalmente la muerte celular.



6) Se observó una **correlación significativa entre el número de sesiones de tratamiento y la tasa depilatoria.**

7) El **intervalo entre sesiones de tratamiento, 8 semanas, fue el adecuado,** observándose un efecto añadido en la tasa depilatoria tras cada sesión de tratamiento.

8) Los **parámetros del sistema de fotodepilación empleados en el protocolo de tratamiento con una fuente de luz pulsada intensa fueron los idóneos para eliminar pelo terminal negro y grueso del mentón y región preauricular en mujeres hirsutas.** Asimismo, tales parámetros promovieron la disminución progresiva e incrementada de pelo terminal desde la primera sesión de tratamiento con efectos colaterales discretos y temporales.

9) En cuanto a la **permanencia del resultado** se refiere, **la luz pulsada intensa produjo depilación estable de pelo terminal negro y grueso durante dos años,** observándose recrecimiento piloso a partir del tercer año.

10) Finalmente, **la mayoría de los efectos colaterales asociados a la fotodepilación mediante luz pulsada intensa fueron discretos y transitorios.** La cicatriz observada en un único caso se debió a la sobreinfección de una vesícula. El efecto paradójico, crecimiento de pelo terminal en áreas próximas al área tratada, observado en pacientes afectas de síndrome del ovario poliquístico podría deberse al paso de un ciclo folicular asincrónico a un ciclo folicular sincrónico en fase anágena.

## **REFERENCIAS BIBLIOGRÁFICAS**

## 12. REFERENCIAS BIBLIOGRÁFICAS

1. Abdel-Gawad MM, Abdel-Hamid IA, Wagner RF. Khite: a non-Western technique for temporary hair removal. *Int J Dermatol* 1997; 36:217.
2. Adrian RM. Vascular mechanisms in laser hair removal. *J Cutan Laser Ther* 2000;2:49-51.
3. Ahmad W, Faiyaz ul Haque M, Brancolini V, Tsou HC, ul Haque S, Lam H et al. Alopecia universalis associated with a mutation in the human hairless gene. *Science* 1998;279:720-724.
4. Ahmad W, Panteleyev A, Christiano AM. Molecular basis of congenital atrichia in humans and mice. *Cutis* 1999;64:269-276.(a)
5. Ahmad W, Panteleyev AA, Christiano AM. The molecular basis of congenital atrichia in humans and mice: mutations in the hairless gene. *J Investig Dermatol Symp Proc* 1999;4:240-243.(b)
6. Ahmad W, Zlotogorski A, Panteleyev AA, Lam H, Ahmad M, ul Haque MF et al. Genomic organization of the human hairless gene (HR) and identification of a mutation underlying congenital atrichia in an Arab Palestinian family. *Genomics* 1999;56:141-148.(c)
7. Ahsan MK, Urano Y, Kato S, Oura H, Arase S. Immunohistochemical localization of thyroid hormone nuclear receptors in human hair follicles and in vitro effect of L-triiodothyronine on cultured cells of hair follicles and skin. *J Med Invest* 1998;44:179-184.
8. Akiyama M, Smith LT, Holbrook KA Growth factor and growth factor receptor localization in the hair follicle bulge and associated tissue in human fetus. *J Invest Dermatol* 1996;106:391-396.

9. Altshuler GB, Anderson RR, Manstein D, Zenzie HH, Smirnov MZ. Extended theory of selective photothermolysis. *Lasers Surg Med* 2001;29:416-432.
10. Altshuler GB, Zenzie HH, Erofeev AV, Smirnov MZ, Anderson RR, Dierickx C. Contact cooling of the skin. *Phys Med Biol* 1999;44:1003-1023.
11. Anderson RR, Parrish JA. Optical properties of human skin. En: Regan JD, Parrish JA (Eds.). *The science of photomedicine*. New York: Plenum Press, 1982, p.147-94.
12. Anderson RR, Parrish JA. Selective photothermolysis: precise microsurgery by selective absorption of pulsed radiation. *Science* 1983;220:524-527.
13. Anderson RR. Laser-tissue interactions. En: Goldman MP, Fitzpatrick RE (Ed.). *Cutaneous Laser Surgery*. St. Louis (MO.): Mosby, 1995; p.1-17.
14. Antonipillai I, Wahe M, Yamamoto J, Horton R. Activin and inhibin have opposite effects on steroid 5[alpha]-reductase activity in genital skin fibroblasts. *Mol Cell Endocrinol* 1995;107:99-104.
15. Ara G, Anderson RR, Mandel KG, Ottesen M, Oseroff AR. Irradiation of pigmented melanoma cells with high intensity pulsed radiation generates acoustic waves and kills cells. *Lasers Surg Med* 1990;10:52-59.
16. Arendt-Nielsen L, Bjerring P. Sensory and pain threshold characteristics to laser stimuli. *J Neurol Neurosurg Psychiatry* 1988;51:35-42.
17. Ayub M, Levell MJ. Inhibition of rat testicular 17[alpha]-hydroxylase and 17,20-lyase activities by antiandrogens (flutamide, hydroxyflutamide,

- RU23908,cyproterone acetate) *in vitro*. J Steroid Biochem 1987;28:43-47.
- 18.Azziz R. The Evaluation and Management of Hirsutism. Obst & Gynecol 2003;101:995-1007.
- 19.Azziz RA, Ochoa TM, Bradley EL, Jr, Potter HD, Boots LR. Leuprolide and estrogen *versus* oral contraceptive for the treatment of hirsutism: a prospective randomized study. J Clin Endocrinol Metab 1995;80:3406-3411.
- 20.Azziz R, Waggoner WT, Ochoa T, Knochenhauer ES, Boots LR. Idiopathic hirsutism: an uncommon cause of hirsutism. Fertil Steril 1998;70:274-278.
- 21.Barman JM, Astore I, Pecoraro V. The normal trichogram of the adult. J Invest Dermatol 1965;44:233-236.
- 22.Barman-Balfour JA, McClellan K. Topical eflornithine. Am J Clin Dermatol 2001;2:197-201.
- 23.Barth JH, Catalan J, Cherry CA, Day A. Psychological morbidity in women referred for treatment of hirsutism. J Psychosom Res 1993;37:615-619.
- 24.Bartley GB, Bullock JD, Olsen TG, Lutz PD. An experimental study to compare methods of eyelash ablation. Ophthalmology 1987;94:1286-1289.
- 25.Bassukas ID, Hornstein OP. Effects of plucking on the anatomy of the anagen hair bulb. A light microscopic study. Arch Dermatol Res 1989;281:188-192.

26. Battle E, Suthamjariya K, Alora B, Palli K, Anderson RR. Very long-pulsed diode laser for hair removal on all skin types [abstract]. *Lasers Surg Med* 2000;12:85.
27. Baugh WP, Trafeli JP, Barnette DJ Jr, Ross EV. Hair reduction using a scanning 800 nm diode laser. *Dermatol Surg* 2001;27:358-364.
28. Baumler W, Scherer K, Abels C, Neff S, Landthaler M, Szeimies RM. The effect of different spot sizes on the efficacy of hair removal using a long-pulsed diode laser. *Dermatol Surg* 2002;28:118-121.
29. Bayne EK, Flanagan J, Einstein M, Ayala J, Chang B, Azzolina B et al. Immunohistochemical localization of types 1 and 2 5[alpha]-reductase in human scalp. *Br J Dermatol* 1999;141:481-491.
30. Belisle S, Love EJ. Clinical efficacy and safety of cyproterone acetate in severe hirsutism: results of a multicentered Canadian study. *Fertil Steril* 1986;46:1015-1020.
31. Bellastella A, Criscuolo T, Mango A, Perrone L, Sawisi AJ, Faggiano M. Circannual rhythms of LH, FHS, testosterone, prolactin and cortisol during puberty. *Clin Endocrinol* 1983;19:453-459.
32. Bencini PL, Luci A, Galimberti M, Ferranti G. Long-term epilation with long-pulsed neodymium:YAG laser. *Dermatol Surg* 1999;25:175-178.
33. Bernstein RM, Rassman WR. The aesthetics of follicular transplantation. *Dermatol Surg* 1997;23:785-799.(a).
34. Bernstein RM, Rassman WR. Follicular transplantation: patient evaluation and surgical planning. *Dermatol Surg* 1997;23:771-784.(b).
35. Berry J. Recurrent trichiasis: treatment with laser photocoagulation. *Ophthalmic Surgery* 1979;10:36-38.

36. Bertolino A, Freedberg I. Hair. En: Fitzpatrick TB, Eisen AZ, Wolff K, Freedberg IM, Austen KF (Eds.). *Dermatology in General Medicine*. New York: McGraw-Hill, 1993, p.671-696.
37. Bjerring P, Zachariae H, Lybecker H, Clement M. Evaluation of the free-running ruby laser for hair removal. A retrospective study. *Acta Derm Venereol (Stockh.)* 1998;78:48-51.
38. Bjerring P, Cramers M, Egekvist H, Christiansen K, Troilius A. Hair reduction using a new intense pulsed light irradiator and a normal mode ruby laser. *J Cutan Laser Ther* 2000;2:63-71.
39. Blok GJ, de Boer H, Gooren LJ, van der Veen EA. Growth hormone substitution in adult growth hormone-deficient men augments androgen effects on the skin. *Clin Endocrinol (Oxf.)* 1997;47:29-36.
40. Board JA, Rosenberg SM, Smeltzer JS. Spironolactone and estrogen-progestin therapy for hirsutism. *South Med J* 1987;80:483-486.
41. Borges CR, Roberts JC, Wilkins DG, Rollins DE. Relationship of melanin degradation products to actual melanin content: application to human hair. *Anal Biochem* 2001;290:116-125.
42. Boss WK Jr, Usal H, Thompson RC, Fiorillo MA. A comparison of the long-pulse and short-pulse Alexandrite laser hair removal systems. *Ann Plast Surg* 1999;42:381-384.
43. Botchkareva NV, Botchkarev VA, Chen LH, Lindner G, Paus R. A role for p75 neurotrophin receptor in the control of hair follicle morphogenesis. *Dev Biol* 1999;216:135-153.
44. Bouhanna P. [The tractiophototrichogram, an objective method for evaluating hair loss]. *Ann Dermatol Venereol* 1988;115:759-64.

45. Bouzari N; Tabatabai H, Abbasi Z, Firooz A, Dowlati Y. Hair removal using an 800-nm Diode Laser: Comparison at different treatment intervals of 45, 60, and 90 days. *Int J Dermatol* 2005;44:50-53.
46. Braun-Falco O, Heiligemeir GP. The trichogram, structural and functional basis, performance and interpretation. *Semin Dermatol* 1985;4:40-52.
47. Braun-Falco O, Plewig G, Wolf HH, Burgdorf WH. *Dermatology*. Berlin: Springer-Verlag, 2000, 2<sup>a</sup> ed.
48. Braun-Falco O. Dynamik des normalen und pathologischen Haarwachstums. *Arch Klin Exp Dermatol* 1966;227:419-52.
49. Brilakis HS, Holland EJ. Diode-laser-induced cataract and iris atrophy as a complication of eyelid hair removal. *Am J Ophthalmol* 2004;137:762-763.
50. Brochu M, Belanger A, Dupont A, Cusan L, Labrie F. Effects of flutamide and aminoglutethimide on plasma 5[alpha]-reduced steroid glucuronide concentrations in castrated patients with cancer of the prostate. *J Steroid Biochem* 1987;28:619-622.
51. Camacho F. Anatomía y fisiología del folículo piloso. *Piel* 1987;3:156-168.
52. Camacho F, Montagna W. *Trichology: diseases of the pilosebaceous follicle*. Madrid: Aula Medica group, S. A., 1997.
53. Campbell DC. Thermoablation treatment for trichiasis using the argon laser. *Aust N Z J Ophthalmol* 1990;18:427-430.
54. Campos VB, Dierickx CC, Farinelli WA, Lin TY, Manuskiatti W, Anderson RR. Hair removal with an 800-nm pulsed diode laser. *J Am Acad Dermatol* 2000;43:442-447.



55. Carmina E. Prevalence of idiopathic hirsutism. *Eur J Endocrinol* 1998; 139:421-423
56. Carmina E, Janni A, Lobo RA. Physiological estrogen replacement may enhance the effectiveness of the gonadotropin releasing hormone agonist in the treatment of hirsutism. *J Clin Endocrinol Metab* 1994;78:126-130.
57. Carmina E, Lobo RA. Gonadotrophin releasing hormone agonist therapy for hirsutism is as effective as high dose cyproterone acetate but results in a longer remission. *Hum Reprod* 1997;12:663-666.
58. Carmina E, Lobo RA. Peripheral androgen blockade versus glandular androgen suppression in the treatment of hirsutism. *Obstet Gynecol* 1991;18:845-849.
59. Carmina E, Lobo RA. Steroid supplementation of GnRH analog in ovarian hyperandrogenism. En: Filicori M, Flamigni C (Eds.). *Treatment with GnRH analogs: controversies and perspectives*. New York: Parthenon Publishing Group, 1996, p.115-121.
60. Carmina E, Lobo RA. The addition of dexamethasone to antiandrogen therapy for hirsutism prolongs the duration of remission. *Fertil Steril* 1998;69:1075-1079.
61. Carmina E. Role of 5-reductase isoenzymes in the pathogenesis of acne and hirsutism. En: Dastidar KG, Dastidar SG, Chowdurry NNR (Eds.). *Proceedings of the International Conference on Advances in reproductive Medicine*, Calcutta, 1997, p.154-162.
62. Carmina E. A Risk-Benefit Assessment of Pharmacological Therapies for Hirsutism. *Drug Safety* 2001;24:267-276.

63. Caserio RJ: Diagnostic techniques for hair disorders. Part I: Microscopic examination of the hair shaft. *Cutis* 1987;40:265-270.(a).
64. Caserio RJ: Diagnostic techniques for hair disorders. Part II: Microscopic examination of hair bulbs, tips, and casts. *Cutis* 1987; 40: 321-325.(b).
65. Cassidenti DL, Paulson RJ, Serafini P, Stanczyk FZ, Lobo RA. Effects of sex steroids on skin 5[alpha]-reductase activity in vitro. *Obstet Gynecol* 1991;78:103-107.
66. Chapman DM. The anchoring strengths of various chest hair root types. *Clin Exp Derm* 1992; 17: 421-423.
67. Chapman MG, Dowsett M, Dewhurst CJ, Jeffcoate SL. Spironolactone in combination with an oral contraceptive: an alternative treatment for hirsutism. *Br J Obstet Gynecol* 1985;92:983-985.
68. Chase HB. Growth of the hair. *Physiol Rev* 1954;34:113-126.
69. Cheng LY, Packer L. Photodamage to hepatocytes by visible light. *FEBS Lett* 1979;97:124-128.
70. Chui CT, Grekin RC, LeBoit PE, Zachary CB. Long-Pulsed Nd:YAG for hair removal: early histological changes. *Lasernews.net*  
<http://www.lasernews.net/lasernews/lasernewsv3.nsf/pages/1E51E193E7B5C6885256C0D002DF2DD?OpenDocument> Consulta:01-07-2004
71. Comaish JS. The thyroid and hair growth. *Semin Dermatol* 1985;4:4-8.
72. Connolly CS, Paolini L. Study reveals successful removal of unwanted hair with LPIR laser. *Cosmet Dermatol* 1997;10:38-40.
73. Constantine VS, Hartley MW. Collagen and elastic fibers in normal dermis and severe actinic (senile) elastosis. A light and electron microscopic study. *Ala J Med Sci* 1966;3:329-342.

74. Cotsarelis G, Sun TT, Lavker RM. Label-retaining clls reside in the buldge area of pilosebaceous unit: Implication for follicular stem cells, hair cycle and skin carcinogenesis. *Cell* 1990;61:1329-1337.
75. Courchay G, Boyera N, Bernard BA, Mahe Y. Messenger RNA expression of steroidogenesis enzyme subtypes in the human pilosebaceous unit. *Skin Pharmacol* 1996;9:169-176.
76. Courtois M, Loussouarn G, Hourseau C, Grollier JF. Ageing and hair cycles. *Br J Dermatol* 1995;132:86-93.
77. Cox NH, McClure JP, Hardie RA. Naevoid hypertrichosis -report of a patient with multiple lesions. *Clin Exp Dermatol* 1989;14:62-64.
78. Cumming DC, Yang JC, Rebar RW, Yen SS. Treatment of hirsutism with spironolactone. *JAMA* 1982;247:1295-1298.
79. Cusan L, Dupont A, Belanger A, Tremblay RR, Manhes L, Labrie F. Treatment of hirsutism with the pure antiandrogen flutamide. *J Am Acad Dermatol* 1990;23:462-469.
80. Danilenko DM, Ring BD, Pierce GF. Growth factors and cytokines in hair follicle development and cycling: recent insights from animal models and the potentials for clinical therapy. *Mol Med Today* 1996;2:460-467.
81. Dawber RP. The embryology and development of human scalp hair. *Clin Dermatol* 1988;6:1-6.
82. Dawber RPR. The comparative physiology, embriology and physiology of human hair. En: Rook A y Dawber R (Eds.). *Diseases of the hair ans scalp*. London: Blackwell Sci. Pub. Ed., 1991, 2<sup>nd</sup> ed., p.1-17.

83. de Argila D, Ortiz-Frutos J, Iglesias L. Occupational allergic contact dermatitis from colophony in depilatory wax. *Contact Dermatitis* 1996;34:369.
84. de Lacharrière O, Deloche C, Misciali C, Piraccini BM, Vincenzi C, Bastien P. et al. Hair diameter diversity. A clinical sign reflecting the follicle miniaturization. *Arch Dermatol* 2001;137:641-646.
85. Correa de Oliveira RF, Novaes LP, Lima MB, Rodrigues J, Franco S, Khenafes AI; Francalanci CP. A new treatment for hirsutism. *Ann Intern Med* 1975;83:817-819.
86. De Villez RL. The growth and loss of hair. Current concepts. UpJohn Co. Kalamazoo, Michigan 1986.
87. DeFazio J, Meldrum DR, Laufer L, Vale W, Rivier J, Lu JK, Judd HL.. Induction of hot flashes in premenopausal women treated with a long-acting GnRH agonist. *J Clin Endocrinol Metab* 1983;56:445-448.
88. Dekio S, Jidoi J. Hair low-sulfur protein composition does not differ electrophoretically among different races. *J Dermatol* 1988;15:393-396.
89. Djavan B, Milani S, Fong YK. Dutasteride: a novel dual inhibitor of 5alpha-reductase for benign prostatic hyperplasia. *Expert Opin Pharmacother* 2005;6:311-317.
90. Dierickx CC, Anderson RR, Campos VB, Grossman MC. Effective, permanent hair reduction using a pulsed, high-power diode laser. [http://www.aesthetic.lumenis.com/pdf/permanent\\_hair\\_reduction.pdf](http://www.aesthetic.lumenis.com/pdf/permanent_hair_reduction.pdf)  
Consulta: 06-09-2004
91. Dierickx CC, Grossman MC, Farinelli WA, Anderson RR. Permanent hair removal by normal-mode ruby laser. *Arch Dermatol* 1998;134:837-842.

92. Dierickx CC, Grossman MC, Farinelli WA, Manuskiatti Woraphong, Duque V, Lin D, Anderson RR. Hair removal by a pulsed, infrared laser system. *Lasers Surg Med* 1998;10(Suppl.):42.(a).
93. Dierickx CC, Grossman MC, Farinelli WA, Manuskiatti Woraphong, Duque V, Lin D, Anderson RR. Comparison between a long pulsed ruby laser and a pulsed, infrared laser system for hair removal. *Lasers Surg Med* 1998;10(Suppl.):42.(b).
94. Dierickx CC. Hair removal by lasers and intense pulsed light sources. *Dermatol Clin* 2002;20:135-146.
95. Doshi SN, Levy ML, Markus R. Koebnerization of reactive perforating collagenosis induced by laser hair removal. *Lasers Surg Med* 2003;32:177-179.
96. Dover JS, Margolis RJ, Polla LL, Watanabe S, Hruza GJ, Parrish JA, Anderson RR. Pigmented guinea pig skin irradiated with Q-switched ruby laser pulses. Morphologic and histologic findings. *Arch Dermatol* 1989;125:43-49.
97. Driscoll DA. Polycystic ovary syndrome. *Ann NY Acad Sci* 2003;997:49-55.
98. Dulaimy M. Pseudofolliculitis of the legs. *Arch Dermatol* 1976;112:507-508.
99. Duque V, Dierickx CC, Lin D, Farinelli WA, Anderson RR. Long pulsed ruby laser for hair removal: comparison between different spot sizes, temperatures and interval between first and second treatment. *Lasers Surg Med* 1998;10(Suppl.):39.

100. Eaton P, Eaton MW. Temperature and the growth of hair. *Science* 1937;86:354.
101. Ebling FGE. The biology of hair. *Dermatol Clin* 1987;5:467-480.
102. Ebling FJ. Hair. *J Invest Dermatol* 1976;67:98-105.
103. Ebling FJG. Hair follicles and associated glands as androgen targets. *Clin Endocrinol Metab* 1986;15:319-339.
104. Eckes LK. [Body hair: an atavistic relic]? *Hautarzt* 1987;38:125-130.
105. Einstein A. Zur Quantentheorie der Strahlung. *Physiol Z* 1917;18:121-128.
106. Elder MJ. The True Rate of Success in Argon Laser Eyelash Thermoablation. *Ophthalmic Surg Lasers* 1996;27:888-890.
107. Elder MJ. The true rate of success in argon laser eyelash thermoablation. *Ophthalmic Surg Lasers* 1996;27:888-890.
108. Eliezri YD. Fifteen month clinical trial of hair removal with the alexandrite laser. *Lasers Surg Med* 1998;10 (Supl.):42.
109. Elkind-Hirsch KI, Anania C, Mack M, Malinak R. Combination gonadotropin releasing hormone agonist and oral contraceptive therapy improves treatment of hirsute women with ovarian hyperandrogenism. *Fertil Steril* 1995;63:970-978.
110. Elliot K, Stephenson TJ, Messenger AG. Differences in hair follicle dermal papilla volume are due to extracellular matrix volume and cell number: implication for the control of hair follicle size and androgen responses. *J Invest Dermatol* 1999;113:873-877.
111. Emmens CW. The endocrine system and hair growth in the rat. *J Endocrinol (Oxf.)* 1942;3:64-78.

112. Eremia S, Li C, Newman N. Laser hair removal with alexandrite *versus* diode laser using four treatment sessions:1-year results. *Dermatol Surg* 2001;27:925-929.
113. Eremia S, Li CY, Umar SH, Newman N. Laser hair removal: long-term results with a 755 nm alexandrite laser. *Dermatol Surg* 2001;27:920-924.
114. Eremia S, Newman N. Topical anesthesia for laser hair removal: comparison of spot sizes and 755 nm versus 800 nm wavelengths. *Dermatol Surg* 2000 ;26:667-669.
115. Federal Drug Administration. Estados Unidos de América. EpiLight™ Hair removal system. ESC Medical Systems Ltd. Summary of safety and effectiveness. Docket K963249.1997-07-07.
116. Federal Drug Administration. Estados Unidos de América. EpiLight® PhotoDerm® HR. ESC Medical Systems Ltd. Summary of safety and effectiveness. Docket K991935. 2000-01-27.
117. Feldman EG. Handbook of nonprescription drugs. Washington (D.C.): American Pharmaceutical Association,1990,9<sup>th</sup> ed.
118. Ferrando J. Fototricóllisis: ¿funciona? *Arch Dermatol (Ed. Esp.)* 1998;6:357-359.
119. Ferriman D, Gallwey JD. Clinical assessment of body hair growth in women. *J Clin Endocrinol Metab* 1961;21:1440-1447.
120. Finkel B, Eliezri YD, Waldman A, Slatkine M. Pulsed alexandrite laser technology for noninvasive hair removal. *J Clin Laser Med Surg* 1997;15:225-229.

121. Fisher JC. Basic laser physics and interaction of laser light with soft tissue. En: Shapshay SM (Ed.). Endoscopic laser surgery handbook. New York: Marcel Dekker, 1987, p.72.
122. Fitzpatrick RF Goldman MP Sriprachyaanut S. Hair removal utilizing the ESC Epilight device. *Lasers Surg Med (Suppl.)* 1997;9:36.
123. Fodor L, Menachem M, Ramon Y, Shoshani O, Rissin Y, Eldor L, Egozi D. et al. Hair Removal Using Intense Pulsed Light (EpiLight): Patient Satisfaction, Our Experience, and Literature Review. *Ann Plast Surg* 2005;54:8-14.
124. Fournier N, Aghajan-Nouri N, Barneon G, Mordon S. Hair removal with an Athos Nd:YAG 3.5 ms pulse laser: a 3 months clinical study. *J Cutan Laser Ther* 2000;2:125-130.
125. Frances C, Robert L. Elastin and elastic fibers in normal and pathologic skin. Frances C, Robert L. *Int J Dermatol* 1984;23:166-179.
126. Freedman BM, Earley RV. Comparing treatment outcomes between physician and nurse treated patients in laser hair removal. *J Cutan Laser Ther* 2000;2:137-140.
127. Freinkel RK, Freinkel N. Hair growth and alopecia in hypothyroidism. *Arch Dermatol* 1972;106:349-352.
128. Friedel J, Hill F, Grosshans E. [Phototrichogram. Adaptation, standardization and applications]. *Ann Dermatol Venereol* 1989;116:629-636.
129. Fruzzetti F, De Lorenzo D, Parrini D, Ricci C. Effects of finasteride, a 5-reductase inhibitor, on circulating androgens and gonadotropin secretion in hirsute women. *J Clin Endocrinol Metab* 1994;79:831-835.



130. Fuchs M. Thermokinetic selectivity a new highly effective method for permanent hair removal: experience with the LPIR alexandrite laser. *Derm Prakt Dermatol* 1997;5:1-7.
131. Garcia C, Alamoudi H, Nakib M, Zimmo S. Alexandrite laser hair removal is safe for Fitzpatrick skin types IV-VI. *Dermatol Surg* 2000;26:130-134.
132. Giacometti L. The anatomy of human scalp. *Advances in Biology of Skin* 1965;6:107-120.
133. Gold MH, Bell MW, Foster TD, Street S. Long-term epilation using the EpiLight broad band, intense pulsed light hair removal system. *Dermatologic Surgery* 1997;23:909-913.
134. Gold MH, Bell MW, Foster TD, Street S. One year follow-up using an intense pulsed light source for long-term hair removal. *J Cutan Laser Ther* 1999;1:167-171.
135. Gold MH. Hair removal with an intense pulsed-light source. *Lasers Surg Med* 1998;10 (Suppl.):58.
136. Goldberg DJ. Hair biology. En: Goldberg DJ (Ed.). *Laser Hair Removal*. London: Taylor and Francis, 2000, p.1-17.
137. Goldberg DJ. Hair removal expert panel. American Society for Laser Medicine and Surgery Meeting. Dallas, Marzo 31-Abril 4, 2004.
138. Goldberg DJ, Ahkami R. Evaluation comparing multiple treatments with a 2-msec and 10-msec alexandrite laser for hair removal. *Lasers Surg Med* 1999;25:223-228.
139. Goldberg DJ, Littler CM, Wheeland RG. Topical suspension-assisted Q-switched Nd:YAG laser hair removal. *Dermatol Surg* 1997;23:741-745.

140. Goldberg DJ, Stampien T. Q-switched ruby laser treatment of congenital nevi. *Arch Dermatol* 1995;131:621-623.
141. Goldberg DJ. Laser cooling. *J Cutan Laser Ther* 2001;3:28-29.
142. Goldman L, Blaney DJ, Kindel DJ, Kindel DJ Jr, Franke EK. Effect of the laser beam on the skin: preliminary report. *J Invest Dermatol* 1963;40:121-122.
143. Goldman L, Blaney DJ, Kindel DJ, Kindel DJ Jr, Franke EK. Pathology of the effect of the laser beam on the skin. *Nature* 1963;197:912-914.
144. Goldman L, Rockwell RJ, Meyer R, Otten R. Investigative studies with the laser in the treatment of basal cell epitheliomas. *South Med J* 1968;61:735-742.
145. Goodman LV, Ledbetter SR. Secretion of stromelysin by cultured dermal papilla cells: differential regulation by growth factors and functional role in mitogen-induced cell proliferation. *J Cell Physiol* 1992;151:41-49.
146. Gorgu M, Aslan G, Akoz T, Erdogan B. Comparison of alexandrite laser and electrolysis for hair removal. *Dermatol Surg* 2000;26:37-41.
147. Grekin R, Zachary C. A Comparison Between The Lyra long-pulsed Nd:YAG laser system and the Coherent LightSheer diode laser system in the removal of hair.  
<http://www.lasernews.net/lasernews/lasernews3.nsf/pages/EBBFBB169396A341882568A90072F12E?OpenDocument>. Consulta: 01-07-2004
148. Greppi I. Diode laser hair removal of the black patient. *Lasers Surg Med* 2001;28:150-155.
149. Griffin JE, Wilson JD. The syndromes of androgen resistance. *N Engl J Med* 1980;302:198-209.

150. Grob JJ, Damois F, Bonerandi JJ. Dermatitis of the cheeks after hair removal. *Contact Dermatitis* 1987;16:288.
151. Grossman M, Dierickx C, Farinelli W, Flotte T, Anderson RR. Permanent hair removal with a normal-mode ruby laser. *Lasers Surg Med* 1997;9(Suppl.):31.
152. Grossman M, Dierickx CC, Quintana A, Geronemous R, Anderson RR. Removal of excess body hair with an 800 nm pulsed diode laser. *Lasers Surg Med* 1998;10 (Suppl.):42.
153. Grossman MC, Dierickx C, Farinelli W, Flotte T, Anderson RR. Damage to hair follicle by normal-mode ruby laser pulses. *J Am Acad Dermatol* 1996;35:889-894.
154. Grossman MC, Wimberly J, Dwyer, Flotte TJ, Anderson RR. PDT for hirsutism. *Lasers Surg Med* 1995;7(Suppl.):47.
155. Guarrera M, Cuilla MP. A quantitative evaluation of hair loss: the phototrichogram. *J Appl Cosmetol* 1986;4:61-66.
156. Haedersdal M, Egekvist H, Bjerring P. Side effects from hair removal with a Raulin C, Werner S, Hartschuh W, Schönermark MP. Effective Treatment of Hypertrichosis with Pulsed Light: A Report of Two Cases. *Ann Plas Surg* 1997;39:169-173.
157. Hale PA, Ebling FJG. The effects of epilation and hormones on the activity of hair follicles. *J Exp Zool* 1975;191:49-62.
158. Hamada K, Thornton MJ, Laing I, Messenger AG, Randall VA. The metabolism of testosterone by dermal papilla cells cultured from human pubic and axillary hair follicles concurs with hair growth in 5[alpha]-reductase deficiency. *J Invest Dermatol* 1996;106:1017-1022.

159. Hamilton JB. A secondary sexual character that develops in men but not in women upon aging of an organ present in both sexes. *Anat Record* 1946;94:466-467.
160. Hamilton JB. Age, sex and genetic factors in the regulation of hair growth in man: a comparison of Caucasian and Japanese populations. En: Montagna W, Ellis RA (Eds.). *The biology of hair growth*. New York: Academic Press, 1958, p.399-433.
161. Hamilton JB. Patterned loss of hair in man: types and incidence. *Ann NY Acad Sci* 1951;53:708-728.
162. Hammerstein J, Meckies J, Leo-Rossberg I, Moltz L, Zielske F. Use of cyproterone acetate (CPA) in the treatment of acne, hirsutism and virilism. *J Steroid Biochem* 1975;6:827-836.
163. Handrick C, Alster TS. Comparison of long-pulsed diode and long-pulsed alexandrite lasers for hair removal: a long-term clinical and histologic study. *Dermatol Surg* 2001;27:622-626.
164. Hanumanthu S, Webb LA, Lee WR, Williamson J. Histological and morphometric analysis of the effects of argon laser epilation. *Br J Ophthalmol* 2003;87:984-987.
165. Harmon CS, Nevins TD. IL-1 [alpha] inhibits human hair follicle growth and hair fiber production in whole-organ cultures. *Lymphokine Cytokine Res* 1993;12:197-203.
166. Hartz AJ, Barboriak PN, Wong A, Katayama KP, Rimm AA. The association of obesity with infertility and related menstrual abnormalities in women. *Int J Obesity* 1979;3:57-73.
167. Hashimoto K: The structure of human hair. *Clin Dermatol* 1988;6:7-21.

168. Hatch R, Rosenfield RL, Kim MH, Tredway D. Hirsutism: implications, etiology, and management. *Am J Obstet Gynecol* 1981;140:815-830.
169. Hayashi S, Miyamoto I, Takeda K. Measurement of human hair growth by optical microscopy and image analysis. *Br J Dermatol* 1991;125:123-129.
170. Headington JT. Telogen effluvium. *Arch Dermatol* 1993;129:356-63.
171. Headington JT. Transverse microscopic anatomy of the human scalp. A basis for a morphometric approach to disorders of the hair follicle. *Arch Dermatol* 1984;120:449-456.
172. Hebel T, Drosner M. Comparison of normal mode ruby laser and epilight for hair removal on the face. *Lasers Surg Med* 1998;10 (Suppl.):57.
173. Hellwig S, Schonemark M, Raulin C.[Treatment of vascular malformations and pigment disorders of the face and neck by pulsed dye laser, Photoderm VL and Q-switched ruby laser].*Laryngorhinootologie* 1995;74:635-641.
174. Herrero JB, Borbujo C, Roman MT, Serrano O, de Lucas R, Borbujo J. [Cutaneous infection caused by *Mycobacterium chelonae*. Presentation of 3 cases with multiple lesions]. *Rev Clin Esp* 1996;196:606-609.
175. Heymann WR. Hyperandrogenism and the skin. *J Am Acad Dermatol* 2004;50:937-938.
176. Hibberts NA, Randall VA. Testosterone inhibits the capacity of cultured cells from human balding scalp dermal papilla cells to produce keratinocyte mitogenic factors. En: Van Neste DV, Randall VA (Eds.). *Hair research for the next millenium*. Amsterdam: Elsevier,1996,p.303-306.

177. Hoffmann R. [TrichoScan. A new instrument for digital hair analysis]. *Hautarzt* 2002;53:798-804.
178. Holbrook KA, Minami SI. Hair follicle embryogenesis in the human. Characterization of events in vivo and in vitro. *Ann N Y Acad Sci* 1991;642:167-96.
179. Hooker CW, Pfeiffer CA. Effects of sex hormones upon body growth, skin, hair and sebaceous glands in rat. *Endocrinology* 1943;32:69-76.
180. Horton R, Pasupuletti V, Antonipillai I. Androgen induction of steroid 5 [alpha]-reductase may be mediated via insulin-like growth factor-I. *Endocrinology* 1993;133:447-451.
181. Hsu TS, Zelickson B, Dover JS, Kilmer S, Burns J, Hruza G et al. Multicenter study of the safety and efficacy of a 585 nm pulsed-dye laser for the nonablative treatment of facial rhytides. *Dermatol Surg* 2005;31:1-9.
182. Huang XY, Zheng M, Ren QS. Histological and ultrastructural changes of dog skin following hair removal by laser. *Zhejiang Da Xue Xue Bao Yi Xue Ban* 2003;32:330-334.
183. Huh C, Oh J, Kim M, Won C, Eun H. Photo-epilation: a potential threat to wound healing in a mouse. *J Invest Dermatol* 2003;121:1.
184. Hruza GJ, Dover JS, Flotte TJ, Goetschkes M, Watanabe S, Anderson RR. Q-switched ruby laser irradiation of normal human skin. Histologic and ultrastructural findings. *Arch Dermatol* 1991;127:1799-1805.
185. Hussain M, Polnikorn N, Goldberg DJ. Laser-assisted hair removal in Asian skin: efficacy, complications, and the effect of single *versus* multiple treatments. *Dermatol Surg* 2003;29:249-254.

186. Imperato-McGinley J, Guerrero L, Gautier T, Peterson RE. Steroid 5[alpha]-reductase deficiency in man: an inherited form of male pseudohermaphroditism. *Science* 1974;186:1213-1215.
187. Inaba M, McKinstry CT, Umezawa F. Regeneration of axillary hairs after plucking. *J Dermatol Surg Oncol* 1981;7:249-259.
188. Iranmanesh A, Veldhuis JD. Combined inhibition of types I and II 5 alpha-reductase selectively augments the basal (nonpulsatile) mode of testosterone secretion in young men. *J Clin Endocrinol Metab* 2005;90:4232-4237.
189. Ito M, Kizawa K, Toyoda M, Morohashi M. Label-retaining cells in the bulge region are directed to cell death after plucking, followed by healing from the surviving hair germ. *J Invest Dermatol* 2002;119:1310-1316.
190. Ito T, Horton R. The source of plasma dihydrotestosterone in man. *J Clin Invest* 1971;50:1621-1627.
191. Jackson CE, Callies QC, Krull EA, Mehregan A. Hairy cutaneous malformations of palms and soles. *Arch Dermatol* 1975;111:1146-1149.
192. Jahoda CA, Reynolds AJ, Oliver RF. Induction of hair growth in ear wounds by cultured dermal papilla cells. *J Invest Dermatol* 1993;101:584-590.
193. Jahoda CA, Reynolds AJ. Dermal-epidermal interactions--follicle-derived cell populations in the study of hair-growth mechanisms. *J Invest Dermatol*. 1993;101:33S-38S.
194. Jankovic SM, Jankovic SV. The control of hair growth. *Dermatol Online J* 1998;4:2.

195. Johansen J, Riis BL, Hassager C et al. The effect of a gonadotropin releasing hormone agonist analog (nafarelin) on bone metabolism. *J Clin Endocrinol Metab* 1988;67:701-706.
196. Jun P, Fuhrmann U, Fritzemeier KH, Krattenmacher R, Schillinger E. Drospirenone: a novel progestogen with antimineralecorticoid and antiandrogenic activity. *Ann NY Acad Sci* 1995;761:311-335.
197. Kauvar AN. Treatment of pseudofolliculitis with a pulsed infrared laser. *Arch Dermatol* 2000;136:1343-1346
198. Khumalo NP, Doe PT, Dawber RP, Ferguson DJ. What is normal black African hair? A light and scanning electron-microscopic study. *J Am Acad Dermatol* 2000;43:814-820.
199. Kim JC, Choi YC. Hair follicle regeneration after horizontal resectioning: Implications for hair transplantation. En: Stough DB, Haber RS (Eds.). *Hair replacement: surgical and medical*. St Louis: Mosby-Year Book, 1995, p.358-363.
200. Kligman AM. The comparative histopathology of male-pattern baldness and senescent baldness. *Clin Dermatol* 1988;6:108-118.
201. Kligman AM: The human hair cycle. *J Invest Dermatol* 1959;33:307-316.
202. Kolinko VG, Littler CM, Cole A. Influence of the anagen: telogen ratio on Q-switched Nd:YAG laser hair removal efficacy. *Lasers Surg Med* 2000;26:33-40.
203. Kopera D. Hair reduction: 48 months of experience with 800nm diode laser. *J Cosmet Laser Ther* 2003;5:146-149.
204. Kopera D, Hohenleutner U, Stolz W, Landthaler M. Ex vivo quality-switched ruby laser irradiation of cutaneous melanocytic lesions:



- persistence of S-100-, HMB-45- and Masson-positive cells. *Dermatology* 1997;194:344-350.
205. Kuttenn F, Mowszowicz I, Schaison G, Mauvais-Jarvis P. Androgen production and skin metabolism in hirsutism. *J Endocrinol* 1977;75:83-91.
206. Kuttenn F, Mowszowicz I, Wright F, Baudot N, Jaffiol C, Robin M, Mauvais-Jarvis P. Male pseudohermaphroditism: a comparative study of one patient with 5[alpha]-reductase deficiency and three patients with the complete form of testicular feminization. *J Clin Endocrinol Metab* 1979;49:861-865.
207. Lapidoth M, Shafirstein G, Amitai DB, Hodak E, Waner M, David M. Reticulate erythema following diode laser-assisted hair removal: A new side effect of a common procedure. *J Am Acad Dermatol* 2004;51:774-777.
208. Landthaler M, Haina D, Brunner R, Waidelich W, Braun-Falco O. Effects of argon, dye and Nd:YAG lasers on epidermis, dermis and venous vessels. *Lasers Surg Med* 1986;6:87-93.
209. Lask G, Elman M, Slatkine M, Waldman A, Rosenberg Z. Laser-assisted hair removal by selective photothermolysis. *Dermatol Surg* 1997;23:737-739.
210. Lask G, Elman M, Slatkine M, Waldman A, Rozenberg Z. Laser-assisted hair removal by selective photothermolysis. *Dermatol Surg* 1997;23:737-739.
211. Laughlin SA, Dudley DK. Long-term hair removal using a 3-millisecond alexandrite laser. *J Cutan Med Surg* 2000;4:83-88.

212. Lee HJ, Ha SJ, Lee JH, Kim JW, Kim HO, Whiting DA. Hair counts from scalp biopsy specimens in Asians. *J Am Acad Dermatol* 2002;46:218-221.
213. Lee LD, Ludwig K, Baden HP. Matrix proteins of human hair as a tool for identification of individuals. *Forensic Sci* 1978;11:115-121.
214. Lehrer MS, Crawford GH, Gelfand JM, Leyden JJ, Vittorio CC. Effect of wax epilation before hair removal with a long-pulsed alexandrite laser: a pilot study. *Dermatol Surg* 2003;29:118-123.
215. Lerner AB. Gray hair and sympathectomy. Report of a case. *Arch Dermatol* 1966;93:235-236.
216. L'Esperance FA Jr. Clinical comparison of xenon-arc and laser photocoagulation of retinal lesions. *Arch Ophthal* 1966;75:61-67.
217. Liew SH, Ladhani Kaetan, Grobelaar AO, Gault DT, Sanders R, Green CJ, Linge C. Ruby laser-assisted hair removal success in relation to anatomic factors and melanin content of hair follicles. *J Plast Reconstr Surg* 1999;103:1736-1743.(a).
218. Liew SH, Cerio R, Sarathchandra P, Grobbelaar AO, Gault DT, Sanders R, Green C, Linge C. Ruby laser-assisted hair removal: an ultrastructural evaluation of cutaneous damage. *J Plast Surg* 1999;52:636-643.(b).
219. Liew SH, Grobbelaar AO, Gault DT, Green CJ, Linge C. The effect of ruby laser light on cellular proliferation of epidermal cells. *Ann Plast Surg* 1999;43:519-522. (c).
220. Liew SH, Grobbelaar A, Gault D, Sanders R, Green C, Linge C. Hair removal using the ruby laser: clinical efficacy in Fitzpatrick skin types I-V

- and histological changes in epidermal melanocytes. *Br J Dermatol* 1999;140:1105-1109.(d).
221. Lin TD, Manuskiatti W, Dierickx CC, Farinelli W, Fisher ME, Flote T et al. Hair growth cycle affects hair follicle destruction by ruby laser pulses. *J Invest Dermatol* 1998;111:107-113.
222. Lin TYD, Manuskiatti M, Dierickx CC, Farinelli WA, Anderson RR. One year follow-up on influence of hair growth cycle on hair follicle destruction by ruby laser pulses in mice. *Lasers Surg Med* 1998;10 (Suppl.):58.
223. Lindelof B, Forslind B, Hedblad MA, Kaveus U. Human hair form. Morphology revealed by light and scanning electron microscopy and computer aided three-dimensional reconstruction. *Arch Dermatol* 1988;124:1359-1363
224. Lindelof Barman JM, Astore I, Pecoraro V. The normal trichogram of the adult. *J Invest Dermatol* 1965;44:233-243.
225. Littler CM. Hair removal using an Nd:YAG laser system. *Derm Clin* 1999;17:401-430.
226. Littler CM. Laser hair removal in a patient with hypertrichosis lanuginosa congenita. *Dermatol Surg* 1997;23:705-707.
227. Littler CM. Topical suspension assisted q-switched Nd:Yag laser hair removal: evaluation of a modified technique. *Lasers Surg Med* 1998;10(Suppl.):43.
228. Lloyd JR, Mirkov M. Long-term evaluation of the long-pulsed alexandrite laser for the removal of bikini hair at shortened treatment intervals. *Dermatol Surg* 2000;26:633-637.

229. Lobie PE, Breipohl W, Lincoln DT, Garcia-Aragon J, Waters MJ. Localization of the growth hormone receptor/binding protein in skin. *J Endocrinol* 1990;126:467-471.
230. Lobo RA, Carmina E. Androgen excess. En: Lobo RA, Mishell Jr DR (Eds.). *Infertility, contraception and reproductive endocrinology*. Oxford: Blackwell Publishing, 1997, p.341-362.
231. Lobo RA, Shoupe D, Serafini P, Brinton D, Horton R. The effect of two doses of spironolactone on serum androgens and anagen hair in hirsute women. *Fertil Steril* 1985;43:200-205.
232. Lor B, Lennartz B, Ruedlinger R. Patient satisfaction study of unwanted facial and body hair: 5 years experience with intense pulsed light. *J Cosmetic & Laser Ther* 2002;4:73-79.
233. Lorenz S, Brunnberg S, Landthaler M, Hohenleutner U. Hair removal with the long pulsed Nd:YAG laser: a prospective study with one year follow-up. *Lasers Surg Med* 2002;30:127-134.
234. Lorenzo EM. Familial study of hirsutism. *J Clin Endocrinol* 1970;31:556-564.
235. Loriaux DL, Menard R, Taylor A. Spironolactone and endocrine dysfunction. *Ann Intern Med* 1976;85:630-636.
236. Lou WW, Quintana AT, Geronemus RG, Grossman MC. Prospective study of hair reduction by diode laser (800 nm) with long-term follow-up. *Dermatol Surg* 2000;26:428-432.
237. Loussouarn G. African hair growth parameters. *Br J Dermatol* 2001;145:294-297.

238. Lu SY, Lee CC, Wu YY. Hair removal by long-pulse alexandrite laser in oriental patients. *Ann Plast Surg* 2001;47:404-411.
239. Lucky AW, Biro FM, Daniels SR, Cedars MI, Khoury PR, Morrison JA. The prevalence of upper lip hair in black and white girls during puberty: a new standard. *J Pediatr* 2001;138:134-136.
240. Ludwig E. Classification of the types of androgenetic alopecia (common baldness) occurring in the female sex. *Br J Dermatol* 1977;97:247-254.
241. Lynfield YL, MacWilliams P. Shaving and hair growth. *J Invest Dermatol* 1970;55:170-172.
242. Mahoudeau JA, Bardin CW, Lipsett MB. The metabolic clearance rate and origin of plasma dihydrotestosterone in man and its conversion to the 5[alpha]-androstenediols. *J Clin Invest* 1971;50:1338-1344.
243. Maiman T. Stimulated optical radiation in ruby. *Nature* 1960;187:493-494.
244. Malhotra B, Noveck R, Behr D, Palmisano M. Percutaneous absorption and pharmacokinetics of eflornithine HCl 13.9% cream in women with unwanted facial hair. *J Clin Pharmacol.* 2001;41:972-978.
245. Malthieu D, Turut P. Thermolyse au laser argon bleu vert et cils frottants. *Bull Soc Ophthalmol Fr* 1987;87:1079.
246. Manuskiatti M, Gonzalez Salvador, Drohan A, Dierickx CC, Anderson RR, Gonzalez E. Effect of the long pulse ruby laser for hair removal on sebum excretion. *Lasers Surg Med* 1998;10 (Supl.):66.
247. Marcondes JAM, Minnani SL, Luthold WW, Wajchenberg BL, Samojlik E, Kirschner MA. Treatment of hirsutism in women with flutamide. *Fertil Steril* 1992;57:543-547.

248. Matsuo K, Mori O, Hashimoto T. Plucking during telogen induces apoptosis in the lower part of hair follicles. *Arch Dermatol Res* 2003;295: 33-37.
249. McCoy S, Evans A, James C. Histological study of hair follicles treated with a 3-msec pulsed ruby laser. *Lasers Surg Med* 1999;24:142-1450.
250. McCoy S, Evans A, James C. Long-pulsed ruby laser for permanent hair reduction: histological analysis after 3, 4 1/2, and 6 months. *Lasers Surg Med* 2002;30:401-415.
251. McCoy S, Evans A. Histological results of long-pulsed ruby laser treatment of hair follicles- a two month study. *Lasers Surg Med* 1998;10 (Suppl):43.
252. McDaniel D, Ash K, Lord J, Newman J, Zukowski M. The long pulsed alexandrite laser: a preliminary report on hair removal of the upper lip, leg, back and bikini region. *Lasers Surg Med* 1998;10(Suppl.):39.
253. McDaniel DH, Lord J, Ash K, Newman J, Zukowski M. Laser hair removal: A review and report on the use of the long-pulsed alexandrite laser for hair reduction of the upper lip, leg, back, and bikini region. *Dermatol Surg* 1999;25:425-430.
254. McDonald JA. Broekelmann TJ. Matheke ML. Crouch E. Koo M. Kuhn C 3rd. A monoclonal antibody to the carboxyterminal domain of procollagen type I visualizes collagen-synthesizing fibroblasts. Detection of an altered fibroblast phenotype in lungs of patients with pulmonary fibrosis. *J Clin Invest* 1986;78:1237-1244.
255. McElwee, Kevin J. "www.keratin.com." Hair Follicle Growth Cycle. <<http://www.keratin.com/aa/aa008.shtml>>. Consulta: 14-03-2005

256. McElwee KJ, Hoffmann R. Growth factors in early hair follicle morphogenesis. *Eur J Dermatol* 2000;10:341-350.
257. McKnight E. The prevalence of hirsutism in young women. *Lancet* 1964;1:410-413.
258. Meigel WN, Gay S, Weber L. Dermal architecture and collagen type distribution. *Arch Dermatol Res* 1977;259:1-10.
259. Messenger AG, Elliot K, Temple A, Randall VA. Expression of basement membrane proteins and interstitial collagens in dermal papillae of human hair follicles. *J Invest Dermatol* 1991;96:93-97.
260. Mimouni-Bloch A, Metzker A, Mimouni M. Severe folliculitis with keloid scars induced by wax epilation in adolescents. *Cutis* 1997;59:41-42.
261. Moghetti P, Castello R, Negri C, Tosi F, Magnani CM, Fontanarosa MC et al. Flutamide in the treatment of hirsutism: long-term clinical effects, endocrine changes, and androgen receptor blockade. *Fertil Steril* 1995;64:511-517.
262. Moll I. Proliferative potential of different keratinocytes of plucked human hair follicles. *J Invest Dermatol* 1995;105:14-21.
263. Moore GP, Du Cros DL, Isaacs K, Pisansarakit P, Wynn PC. Hair growth induction: roles of growth factors. *Ann NY Acad Sci* 1991;642:308-325.
264. Moreno Amado LE, Rodriguez Garcia M, Jimenez-Beatty Navarro MD, Martinez Vazquez C. [Folliculitis caused by *Pseudomonas aeruginosa* after hair removal with wax]. *Rev Clin Esp* 1992;190:103-104.
265. Moreno-Arias GA, Camps-Fresneda A, Tiffon-Brutau T, Martí-Cervera T. Long-term hypopigmentation induced by diode laser photo-epilation. *J Cosmet Laser Ther* 2003;5:185.

266. Moreno-Arias GA, Castelo-Branco C, Ferrando J. Side-effects after IPL photodepilation. *Dermatol Surg* 2002;28:1131-1134.(a).
267. Moreno-Arias G, Castelo-Branco C, Ferrando J. Paradoxical effect after IPL photoepilation. *Dermatol Surg* 2002;28:1013-1016.(b).
268. Moreno-Arias GA, Navarra E, Vilalta A, Ferrando J. Corrective photoepilation for improper hairline placement after hair transplantation. *Dermatologic Surgery* 2000;26:790-792.
269. Moreno-Arias GA, Tiffon T, Marti T, Camps-Fresneda A. Long-term hypopigmentation induced by diode laser photo-epilation. *J Cutan Laser Ther* 2001;3:9-10.
270. Moreno-Arias GA, Tiffon T, Marti T, Camps-Fresneda A. Urticaria vasculitis induced by diode laser photo-epilation. *Dermatol Surg* 2000;26:1082-1083.
271. Motta T, Maggi G, Perra M, Azzolari E, Casazza S, D'Alberon A. Flutamide in the treatment of hirsutism. *Int J Gynaecol Obstet* 1991;36:155-157.
272. Muderris II, Bayram F, Sahin Y, Kelestimur F, Tutus A, Ayata D. The efficacy of 250 mg/day flutamide in the treatment of patients with hirsutism. *Fertil Steril* 1996;66:220-222.
273. Muller M, Jasmin JR, Monteil RA, Loubiere R. Embryology of the hair follicle. *Early Hum Dev* 1991;26:159-166.
274. Murphy GF: Histology of the skin. En: Elder DE (Ed.). *Lever's Histopathology of the Skin*. Philadelphia: Lippincott-Raven,1997,p.5-50,8<sup>th</sup> ed.



275. Murphy GF, Shepard RS, Paul BS, Menkes A, Anderson RR, Parrish JA. Organelle-specific injury to melanin-containing cells in human skin by pulsed laser irradiation. *Lab Invest* 1983;49:680-685.
276. Myers RJ, Hamilton JB. Regeneration and rate of growth of hairs in man. *Ann N Y Acad Sci* 1951;53:562-568.
277. Nanni CA, Alster T. Efficacy of multiple hair removal sessions using the q-switched Nd:YAG, long-pulsed ruby, and long pulse alexandrite laser systems. *Lasers Surg Med* 1998;10(Suppl.):40.(a).
278. Nanni CA, Alster T. Complications of laser-assisted hair removal using the q-switched Nd:YAG, long-pulsed ruby, and long-pulsed alexandrite lasers. *Lasers Surg Med* 1998;10 (Suppl.):58.(b).
279. Nanni CA, Alster TS. A practical review of laser-assisted hair removal using the Q-switched Nd:YAG, long-pulsed ruby, and long-pulsed alexandrite lasers. *Dermatol* 1998;98;24:1399-1405.(c)
280. Nanni CA, Alster TS. Long-pulsed alexandrite laser-assisted hair removal at 5, 10, and 20 millisecond pulse durations. *Lasers Surg Med* 1999;24:332-337.
281. Nanni CA, Alster TS. Optimizing treatment parameters for hair removal using a topical carbon-based solution and 1064-nm Q-switched neodymium:YAG laser energy. *Arch Dermatol* 1997;133:1546-1549.
282. Nanni CS, Alster T. Long-pulsed alexandrite laser-assisted hair removal: comparison at 5, 10, 20 millisecond pulse durations. *Lasers Surg Med* 1998;10 (Suppl.):57.

283. Narurkar V, Miller HM, Seltzer R. The safety and efficacy of the long pulse alexandrite laser for hair removal in various skin types. *Lasers Surg Med* 1998;10(Suppl.):39.
284. Natow AJ. Chemical removal of hair. *Cutis* 1986;38:91-92.
285. Nikolaeva SS, Dubinskaia VA. [Physico-chemical properties of head hair of people of European and Negroid races]. *Sud Med Ekspert* 1989;32:17-20.
286. Nixon AJ. Method for determining the activity state of hair follicles. *Biotech Histochem* 1993;68:316-25.
287. Oh HS, Smart RC. An estrogen receptor pathway regulates the telogen-anagen hair follicle transition and influences epidermal cell proliferation. *Proc Natl Acad Sci USA* 1996;93:12525-12530.
288. Oliver RF. The induction of hair follicle formation in the adult hooded rat by vibrissa dermal papillae. *J Embryol Exp Morphol* 1970;23:219-236.
289. Olsen EA. Current and novel methods for assessing efficacy of hair growth promoters in pattern hair loss. *J Am Acad Dermatol* 2003;48:253-262.
290. Olsen EA. Hypertrichosis. En: Olsen EA (Ed.). *Disorders of hair growth: diagnosis and treatment*. New York: McGraw-Hill,1994,p.315-336.
291. Olsen EA. Methods of hair removal. *J Am Acad Dermatol* 1999;40:143-155.
292. Omi T, Kawana S, Sato S, Honda M. Ultrastructural changes elicited by a non-ablative wrinkle reduction laser. *Lasers Surg Med* 2003;32:46-49.

293. Ono I, Tateshita T. Histopathological changes in the hair follicle after irradiation of long-pulse alexandrite laser equipped with a cooling device. *Eur J Dermatol* 2000;10:373-378.
294. Orfanos C, Ruska H. [Keratins of skin and hair]. *Hautarzt* 1970;21:343-351.
295. Orfanos CE, Happle R. *Hair and Hair Diseases* (Eds.). Berlin: Springer-Verlag,1990.
296. Orfanos CE. Das weisse Haar alterer Menschen. *Arch Exp Dermatol* 1970;236:368-384.
297. Oshry T, Rosenthal G, Lifshitz T, Shani L, Yassur Y. Argon green laser photoepilation in the treatment of trichomatous trichiasis. *Ophthal Plast Reconstr Surg* 1994;10:253-255.
298. Panteleyev AA, Botchkareva NV, Sundberg JP, Christiano AM, Paus R. The role of the hairless (hr) gene in the regulation of hair follicle catagen transformation. *Am J Pathol* 1999;155:159-171.
299. Panteleyev AA, Paus R, Christiano AM. Patterns of hairless (hr) gene expression in mouse hair follicle morphogenesis and cycling. *Am J Pathol* 2000;157:1071-1079.
300. Paus R, Muller-Rover S, Van Der Veen C, Maurer M, Eichmuller S, Ling G et al. A comprehensive guide for the recognition and classification of distinct stages of hair follicle morphogenesis. *J Invest Dermatol* 1999;113:523-532.
301. Pavlov IV. [Study of transverse sections and pigment granules of the hair of persons of various nationalities]. *Sud Med Ekspert* 1989;32:35-36.

302. Pecoraro V, Astore I, Barman J, Ignacioaraujo C. The normal trichogram in the child before the age of puberty. *J Invest Dermatol.* 1964;42:427-30.
303. Pecoraro V, Astore I, Barman JM. Growth rate and hair density of the human axilla. A. Comparative study of normal males and females and pregnant and post-partum females. *J Invest Dermatol* 1971;56:362-365.
304. Pelfini C, Cerimele D, Pisanu G. Aging of the skin and hair growth in man. En: Montagna W, Dobson RL (Eds.). *Hair growth.* London: Pergamon Press Ltd.,1969,p.153-160.
305. Peters EMJ, Botchkarev VA, Paus R. Neurotrophins act as regulators of hair follicle morphogenesis and cycling. En: Van Neste D (Ed.). *Hair Science and Technology.* Tournai: Skinterface,2003.
306. Peters EMJ, Hansen MG, Overall RW, Nakamura M, Arck P, Klapp BF et al. Brain derived neurotrophic factor plays a significant role in human hair growth regression. *J Invest Dermatol* 2002.
307. Peus D, Pittelkow MR. Growth factors in hair organ development and the hair growth cycle. *Dermatol Clin* 1996;14:559-572.
308. Philpott MP, Sanders DA, Kealey T. Effects of insulin and insulin-like growth factors on cultured human hair follicles: IGF-I at physiologic concentrations is an important regulator of hair follicle growth in vitro. *J Invest Dermatol* 1994;102:857-861.
309. Pinkus F. Die normale Anatomie der Haut. En: Jadassohn J (Ed.). *Handbuch der Haut- und Geschlechtskrankheiten I. Band I.* Berlin: Springer-Verlag,1927,p.1-378.
310. Pinkus H. Embryology of hair. En: *The biology of hair growth.* Montagna W, Ellis RA (Eds.). New York: Academic Press Inc.,1958,p.1-32.

311. Polla LL, Margolis RJ, Dover JS, Whitaker D, Murphy GF, Jacques SL, Anderson RR. Melanosomes are a primary target of Q-switched ruby laser irradiation in guinea pig skin. *J Invest Dermatol* 1987;89:281-286.
312. Prieto VG, Sadick NS, Lloreta J, Nicholson J, Shea CR. Effects of intense pulsed light on sun-damaged human skin, routine, and ultrastructural analysis. *Lasers Surg Med* 2002;30:82-85.
313. Randall VA, Ebling EJJ. Seasonal changes in human hair growth. *Br J Dermatol* 1991;124:146-151.
314. Randall VA, Ebling FJJ. Seasonal changes in human hair growth. *Br J Dermatol* 1991;24:146-51.
315. Randall VA, Thornton MJ, Hamada K, Redfern CPF, Nutbrown M, Ebling FJJ, Messenger AG. Androgens and the hair follicle: cultured termal papilla cells as a model system. *Ann N Y Acad Sci* 1991;642:355-375.
316. Randall VA. Androgens and human hair growth. *Clin Endocrinol (Oxf.)* 1994;40:439-457.
317. Randall VA. Androgens: the main regulator of human hair growth. En: Camacho FM; Randall VA, Price VH. *Hair and its disorders: Biology, pathology and management*. London: Martin Dunitz,2000,p.69-82.
318. Randall VA. Biological effects of androgens on the hair follicle: experimental approaches. En: Van Neste D (Ed.). *Hair Science and technology*. Tournai: Skinterface,2003,p.75-88.
319. Raulin C, Greve B. Temporary hair loss using the long-pulsed alexandrite laser at 20 milliseconds. *Eur J Dermatol* 2000;10:103-106.

320. Raulin C, Werner S, Hartschuh W, Schonemark MP. Effective treatment of hypertrichosis with pulsed light: a report of two cases. *Ann Plast Surg* 1997;39:169-173.
321. Redmond GP. Clinical evaluation of the woman with an androgenic disorder. En: Redmond GP (Ed.) *Androgenic Disorders*. New York: Raven Press, 1995, p.1-20.
322. Reinberg A, Lagoguey M, Chauffourinier JM, Cesselin F. Circannual and circadian rhythms in plasma testosterone in five healthy young Parisian males. *Acta Endocrinol* 1975;80:732-743.
323. Reynolds AJ, Jahoda CA. Hair follicle stem cells? A distinct germinative epidermal cell population is activated in vitro by the presence of hair dermal papilla cells. *J Cell Sci* 1991;99:373-285.
324. Richards RN, Meharg GE. Electrolysis: observations from 13 years and 140,000 hours of experience. *J Am Acad Dermatol* 1995;33:662-666.
325. Richards RN, Uy M, Meharg G. Temporary hair removal in patients with hirsutism: a clinical study. *Cutis* 1990;45:199-202.
326. Rittmaster RS. Finasteride. *N Engl J Med* 1994;330:120-125.
327. Roersma ME, Veldhuis GJ. Proposal and evaluation of a Montecarlo model for hair regrowth following plucking. *Skin Res Technol* 2001;7:76-83.
328. Rogachefsky AS, Silapunt S, Goldberg DJ. Evaluation of a new super-long-pulsed 810 nm diode laser for the removal of unwanted hair: the concept of thermal damage time. *Dermatol Surg* 2002;28:410-414.

329. Rogachefsky AS, Silapunt S, Goldberg DJ. Evaluation of a new super-long-pulsed 810 nm diode laser for the removal of unwanted hair: the concept of thermal damage time. *Dermatol Surg* 2002;28:410-414.
330. Rogachefsky AS, Silapunt S, Goldberg DJ. Evaluation of a super long pulsed 810-nm diode hair removal laser in suntanned individuals. *J Cutan Laser Ther* 2001;3:57-62.
331. Rogers CJ, Glaser DA, Siegfried EC, Walsh PM. Hair removal using topical suspension-assisted Q-switched Nd:YAG and long-pulsed alexandrite lasers: A comparative study. *Dermatol Surg* 1999;25:844-850.
332. Rohrer TE, Chatrah V, Yamauchi P, Lask G. Can patients treat themselves with a small novel light based hair removal system? *Lasers Surg Med* 2003;33:25-29.
333. Rosenbach A, Alster T. Cutaneous lasers: a review. *Ann Plast Surg* 1996;37:220-231.
334. Ross EV, Ladin Z, Kreindel M, Dierickx C. Theoretical considerations in laser hair removal. *Dermatol Clin* 1999;17:333-355.
335. Rounds DE, Chamberlain EC, Okigaki T. Laser radiation of tissue cultures. *Ann NY Acad Sci* 1964;122:713-727.
336. Rushton DH, de Brouwer B, de Coster W, van Neste DJ. Comparative evaluation of scalp hair by phototrichogram and unit area trichogram analysis within the same subjects. *Acta Derm Venereol* 1993;73:150-153.

337. Rushton DH, Unger WP, Cotterill PC, Kingsley P, James KC. Quantitative assessment of 2% topical minoxidil in the treatment of male pattern baldness. *Clin Exp Dermatol* 1989;14:40-46
338. Rushton H, James KC, Mortimer CH. The unit area trichogram in the assessment of androgen-dependent alopecia. *Br J Dermatol* 1983;109:429-437.
339. Russell DW, Wiley EL, Whiting DA Expression of steroid 5[alpha]-reductase I and II in scalp skin in normal controls and androgenetic alopecia. En: Van Neste DJ, Randall VA (Eds.). *Hair Research for the Next Millenium*. The Netherlands: Elsevier Publishers,1996,p.339-340.
340. Rushton DH, Ramsay ID, Norris MJ, Gilkes JJH. Natural progression of male pattern baldness in young men. *Clin Exp Dermatol* 1991;16:188-192.
341. Sadick N, Laughlin S. Effective epilation of white and blond hair using combined radiofrequency and optical energy. *J Cosmet Laser Ther* 2004;6:27-31.
342. Sadick NS, Weiss RA, Shea CR, Nagel H, Nicholson J, Prieto VG.. Available long-term photoepilation using a broad-spectrum intense pulsed light source. *Arch Dermatol* 2000;136:1336-1340
343. Sadick NS, Prieto VG. The use of a new diode laser for hair removal. *Dermatol Surg* 2003;29:30-33.
344. Sadick NS, Shea CR, Burchette JL Jr, Prieto VG. High-intensity flashlamp photoepilation: a clinical, histological, and mechanistic study in human skin. *Arch Dermatol* 1999;135:668-676.



345. Saitoh M, Uzuka M, Sakamoto M. Human hair cycle. *J Invest Dermatol* 1970;54:65-81.
346. Sampaio SAP, Rivitti EA. *Dermatologia*. Artes Medicas: Sao Paulo, 2000,2<sup>a</sup> ed.
347. Sayag J, Aquilina C. *Hirsutismes*. Marseille: Solal Ed.,1989.
348. Sawaya ME, Price VH. Different levels of 5[alpha]-reductase type I and II, aromatase, and androgen receptor in hair follicles of women and men with androgenetic alopecia. *J Invest Dermatol* 1997;109:296-300.
349. Schaffer JV, Bologna JL. The melanocortin-1 receptor: red hair and beyond. *Arch Dermatol* 2001;137:1477-1485.
350. Schrode K, Huber F, Staszak J. Randomized, double-blind, vehicle controlled safety and efficacy evaluation of eflornithine 15% cream in the treatment of women with excessive facial hair. 58<sup>th</sup> Annual Meeting of The American Academy of Dermatology, San Francisco, Marzo 10-15,2000.
351. Schroeter CA. Hair removal with the Photoderm VL as an intense light source. A histopathological study. *Lasers Surg Med* 1998;10(Suppl.):3.
352. Schroeter CA, Groenewegen JS, Reineke T, Neumann HA. Hair reduction using intense pulsed light source. *Dermatol, Surg* 2004;30:168-173.
353. Schroeter CA, Groenewegen JS, Reineke T, Neumann HAM. Ninety Percent Permanent Hair Reduction in Transsexual Patients. *Ann Plast Surg* 2003;51:243-248.
354. Scott MJ Jr, Scott MJ III, Scott AM. Epilation. *Cutis* 1990;46:216-217.

355. Seago SV, Ebling FJG. The hair cycle on the human thigh and upper arm. *Br J Dermatol* 1985;113:9-16.
356. Seiberg M, Liu JC, Shapiro S, Ball S, Wu IT, Appa Y. Soy extracts reduce hair growth and hair follicle dimensions. En: Van Neste D (Ed.) *Hair Science and Technology*. Tournai: Skinterface,2003.
357. Serafini P, Lobo RA. The effects of spironolactone on adrenal steroidogenesis in hirsute women. *Fertil Steril* 1985;44:595-599.
358. Serafini PC, Catalino J, Lobo RA. The effect of spironolactone on genital skin 5-reductase activity. *J Steroid Biochem* 1985;23:1911-1914.
359. Shander D, Funkhouser MG, Ahluwalia GS. Pharmacology of hair growth inhibition by topical treatment with eflornithine-HCl monohydrate (DFMO) using the hamster flank organ model [abstract no. 123]. *American Academy of Dermatology 59<sup>th</sup> Annual Meeting*, Washington (D.C.), Marzo 2-7,2001.
360. Shapiro G, Evron S. A novel use of spironolactone: treatment of hirsutism. *J Clin Endocrinol Metab* 1980;51:429-432.
361. Sherwin BN, Gelfand MM, Brender W. Androgen enhances sexual motivation in females: a prospective, crossover study of sex steroid administration in surgical menopause. *Psychosom Med* 1997;47:339-351.
362. Silva-Siwady JG. Ruby laser hair removal. Presented at the Eighth International Symposium on Cosmetic Laser Surgery. USA: New Orleans; 1999.

363. Simard J, Luthy I, Guay J, Belanger A, Labrie F. Characteristics of interaction of the antiandrogen flutamide with the androgen receptor in various target tissues. *Mol Cell Endocrinol* 1986;44:261-270.
364. Slominski A, Paus R. Melanogenesis is coupled to murine antigen: Toward new concepts for the role of melanocytes and the regulation of melanogenesis in hair growth. *J Invest Dermatol* 1993;101 (Suppl.):90
365. Slominski A, Paus R, Constantino R. Differential expression and activity of melanogenesis-related proteins during induced hair growth in mice. *J Invest Dermatol* 1991;96:172-179.
366. Smals AGH, Kloppenborg PWC, Benrad THJ. Circannual cycle in plasma testosterone levels in man. *J Clin Endocrinol Metabol* 1976;42:979-982.
367. Smith SR, Tse Y, Adsit SK, Goldman MP, Fitzpatrick RE. Long-term results of hair photo-epilation. *Lasers Surg Med* 1998;10 (Suppl.):43.
368. Soden CE, Smith K, Skelton H. Histologic features seen in changing nevi after therapy with an 810 nm pulsed diode laser for hair removal in patients with dysplastic nevi. *Int J Dermatol* 2001;40:500-504.
369. Solomon MP. Hair removal using the long-pulsed ruby laser. *Ann Plast Surg* 1998;41:1-6.
370. Sommer S, Render C, Durd R, Sheehan-Dare R. Clinical assessment of ruby treatment of hirsutism. *Lasers Surg Med* 1998;10 (Suppl.):58.
371. Sonada T, Asada Y, Kurata S, Takayasu S. The mRNA for protease nexin-1 is expressed in human dermal papilla cells and its level is affected by androgen. *J Invest Dermatol* 1999;113:308-313.
372. Sonino N, Fava GA, Mani E, Belluardo P, Boscaro M. Quality of life of hirsute women. *Postgrad Med* 1993;69:186-189.

373. Souter I, Sanchez LA, Perez M, Bartolucci AA, Azziz R. The prevalence of androgen excess among patients with minimal unwanted hair growth. *Am J Obst & Gynecol* 2004;191:1914-1920.
374. Speiser PW, Dupon B, Rubinstein P, Piazza A, Kastelan A, New MI. High frequency of nonclasic steroid 21-hydroxylase deficiency. *Am J Hum Genet* 1985;37:650-667.
375. Sperling LC. Hair density in African Americans. *Arch Dermatol* 1999;135:656-658.
376. Sperling LC: Hair anatomy for the clinician. *J Am Acad Dermatol* 1991;25:1-17.
377. Spoor HJ. Depilation and epilation. *Cutis* 1978;21:283-287.
378. Stenn KS, Paus R. Controls of hair follicle cycling. *Physiol Rev* 2001;81:449-494.
379. Stoner E. The clinical development of a 5[alpha]-reductase inhibitor finasteride. *J Steroid Biochem Mol Biol* 1990;37:375-378.
380. StrempeI I, StrempeI H, Lange P. Treatment of trichiasis with a diode laser. *Ophthalmologe* 2000;97:633-634.
381. Tabatabai H, Bouzari N, Firooz A, Dowlati Y. The role of number of treatments in laser-assisted hair removal using a 755 nm alexandrite laser. *J Am Acad Dermatol* 2004;50(Suppl.):163.
382. Tannir, Dania, Tannir, D., Leshin, B. Sugaring: An Ancient Method of Hair Removal. *Dermatol Surg* 2001;27:309-311.
383. Tanzi EL, Alster TS. Long-pulsed 1064-nm Nd:YAG laser-assisted hair removal in all skin types. *Dermatol Surg* 2004;30:13-17.

384. Tehrani, S.; Tehrani, S. Prevalence of idiopathic hirsutism in 120 hirsute women referred to dermatology clinics of Azad University of Tehran: P02.80. *J Eur Acad Dermatol Venereol* 2004;18(Suppl.2):239.
385. Thai KE, Sinclair RD. Loose anagen syndrome as a severity factor for trichotillomania. *Br J Dermatol* 2002;147:789-792.
386. Thigpen AE, Silver RI, Guilleyard JM, Casey ML, McConnell JD, Russell DW. Tissue distribution and ontogeny of steroid 5-reductase isoenzyme expression. *J Clin Invest* 1993;92:903-910.
387. Tobin DJ. The aging hair follicle pigmentary unit. En: *Hair science and technology*. Van Neste D (Ed.). Tournai: Skinterface:Tornai,2003.
388. Tomas Vecina S, Torne Cachot J, Garcia Conesa J. [Folliculitis caused by *Pseudomonas aeruginosa* in female hospital staff after hair removal with wax]. *Rev Clin Esp* 1990;186:193.
389. Tope WD, Hordinsky MK. A Hair's Breadth Closer? *Arch Dermatol* 1998;34:867-869.
390. Trelles MA, Allones I, Calderhead RG, Velez M. Hair removal with a filterless flashlamp-based system: a preliminary study in 10 patients. *J Cosmetic & Laser The* 2003;5:15-24.
391. Troilius A, Troilius C. Hair removal with a second generation broad spectrum intense pulsed light source – a long-term follow-up. *J Cutan Laser Ther* 1999;1:173-178.
392. Trotter M. Hair growth and shaving. *Anatomical Record* 1928,37:373-379.
393. Trotter M. The life cycles of hair in selected regions of the body. *Am J Phys Anthropol* 1924;7:427-37.

394. Tse Y. Hair removal using a pulsed-intense light source. *Dermatologic Clinics* 1999;17:373-385.
395. Underhill R, Dewhurst J. Further clinical experience in the treatment of hirsutism with cyproterone acetate. *Br J Obstet Gynecol* 1979;86:139-141 .
396. Uno H. Biology of hair growth. *Semin Reprod Endocrinol* 1986;4:131-141.
397. Uno H. The histopathology of hair loss. En: *Current concepts*. Kalamazoo: Upjohn, Scope Publications,1988,p.123-146.
398. Urushibata O, Kase K. A comparative study of axillar hair removal in women: plucking versus the blend method. *J Dermatol* 1996;22:738-742.
399. Valverde P, Healy E, Jackson I, Rees JL, Thody AJ. Variants of the melanocyte-stimulating hormone receptor gene are associated with red hair and fair skin in humans. *Nat Genet* 1995;11:328-330.
400. Vanden Bossche M, Sternon J. [Dutasteride (Avodart): a novel 5-alpha reductase inhibitor for treatment of benign prostate hypertrophy]. *Rev Med Brux* 2005;26:103-106.
401. van Gemert MJ, Lucassen GW, Welch AJ. Time constants in thermal laser medicine: II. Distributions of time constants and thermal relaxation of tissue. *Physics Med Biol* 1996;41:1381-1399.
402. Van Neste D, Tobin DJ. Hair cycle and hair pigmentation: dynamic interactions and changes associated with aging. *Micron* 2004;35:193-200.
403. Van Neste D. Contrast enhanced phototrichogram (CE-PTG): an improved non-invasive technique for measurement of scalp hair

- dynamics in androgenetic alopecia--validation study with histology after transverse sectioning of scalp biopsies. *Eur J Dermatol* 2001;11:326-331.
404. Van Neste D. Hair growth evaluation in clinical dermatology. *Dermatology* 1993;187:233-234.
405. Van Neste D. Human scalp hair growth and loss evaluation methods: is there simple and reliable method? *Exp Dermatol* 1999;8:299-301.
406. Van Neste D. Thickness, medullation and growth rate of female scalp hair are subject to significant variation according to pigmentation and scalp location during ageing. *Eur J Dermatol* 2004;14:28-32.
407. Van Neste D. Hair growth evaluation in clinical dermatology. *Dermatology* 1993;187:233-234.
408. Van Neste DJ, de Brauwier B, de Coster W. The phototrichogram: analysis of some technical factors of variation. *Skin Pharmacol* 1994;7:67-72.
409. Van Neste DJJ, Dumortier M, De Brouwer B, De Coster W. Scalp immersion proxigraphy (SIP): an improved imaging technique for phototrichogram analysis. *J Eur Acad Dermatol Venereol* 1992;1:187-191.
410. Van Scout EJ, Ekel TM. Geometric relationships between the matrix of the hair bulb and its dermal papilla in normal and alopecic scalp. *J Invest Dermatol* 1958;31:281-287.
411. VanScott EJ, Reinertson RP, Steinmuller R. The growing hair roots of the human scalp and morphologic changes therein following amethopterin therapy. *J Invest Dermatol* 1957;29:197-204.

412. Varadi DP. Studies on the chemistry and fine structure of elastic fibers from normal adult skin. *J Invest Dermatol* 1972;59:238-246.
413. Venturoli S, Marescalchi O, Colombo FM, Macrelli S, Ravaioli B, Bagnoli A et al. A prospective randomized trial comparing low dose flutamide, finasteride, ketoconazole and cyproterone acetate-estrogen regimens in the treatment of hirsutism. *J Clin Endocrinol Metab* 1999;84:1304-1310.
414. Verhagen AR. Light tests and pathogenetic wavelengths in chronic polymorphous light dermatosis. *Dermatologica* 1966;133:302-312.
415. Vexiau P, Fiet J, Conard J, Abramovici Y, Boudou P, Hardy N, Consoli S, Cathelineau G. 17[beta]-estradiol: oral or parenteral administration in hyperandrogenic women? Metabolic tolerance in association with cyproterone acetate. *Fertil Steril* 1995;63:508-515.
416. Vitellaro-Zuccarello L, Garbelli R, Rossi VD. Immunocytochemical localization of collagen types I, III, IV, and fibronectin in the human dermis. Modifications with ageing. *Cell Tissue Res* 1992;268:505-511.
417. Wagner R, Tomich J, Grande D. Electrolysis and thermolysis for permanent hair removal. *J Am Acad Dermatol* 1985;12:441-449.
418. Wagner R. Physical methods for the management of hirsutism. *Cutis* 1990;45:319-326.
419. Wahe M, Antonipillai I, Horton R. Effects of transforming growth factor [beta] and epidermal growth factor on steroid 5[alpha]-reductase activity in genital skin fibroblasts. *Mol Cell Endocrinol* 1993;98:55-59.
420. Wong IL, Morris RS, Chang L, Spahn MA, Stanczyk FZ, Lobo RA. A prospective randomized trial comparing finasteride to spironolactone in



- the treatment of hirsute women. *J Clin Endocrinol Metab* 1995;80:233-238.
421. Weir VM, Woo TY. Photo-assisted epilation: review and personal observations. *J Cutan Laser Ther* 1999;1:135-143.
422. Weiss G, Cohen B. The efficacy of long-term epilation of unwanted hair by noncoherent filtered flashlamp. *Lasers Surg Med* 2000;26:345.
423. Weiss RA, Weiss MA, Marwaha S, Harrington AC. Hair removal with a non-coherent filtered flashlamp intense pulsed light source. *Lasers Surg Med* 1999;24:128-132.
424. Wendelin DS, Pope DN, Mallory SB. Hypertrichosis. *J Am Acad Dermatol* 2003;48:161-179.
425. Westerhof W, Njoo D, Menke KE. Miscellaneous hypomelanosis: disorders characterized by extra-cutaneous loss of pigmentation. En: Nordlund JJ, Boissy RE, Hearing VJ, Kling RA, Ortone JP (Eds.). *The pigmentary system: physiology and pathophysiology*. New York: Oxford University Press, 1998.
426. Whiting DA, Howsden EL. *Color Atlas of Differential Diagnosis of Hair Loss*. Cedar Grove (N.J.): Canfield Publishing, 1996, p.16.
427. Whiting DA. Diagnostic and predictive value of horizontal sections of scalp biopsy in male pattern androgenetic alopecia. *J Am Acad Dermatol* 1993;28:755-763.
428. Wild RA, Umstot ES, Andersen RN, Givens JR. Adrenal function in hirsutism. II. Effect of an oral contraceptive. *J Clin Endocrinol Metab* 1982;54:676-683.

429. Williams RM, Gladstone HB, Moy RL. Hair Removal Using an 810 nm Gallium Aluminum Arsenide Semiconductor Diode Laser: A Preliminary Study. *Dermatol Surg* 1999;25:935-937.
430. Willis J. Some basics on hair removal products. *FDA Consumer* 1979;13:23-25.
431. Wilson JD, Griffin JE, Russell DW. Steroid 5 $\alpha$ -reductase 2 deficiency. *Endocr Rev* 1993;18:1073-1078.
432. Woo TY, Molnar G. Laser assisted hair removal using the cynasure long pulse alexandrite laser. *Lasers Surg Med* 1998;10(Suppl.):39.
433. Yamauchi PS, Kelly AP, Lask GP. Treatment of pseudofolliculitis barbae with the diode laser. *J Cutan Laser Ther* 1999;1:109-111.
434. Ye JN, Prasad A, Trivedi P, Knapp DP, Chu P, Edelstein LM. *Pili bigemini* induced by low fluence therapy with hair removal alexandrite and ruby lasers. *Dermatol Surg* 1999;25:969.
435. Zaun H, Ludwig E. [Definition of unusual hair roots in the trichogram]. *Hautarzt* 1976;27:606-608.
436. Zelickson BD, Flor M. Photoderm VL™ Hair Removal. *Lasers Surg Med* 1998;10(Suppl.):44.
437. Zlotogorski A, Ahmad W, Christiano AM. Congenital atrichia in five Arab Palestinian families resulting from a deletion mutation in the human hairless gene. *Hum Genet* 1998;103:400-404.
438. Zhu NW, Kenealy J, Burd A, Gradidge T, Warr R, Rigby HS, Kemshead JT. Sub-lethal effects of exposing the human melanoma cell line Skmel-23 to 532 nm laser light. *Int J Cancer* 1997; 72: 1104-12.

## **ANEXOS**

## **13. ANEXOS**

### **X. INFORMACIÓN AL PACIENTE**

Le invitamos a tomar parte en un estudio que se lleva a cabo en el Hospital Clínic i Provincial por los doctores Juan Ferrando Barberá y Gerardo Moreno Arias.

Tendrá la oportunidad de hablar con estos doctores para hacerle cualquier pregunta que desee. Si decide no participar en este estudio, este hecho no alterará la calidad del tratamiento que recibirá en el futuro. Sin embargo, si decide tomar parte, le pedimos que haga todo lo posible para cumplir con las instrucciones que se le darán.

Se espera que 70 pacientes participen en el estudio.

#### **A. OBJETIVOS DEL ESTUDIO:**

Se realiza este estudio para responder las siguientes incógnitas:

1. Establecer los tiempos del ciclo de crecimiento del pelo por áreas corporales (mejillas y mentón) en el individuo afecto de hirsutismo (aumento de la pilosidad).
2. Establecer cuál es el comportamiento de tal ciclo tras el tratamiento con un sistema de fotodepilación
3. Establecer pautas, dosis y tiempo de aplicación de tratamiento en fotodepilación, según el ciclo de crecimiento de cada área.

#### **B. FOTODEPILACIÓN:**

La fotodepilación es el proceso de eliminación del pelo mediante luz. En este estudio será utilizada una fuente de luz pulsada intensa (Epilight®) que entrega

la energía a través de un cristal de cuarzo que se ha de poner en contacto con la piel.

La duración del estudio es de un año, período durante el cual se administrará un total de ocho sesiones de tratamiento con un intervalo de 8 semanas entre sesiones.

En cada sesión de tratamiento se procederá a rasurar el área que se desea tratar, aplicar una capa de gel frío para aliviar el dolor y la sensación de ardor que se produce. El cristal de cuarzo del sistema se dispone sobre la capa de gel y se aplica el tratamiento que en general dura apenas pocos minutos.

También se practicará fotografía, tricograma (se toma una muestra de pelo para su análisis y recuento) y biopsia cutánea (se toma una muestra de piel para realizar estudios microscópicos) del área tratada de forma periódica durante el período de observación del estudio (3 años).

### **C. BENEFICIOS Y RIESGOS:**

La fotodepilación permite controlar el exceso de pelo en pacientes normales con exceso de vello constitucional o individuos afectados de exceso de pelo generalizado o de origen hormonal o no, de una manera rápida, segura y prácticamente indolora.

El procedimiento consiste en producir, mediante una fuente de luz, una pequeña quemadura controlada en la raíz del pelo preservando la piel. Por ello no es posible garantizar el éxito del tratamiento sin correr un mínimo riesgo, especialmente en personas morenas.

Los efectos secundarios más frecuentes y las complicaciones del tratamiento son las siguientes:

Dolor: la sensación quemante y punzante con cada pulso de luz puede producir dolor de intensidad pequeña a mediana. No es necesaria analgesia.

Eritema y edema (hinchazón) cutáneo: las zonas inicialmente tratadas aparecerán de un color rojo brillante que dura normalmente unos minutos. Excepcionalmente persiste y puede producir unas pequeñas quemaduras superficiales que duran unos días produciendo costra (1-2 semanas) y quedando una mancha blanca u oscura que normalmente desaparece en 2-3 meses. Para mitigar este efecto se aconseja aplicar hielo directamente y una pomada con corticoides los primeros días, que se prescribe en receta aparte, por si se tuviera que usar. Las estadísticas dicen que se acepta en general que esta quemadura superficial se presenta entre 1 y 2 % de los tratamientos. Es muy importante no haberse expuesto al sol o luz artificial (UVA) dos meses antes de empezar el tratamiento y durante el mismo. Tampoco se aconseja durante la primera semana después de haber aplicado el tratamiento.

Cicatrices: es excepcional pero puede ocurrir si la superficie cutánea estaba dañada antes del tratamiento.

Reacción alérgica: en casos de alergia al sol, es rara. Ante cualquier efecto indeseable debe comunicarse inmediatamente para tratarlo adecuadamente y corregirlo.

En compensación por su participación en el estudio se tratará mediante este sistema y sin cargo el resto del área corporal que se estudia, en varias sesiones y hasta finalizar el tiempo programado del estudio.

#### **D. PARA RETIRARSE DEL ESTUDIO:**

Usted puede retirarse del estudio en cualquier momento, por cualquier razón y sin miedo a recibir un tipo de tratamiento inferior que el doctor puede ofrecer a

cualquiera de sus pacientes. Lo único que debe hacer es decirle a su médico que desea finalizar el tratamiento. Sin embargo, es necesario que notifique cualquier problema que le haya surgido durante su participación en el estudio. De la misma manera el médico también puede decidir finalizar su participación en el estudio. En esta caso, el médico se lo notificará.

#### **E. LAS PRUEBAS QUE SE REALIZARÁN:**

Si decide participar en el estudio se asignará a un grupo mediante sorteo.

Todos los pacientes serán visitados cada 8 semanas hasta completar 8 sesiones de tratamiento. Posteriormente serán efectuadas visitas de control hasta completar el período de observación (3 años).

En la primera visita se confeccionará el historial médico y se practicarán las siguientes pruebas:

1. Análisis de sangre para determinar los niveles de hormonas masculinas que son las que producen vello.
2. Fotocontaje: Consiste en practicar fotografía digitalizada del área de estudio.
3. Tricograma: Consiste en recolectar una muestra de pelos en un área muy pequeña (2x0.5 cm) de la zona a tratar mediante una tira de papel impregnado con cera fría, para su posterior recuento y análisis microscópico.
4. Biopsia cutánea: Consiste en tomar una pequeña muestra de piel entre 2 y 3 mm de la zona a tratar mediante un punch (bisturí circular), previa anestesia local, para su posterior análisis microscópico. El paciente llevará uno o dos puntos de sutura con un material muy fino durante 6-8 días, quedando una marca lineal eritematosa (roja) al inicio pero que después de 2-3 meses deja tan sólo una cicatriz superficial del color de la piel, apenas perceptible bajo una inspección cuidadosa.

En las visitas siguientes se aplicará el tratamiento, se practicará fotocontaje y tricograma en todos los participantes del estudio. Se practicará biopsia para posteriores estudios microscópicos sólo en pacientes voluntarios (apenas dos biopsias por individuo) en las siguientes oportunidades: antes del inicio del tratamiento, inmediatamente después de la 1<sup>a</sup>-8<sup>a</sup> sesión de tratamiento y/o 6 y 12 meses después de la última sesión de tratamiento.

Las visitas subsiguientes a la octava sesión de tratamiento serán para realizar pruebas de control (fotocontaje y tricograma en todos los pacientes participantes, biopsia sólo en los voluntarios) hasta completar el período de observación.

El fotocontaje y el tricograma son exámenes no invasivos y por tanto no representan riesgo alguno para el paciente.

La biopsia cutánea es un procedimiento quirúrgico menor que puede presentar los siguientes riesgos y/o complicaciones, excepcionalmente:

Infección: En menos del 1% de los casos puede presentarse una infección localizada que podrá controlarse mediante la aplicación tópica de un antibiótico.

Cicatriz hipertrófica y/o queloide: El proceso de cicatrización puede producir una cicatriz más sobreelevada y roja de lo normal con tendencia al crecimiento en cuyo caso deberá tratarse localmente con corticoides (pomada o inyección intralesional) hasta conseguir su control. Si en la primera biopsia se presentara este efecto indeseable, por supuesto se dejarán de practicar las siguientes.

Cicatriz pigmentada: En una pequeña proporción de pacientes la cicatriz que normalmente deja la biopsia adquiere una tonalidad oscura/blanquecina



transitoria que usualmente desaparece al cabo de 2-3 meses. En algunos casos puede ser necesario el uso de un despigmentante para ayudar a disminuir la mancha oscura o puede ser necesaria la exposición solar en caso de mancha blanca.

Este estudio está protegido con una póliza de seguro según la normativa vigente (Aseguradora Winterthur).

#### **F. CONFIDENCIALIDAD DE LOS DATOS:**

Toda la información recogida durante el estudio será confidencial. Solamente se registrarán y analizarán en un ordenador los datos de los exámenes (fotocontaje, tricograma, biopsia y análisis hormonal). Estos podrán ser usados para documentar la efectividad del tratamiento (fotodepilación). Su nombre no constará de ninguna manera en los resultados, solamente su médico tendrá la clave.

#### **G. SU MÉDICO DEBE SABER:**

Es importante que informe a su médico de cualquier medicamento que se tome durante el estudio, si sufre de urticaria, fotosensibilidad (sensibilidad al sol y a la luz), infecciones y cicatrización defectuosa (cicatriz hipertrófica o queloide).

Se le entregará una tarjeta que proporcionará información del estudio; deberá llevarla consigo en todo momento durante el estudio y enseñarla siempre si tiene que visitar a otro médico.

En caso de surgir algún problema durante el estudio podrá contactar a los doctores Juan Ferrando (Teléfono 93-2275400 Extensión 2422 o 93-227-5438) y Gerardo Moreno (Teléfono 93-227-5400 Extensión 2358 o 93-227-5438)

## H. CONSENTIMIENTO POR ESCRITO

Título del estudio:

“Efecto de un sistema de fototricóllisis, luz pulsada intensa no coherente, en el ciclo folicular de diversas áreas corporales. Aspectos clínicos y anatomopatológicos.

Yo, \_\_\_\_\_(nombre y apellido)

-He leído la hoja de información que se me ha entregado.

-He podido hacer preguntas sobre el estudio.

-He recibido suficiente información sobre el estudio.

-He \_\_\_\_\_ hablado \_\_\_\_\_ con

\_\_\_\_\_ (nombre del investigador)

-Comprendo que mi participación es voluntaria.

-Comprendo que puedo retirarme del estudio cuando quiera, sin tener que dar explicaciones, sin que esto repercuta en mis cuidados médicos.

Presto libremente mi conformidad para participar en el estudio.

\_\_\_\_\_

**Fecha**

\_\_\_\_\_

**Firma del participante**

**DNI:** \_\_\_\_\_

## XI. FICHA DE RECOGIDA DE DATOS

IDENTIFICACIÓN:

Nº: \_\_\_\_\_

Nombre: \_\_\_\_\_ Apellidos: \_\_\_\_\_

\_\_\_\_\_

Edad: \_\_\_ años

Fototipo del área a tratar: II: \_\_\_ III: \_\_\_ IV : \_\_\_

Dirección: \_\_\_\_\_ Teléfono: \_\_\_\_\_

ANTECEDENTES:

Tratamientos depilatorios previos:

Cera: \_\_\_ Rasurador eléctrico: \_\_\_ Crema: \_\_\_ Epilación eléctrica: \_\_\_ Otros: \_\_\_

Último tratamiento: \_\_\_\_\_ días.

Bronceado: SI: \_\_\_ NO: \_\_\_ En caso afirmativo: \_\_\_ natural \_\_\_ artificial.

Alergias: \_\_\_\_\_.

Otras enfermedades: \_\_\_\_\_.

Medicación concomitante: \_\_\_\_\_.

PERFIL HORMONAL ANDROGÉNICO

HORMONA	FECHA	RESULTADO
Testosterona total		
Testosterona libre		
DHT		
DHEA		
DHEA-Sulfato		
$\delta$ -4-Androstenediona		
SHBG		
Prolactina		

ÁREA TRATADA:

Mejillas: \_\_\_\_\_ Mentón: \_\_\_\_\_

**CARACTERÍSTICAS DEL PELO:**

Color: \_\_\_ Negro \_\_\_ Castaño Oscuro

**PARÁMETROS UTILIZADOS EN EL EQUIPO:**

PARÁMETRO	1ªS	2ªS	3ªS	4ªS	5ªS	6ªS	7ªS	8ªS
Diámetro (mm)								
Longitud de Onda (nm)								
Densidad de energía (J/cm <sup>2</sup> )								
Duración del pulso (ms)								
Período refractario (ms)								
Modo								
Número de pulsos								

**FICHA DE SEGUIMIENTO:**

Tabla 1. Cronograma de actuaciones en los subgrupos “mejillas” y “mentón”.

	0	1ºd	2m	4m	6m	8m	10m	12m	14m	16m	6º po	12ºpo	24ºpo	36ºpo
Control clínico	X		X	X	X	X	X	X	X	X	X	X	X	X
Perfil hormonal	X													
Fotocontaje		X	X	X	X	X	X	X	X	X	X	X	X	X
Tricograma		X	X	X	X	X	X	X	X	X	X	X	X	X
Tratamiento		X	X	X	X									
Biopsia/Folículoograma		X	X*											
ME**		X	X*											

\*Segunda biopsia/Folículoograma/ME después de una de las sesiones de tratamiento o en el período de observación

postratamiento.

\*\*ME: microscopía electrónica de transmisión

## **XII. CONSENSO SOBRE PARÁMETROS DE TRATAMIENTO CON UNA FUENTE DE LUZ PULSADA INTENSA**

Barcelona, 15 de marzo de 1999.

Apreciado colega,

nos es grato comunicarle que el estudio **“EFECTO DE UN SISTEMA DE FOTOTRICÓLISIS, LUZ PULSADA INTENSA NO COHERENTE, EN EL CICLO FOLICULAR DE DIVERSAS ÁREAS CORPORALES: Aspectos Clínicos y anatómo-patológicos”** se iniciará próximamente en el Hospital Clínic i Provincial de Barcelona.

Tal ensayo clínico pretende los siguientes objetivos: establecer los tiempos del ciclo folicular por áreas corporales, cambios de comportamiento en el ciclo folicular tras tratamiento, establecer pautas de tratamiento en fotodepilación y dosis idóneas según áreas corporales, fototipos y color de pelo.

En la etapa inicial el proyecto prevé la realización de un consenso entre el fabricante del sistema de fotodepilación y un grupo de varios expertos de diferentes centros, con más de un año de experiencia en el sistema, habiendo realizado cada uno de ellos más de mil tratamientos en más de 250 pacientes. Se trata de estandarizar la dosis idónea, duración/modo de pulso y el período refractario entre pulsos, para pelo negro u oscuro (fino o grueso) en las diferentes áreas a estudiar y fototipos.

La información que aportarán los expertos del consenso en fotodepilación será analizada y los resultados enviados posteriormente a los participantes; así como los resultados finales del estudio.

Si usted decide formar parte del grupo de expertos participantes del consenso en fotodepilación le rogamos rellene y devuelva el siguiente formulario a la mayor brevedad posible.

**Importante:** Considere el fototipo del área tratada y no del paciente. Puede adjuntar cualquier otra información que juzgue importante.

Atentamente,

Juan Ferrando Barberá

Gerardo Moreno Arias

c.c. Dra M. Serra y Dr Brualla, Laser Medic, Clínica Tres Torres, Barcelona

Dra Monserrat Planas, Policlínico Torreblanca, Sant Cugat del Vallès

Dr Moreno Moragas y Dra Josefina Royo, Madrid

Dr Mariano Vélez, Barcelona

**ÁREA ANATÓMICA : CARA (MEJILLAS Y MENTÓN)**

Tabla 1. Parámetros del sistema para Fototipo II

PARÁMETRO	Pelo Negro Grueso	Pelo Negro Fino	Pelo oscuro grueso	Pelo oscuro fino
Filtro (Longitud de onda, nm)				
Número de pulsos (Modo)				
Duración del pulso (ms)				
Período refractario (Delay) (ms)				
Densidad de energía (Energía, J/cm <sup>2</sup> )				

Tabla 2. Parámetros del sistema para Fototipo III

PARÁMETRO	Pelo Negro Grueso	Pelo Negro Fino	Pelo oscuro grueso	Pelo oscuro fino
Filtro (Longitud de onda, nm)				
Número de pulsos (Modo)				
Duración del pulso (ms)				
Período refractario (Delay) (ms)				
Densidad de energía (Energía, J/cm <sup>2</sup> )				

Tabla 3. Parámetros del sistema para Fototipo IV

PARÁMETRO	Pelo Negro Grueso	Pelo Negro Fino	Pelo oscuro grueso	Pelo oscuro fino
Filtro (Longitud de onda, nm)				
Número de pulsos (Modo)				
Duración del pulso (ms)				
Período refractario (Delay) (ms)				
Densidad de energía (Energía, J/cm <sup>2</sup> )				

#### XIV. Programación de actuaciones médicas durante las fases del estudio

Fecha	Actuación
<b><u>FASE A:</u></b> <b>RECLUTAMIENTO</b> Septiembre 1999	Captación de pacientes, cumplimentación de ficha/consentimiento informado, realización de pruebas hormonales/Biopsia/ME/Tricograma/Foliculograma inicial
<b><u>FASE B:</u></b> <b>TRATAMIENTO</b> Octubre 1999	1ª sesión de tratamiento + Pruebas de control
Diciembre 1999	2ª sesión de tratamiento + Pruebas de control
Febrero 2000	3ª sesión de tratamiento + Pruebas de control
Abril 2000	4ª sesión de tratamiento + Pruebas de control
Junio 2000	5ª sesión de tratamiento + Pruebas de control
Septiembre 2000	6ª sesión de tratamiento + Pruebas de control
Noviembre 2000	7ª sesión de tratamiento + Pruebas de control
Enero 2001	8ª sesión de tratamiento + Pruebas de control
<b><u>FASE C:</u></b> <b>CONTROL</b> Junio 2001	Control 6º mes post-tratamiento (control clínico y biopsia)
Enero 2002	Control 12º mes post-tratamiento (control clínico y biopsia)
Enero 2003	Control 24º mes post-tratamiento (control clínico)
Enero-Febrero 2004	Control 36º mes post-tratamiento (control clínico)
<b><u>FASE D:</u></b>	<b>ANÁLISIS DE DATOS</b> Marzo-Julio 2004
<b><u>FASE E:</u></b>	<b>PRESENTACIÓN Y COMUNICACIÓN DE LOS RESULTADOS</b> Octubre 2004

Fase A: Sala de Fotobiología, 8:30-15:00 horas. Fase B: Sala 22 del Dispensario de Dermatología, 8:30-15:00 horas.

Fase C: Sala 22 del Dispensario de Dermatología, 8:30-15:00 horas. Fase D: Unidad de Epidemiología y Bioestadística del Hospital Clínic i Provincial de Barcelona. Fase E: Universidad de Barcelona.