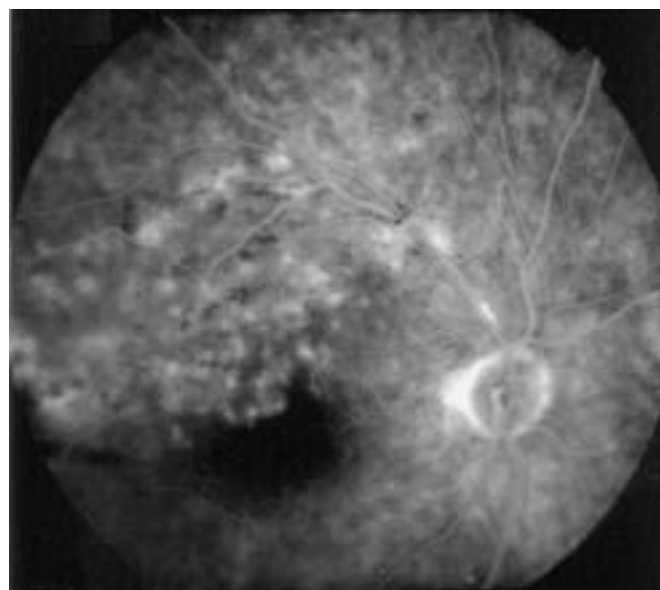
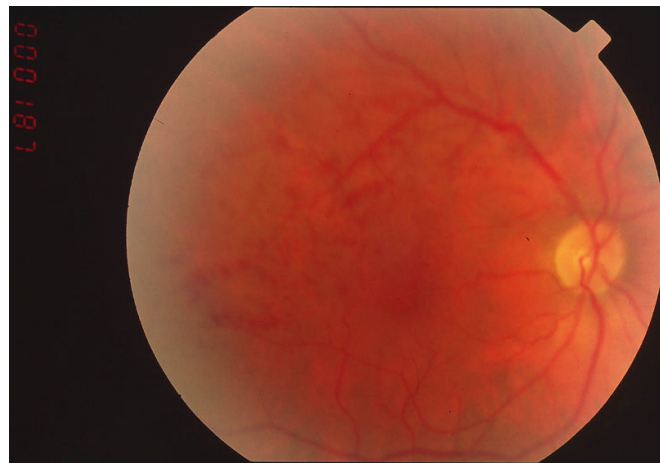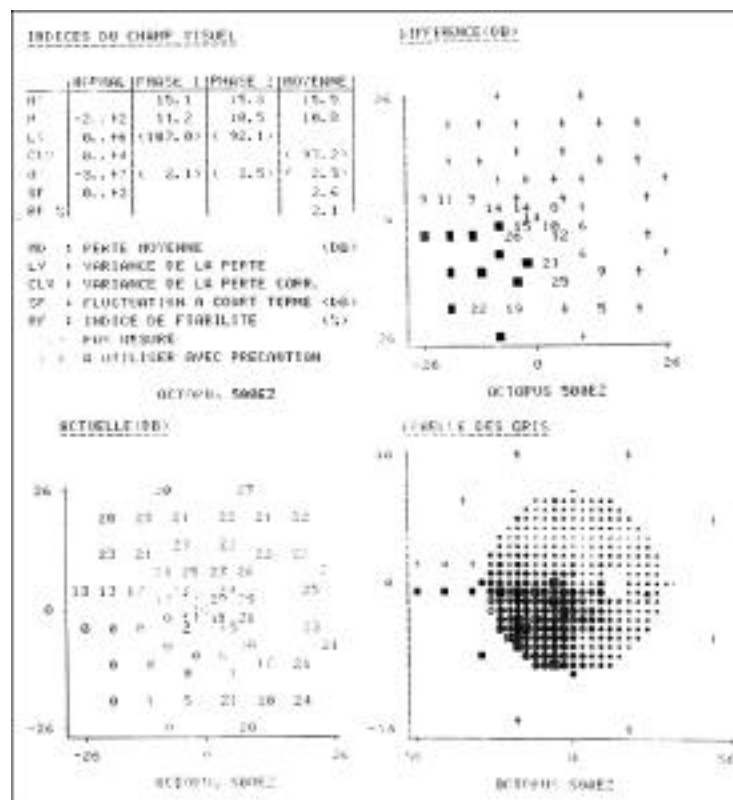
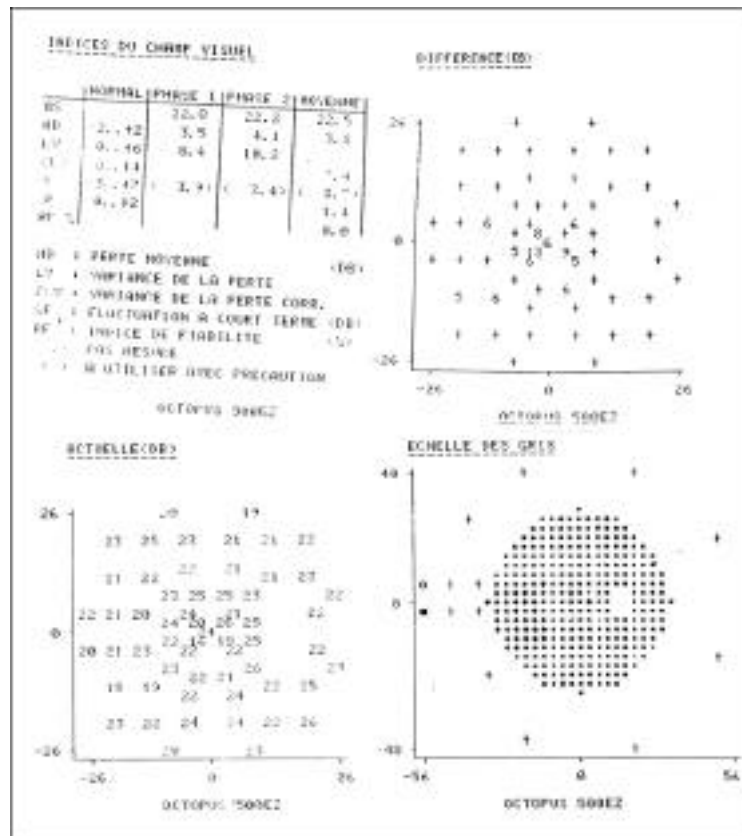


NUM.REFERENCIA: 56

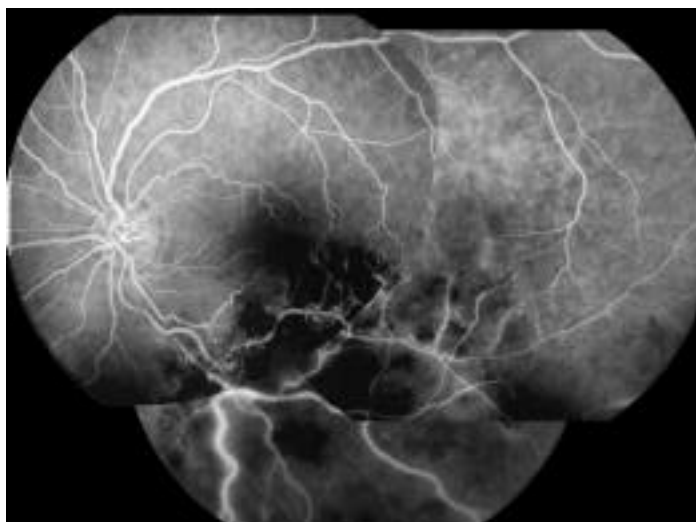
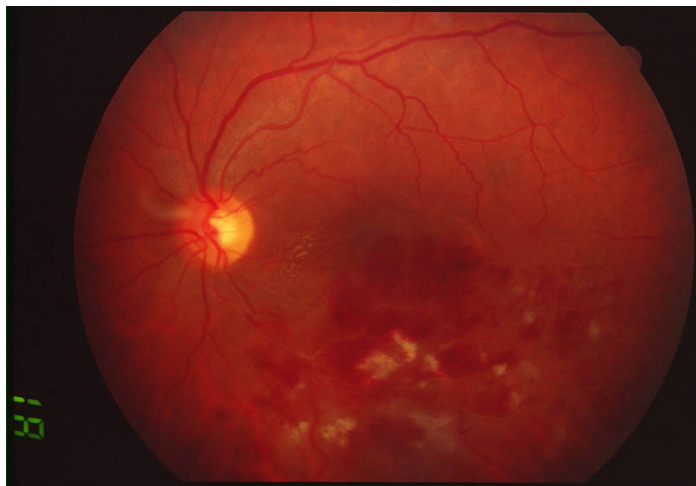EDAD: 70	SEXO: 1	OJO: 1
ANTECD.CV: 2 DIABETES: 2 H ^a .HTA: 1 HTA.EXPL: 1 DISLIPEMIA: 2 TABAQUISMO: 2	SCTRL: 1 SDISMBRUS: 2 SDISMPROGR: 2 SESCOT: 2 SMETAMORF: 2 SMIODESOP: 2	RTEMP: 1 VITREO: 1
AVLINI: 0,15 AVLFIN: 0,06 AVPINI:4 AVPFIN: 8 REFRACCION: 1	TOCTOP: 5 EVOL (t HASTA FCG): 193,00 Nº SESIONES FCG: 3 SEGUIM (tFCG-FINAL): 1401,0 COMPLICS FCG: 2	INFARTO FS NERV:2 EXUDS.DUROS: 2 ISQUEMIA RETINAL: 3 TIPO OBSTRUCCION: 2 EDEMA MACULAR: 1 ISQUEMIA MACULAR: 1 ARC. PERIFOVEAL(CUADS): 3 NEOVASC. RETINAL: 2 ENTRECRUZ.AV/VA: 1 ENTRECRUZ. OTRA RV: 1 RESPETA FOVEA: 2 VENA DRENAJE: 2
TG(mmHg): 14	OJOCL: 1 VITREO CONTRALAT: 1	

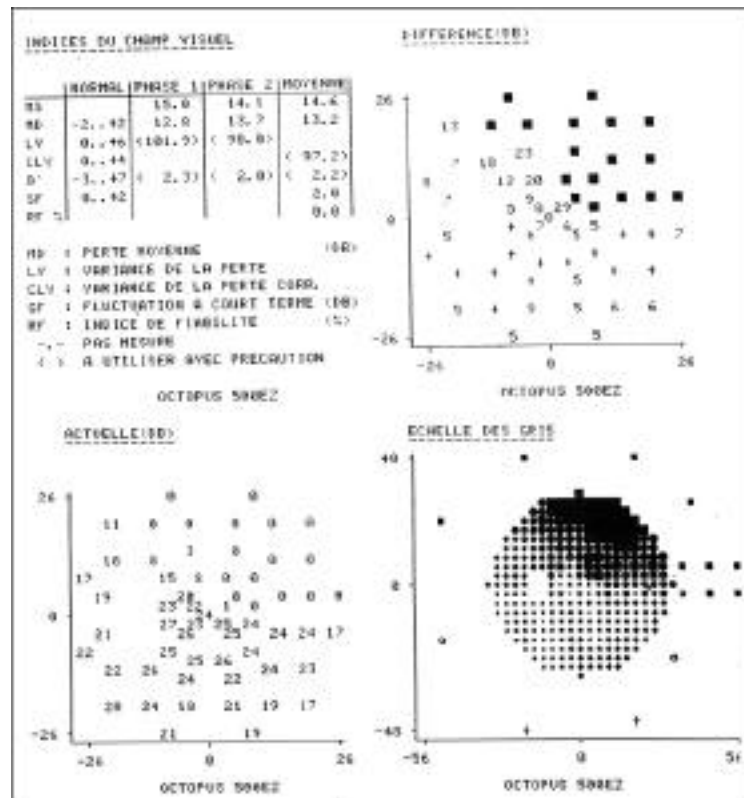
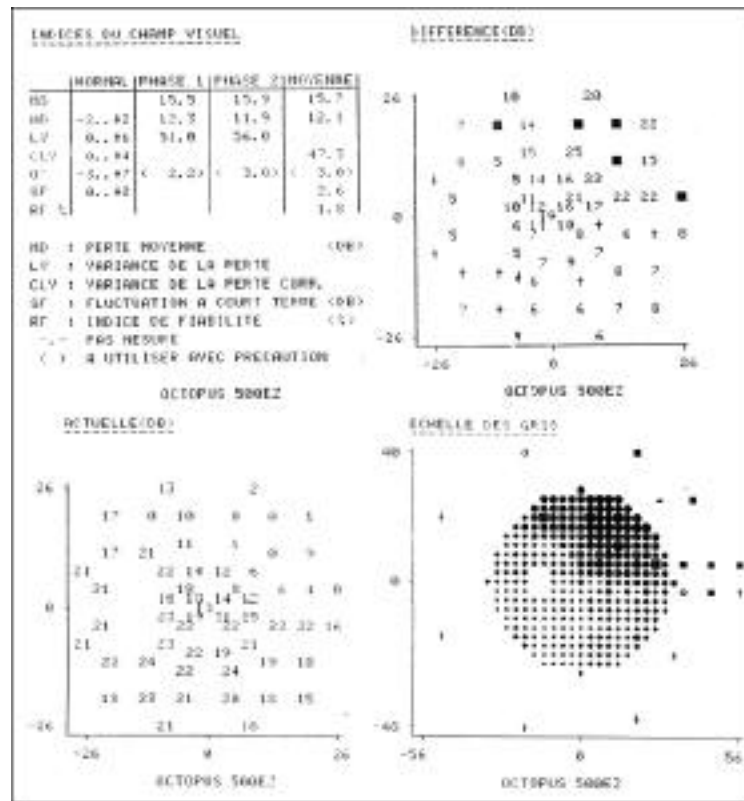




NUM.REFERENCIA: 57

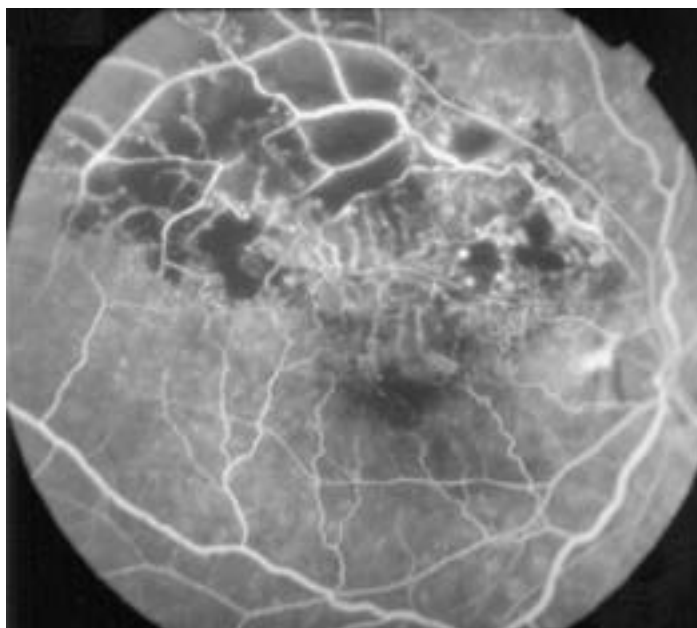
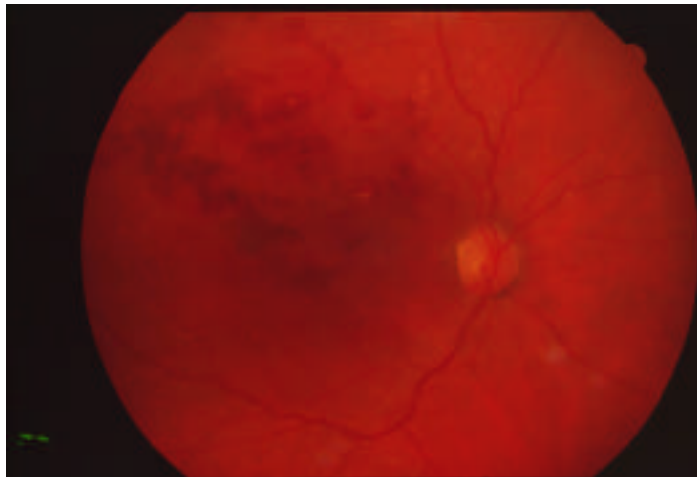
EDAD: 48	SEXO: 2	OJO: 2
ANTECD.CV: 2 DIABETES: 2 H ^a .HTA: 1 HTA.EXPL: 1 DISLIPEMIA: 2 TABAQUISMO: 2	SCTRL: 2 SDISMBRUS: 2 SDISMPROGR: 1 SESCOT: 2 SMETAMORF: 1 SMIODESOP: 2	RTEMP: 2 VITREO: 3
AVLINI: 0,3 AVLFIN: 0,4 AVPINI: 3 AVPFIN: 3 REFRACCION: 1	TOCTOP: 75 EVOL (t HASTA FCG): 81,00 Nº SESIONES FCG: 2 SEGUIM (tFCG-FINAL): 88,00 COMPLICS FCG: 2	INFARTO FS NERV:1 EXUDS.DUROS: 1 ISQUEMIA RETINAL: 3 TIPO OBSTRUCCION: 2 EDEMA MACULAR: 2 ISQUEMIA MACULAR: 1 ARC. PERIFOVEAL(CUADS): 2 NEOVASC. RETINAL: 2 ENTRECRUZ.AV/VA: 1 ENTRECRUZ. OTRA RV: 2 RESPETA FOVEA: 2 VENA DRENAJE: 1
TG(mmHg): 15	OJOCL: 1 VITREO CONTRALAT: 1	

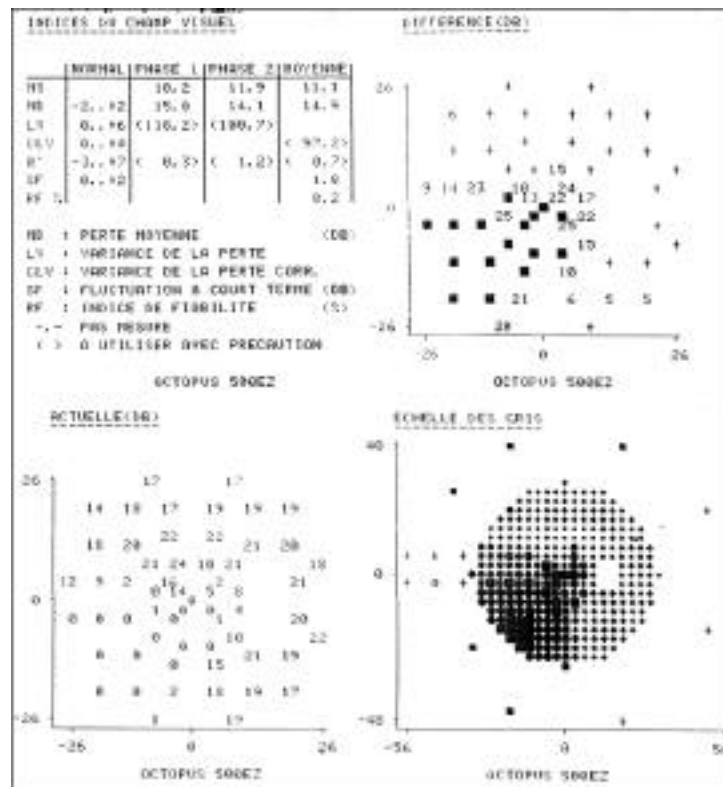
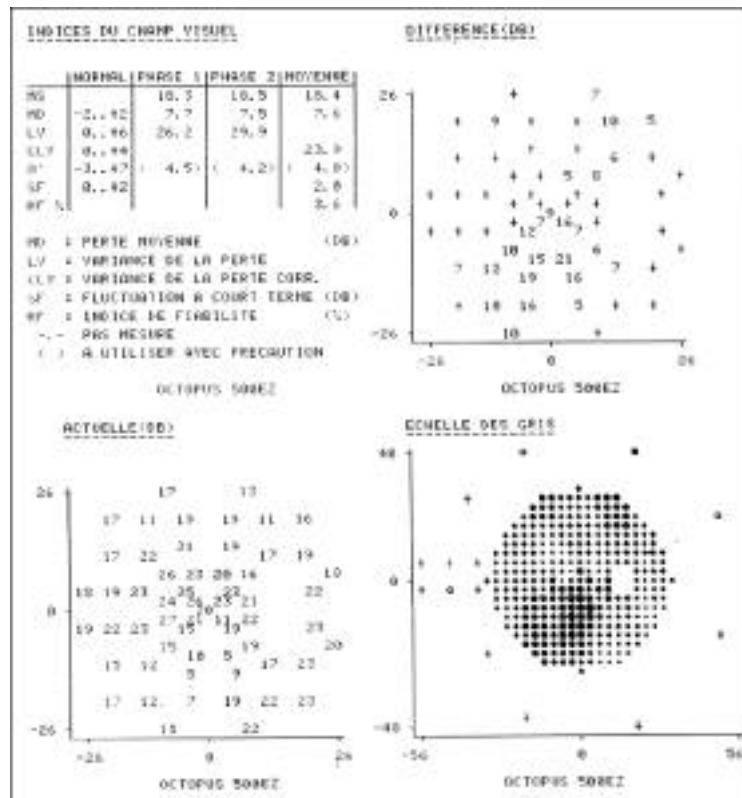




NUM.REFERENCIA: 58

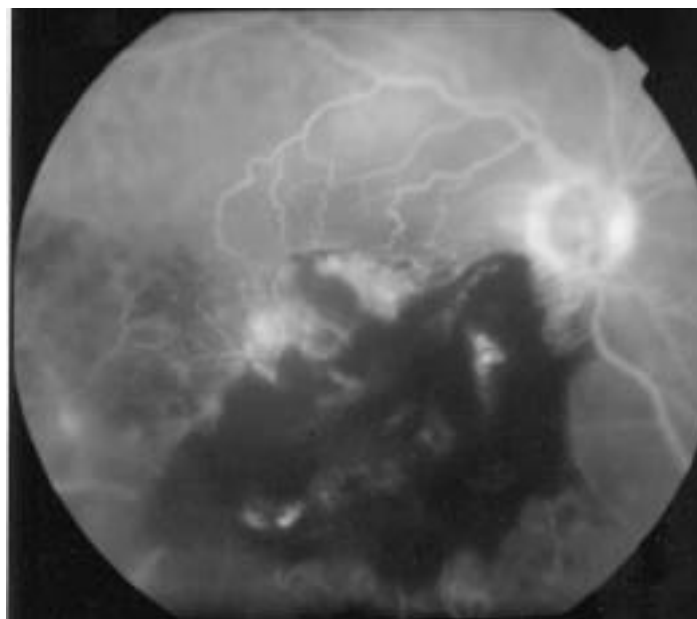
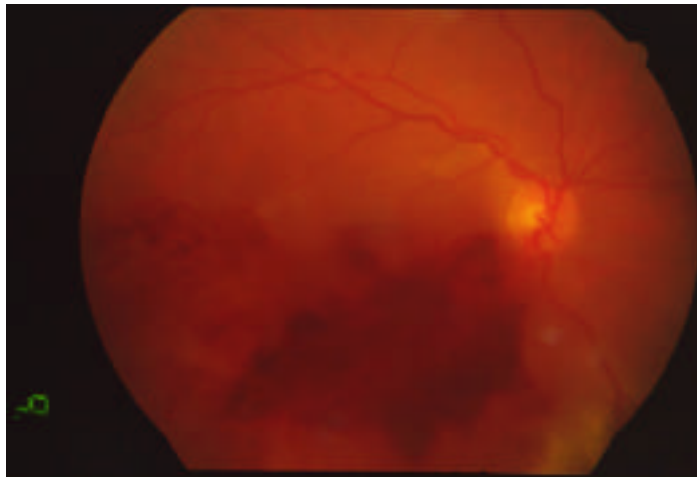
EDAD: 76	SEXO: 2	OJO: 1
ANTECD.CV: 2 DIABETES: 2 Hª.HTA: 2 HTA.EXPL: 1 DISLIPEMIA: 2 TABAQUISMO: 2	SCTRL: 2 SDISMBRUS: 2 SDISMPROGR: 1 SESCOT: 2 SMETAMORF: 2 SMIODESOP: 2	RTEMP: 1 VITREO: 3
AVLINI: 0,07 AVLFIN: 0,03 AVPINI:5 AVPFIN: 9 REFRACCION: 1	TOCTOP: 7 EVOL (t HASTA FCG): 9,00 Nº SESIONES FCG: 2 SEGUIM (tFCG-FINAL): 1964,0 COMPLICS FCG: 2	INFARTO FS NERV:1 EXUDS.DUROS: 2 ISQUEMIA RETINAL: 3 TIPO OBSTRUCCION: 3 EDEMA MACULAR: 1 ISQUEMIA MACULAR: 1 ARC. PERIFOVEAL(CUADS): 4 NEOVASC. RETINAL: 2 ENTRECRUZ.AV/VA: 1 ENTRECRUZ. OTRA RV: 1 RESPETA FOVEA: 2 VENA DRENAJE: 2
TG(mmHg): 18	OJOCL: 1 VITREO CONTRALAT: 1	

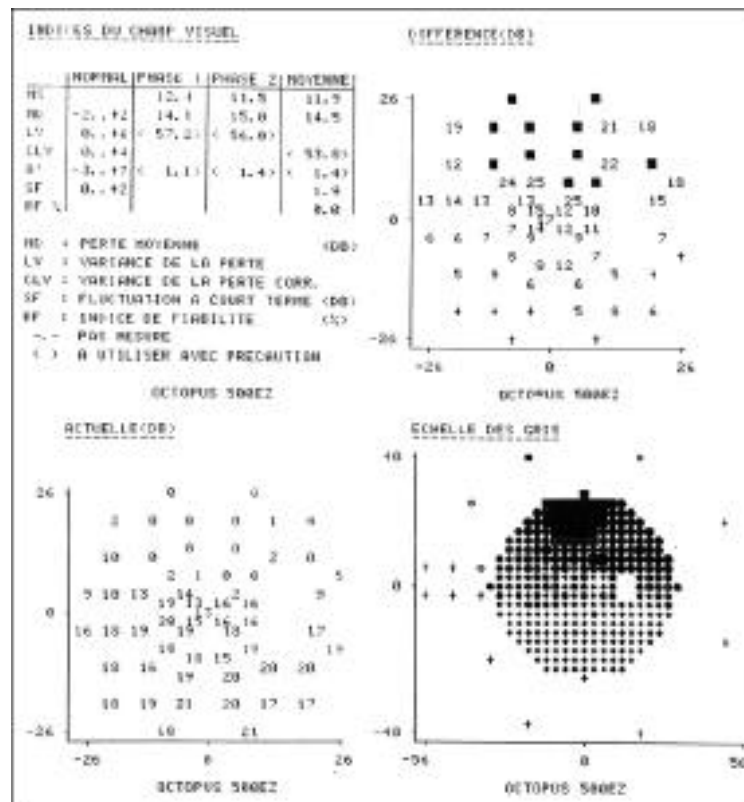
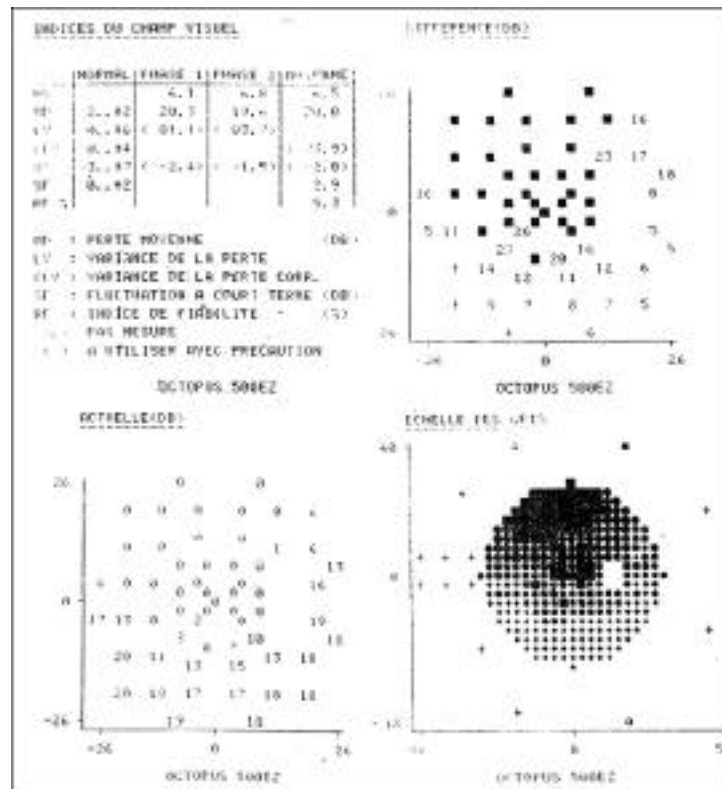




NUM.REFERENCIA: 59

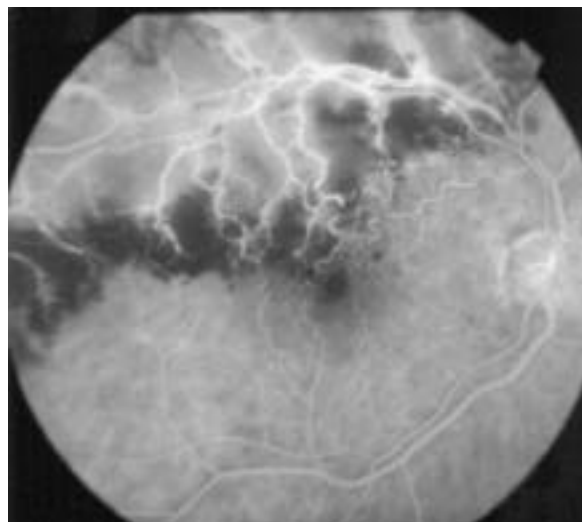
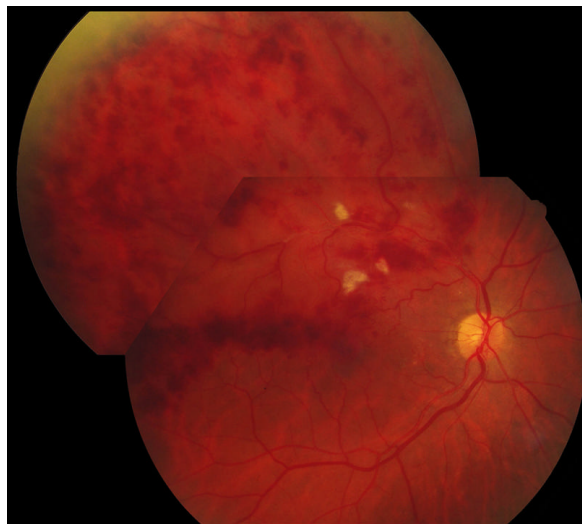EDAD: 69	SEXO: 2	OJO: 1
ANTECD.CV: 2 DIABETES: 2 Hª.HTA: 1 HTA.EXPL: 1 DISLIPEMIA: 2 TABAQUISMO: 2	SCTRL: 2 SDISMBRUS: 2 SDISMPROGR: 1 SESCOT: 2 SMETAMORF: 2 SMIODESOP: 2	RTEMP: 2 VITREO: 3
AVLINI: 0,03 AVLFIN: 0,07 AVPINI:0 AVPFIN: 7 REFRACCION: 3	TOCTOP: 62 EVOL (t HASTA FCG): 63,00 Nº SESIONES FCG: 3 SEGUIM (tFCG-FINAL): 1316,0 COMPLICS FCG: 2	INFARTO FS NERV:1 EXUDS.DUROS: 1 ISQUEMIA RETINAL: 3 TIPO OBSTRUCCION: 3 EDEMA MACULAR: 1 ISQUEMIA MACULAR: 1 ARC. PERIFOVEAL(CUADS): 4 NEOVASC. RETINAL: 2 ENTRECRUZ.AV/VA: 1 ENTRECRUZ. OTRA RV: 1 RESPETA FOVEA: 2 VENA DRENAJE: 2
TG(mmHg): 21	OJOCL: 1 VITREO CONTRALAT: 3	

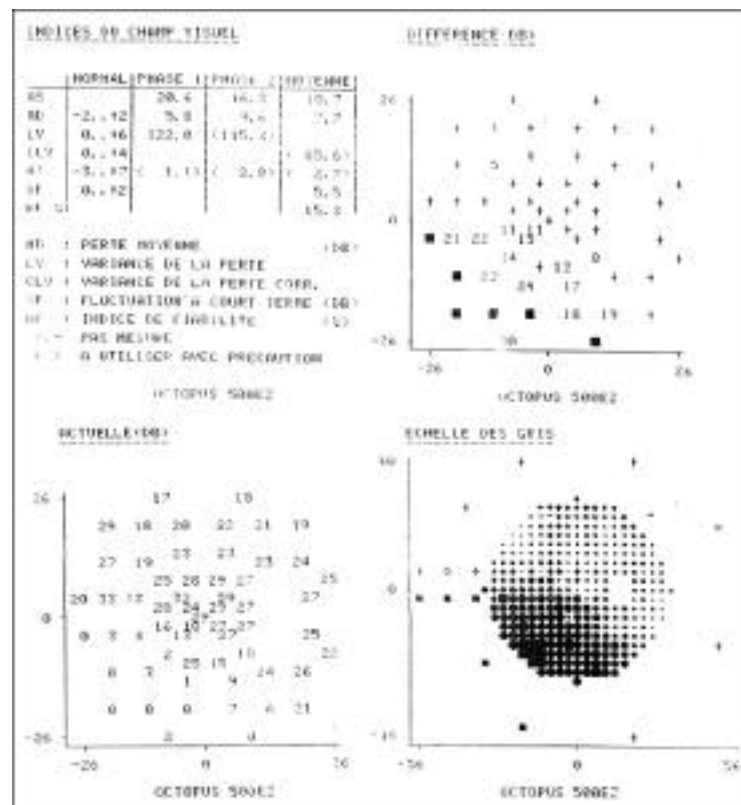
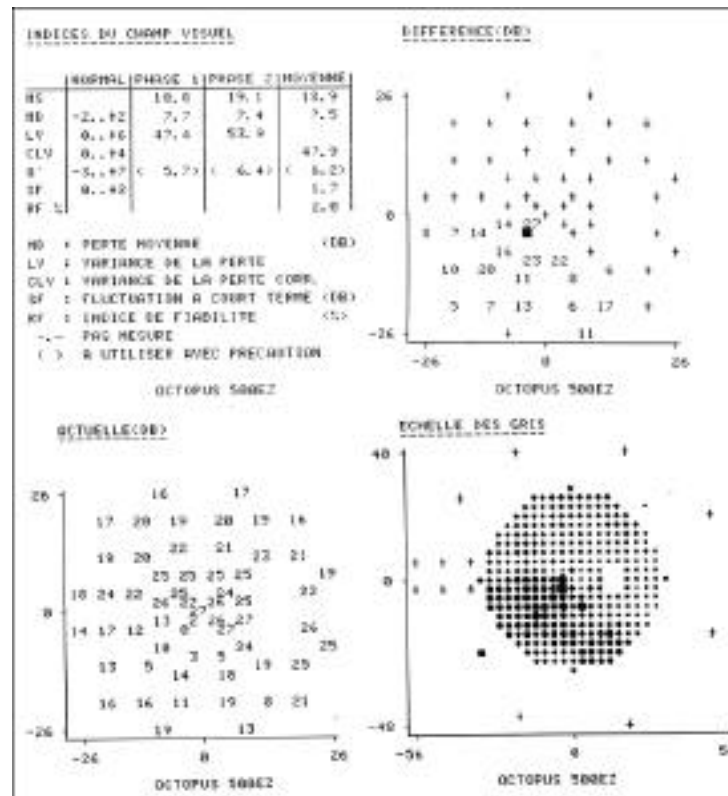




NUM.REFERENCIA: 60

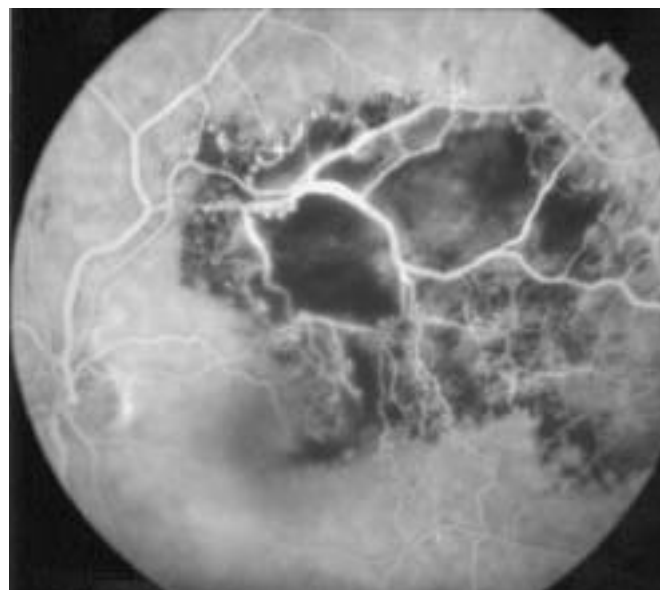
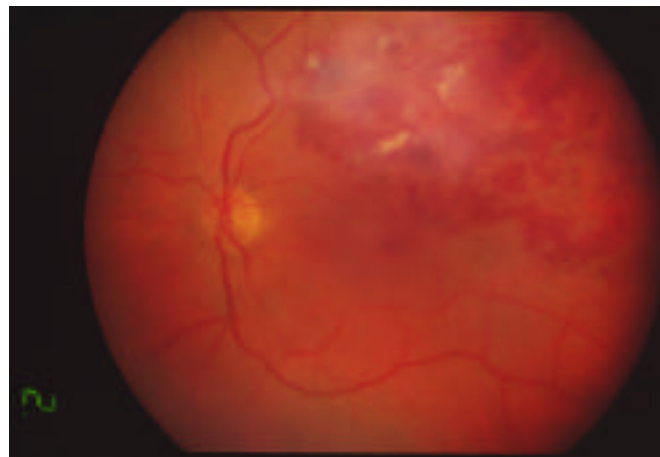
EDAD: 68	SEXO: 1	OJO: 1
ANTECD.CV: 2 DIABETES: 2 H ^a .HTA: 1 HTA.EXPL: 1 DISLIPEMIA: 2 TABAQUISMO: 2	SCTRL: 2 SDISMBRUS: 2 SDISMPROGR: 2 SESCOT: 2 SMETAMORF: 1 SMIODESOP: 2	RTEMP: 1 VITREO: 3
AVLINI: 0,15 AVLFIN: 0,45 AVPINI: 3 AVPFIN: 2 REFRACCION: 1	TOCTOP: 178 EVOL (t HASTA FCG): 179,00 N° SESIONES FCG: 1 SEGUIM (tFCG-FINAL): 625,00 COMPLICS FCG: 2	INFARTO FS NERV:1 EXUDS.DUROS: 2 ISQUEMIA RETINAL: 3 TIPO OBSTRUCCION: 2 EDEMA MACULAR: 2 ISQUEMIA MACULAR: 1 ARC. PERIFOVEAL(CUADS): 2 NEOVASC. RETINAL: 2 ENTRECRUZ.AV/VA: 1 ENTRECRUZ. OTRA RV: 1 RESPETA FOVEA: 2 VENA DRENAJE: 2
TG(mmHg): 15	OJOCL: 1 VITREO CONTRALAT: 3	

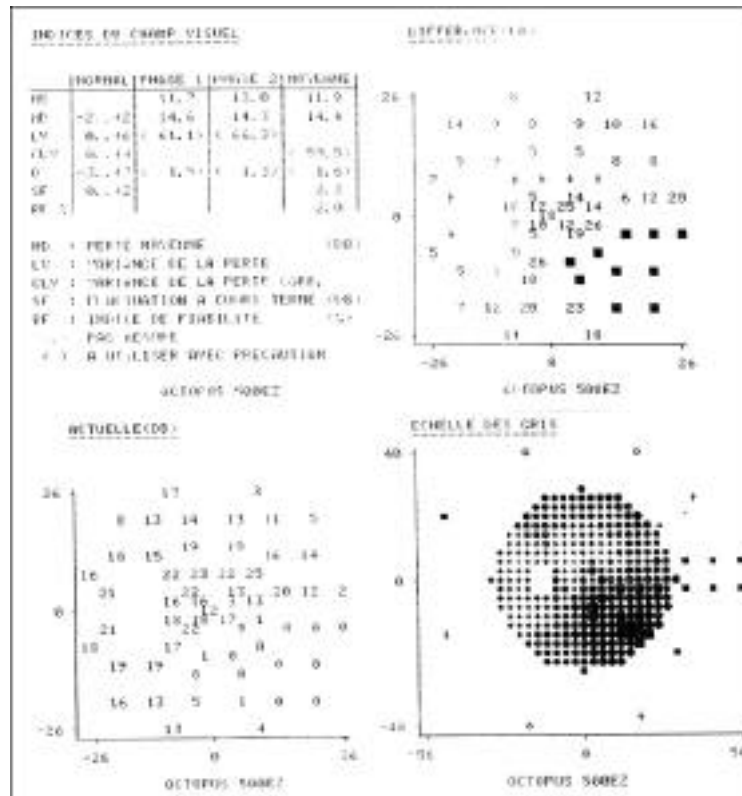
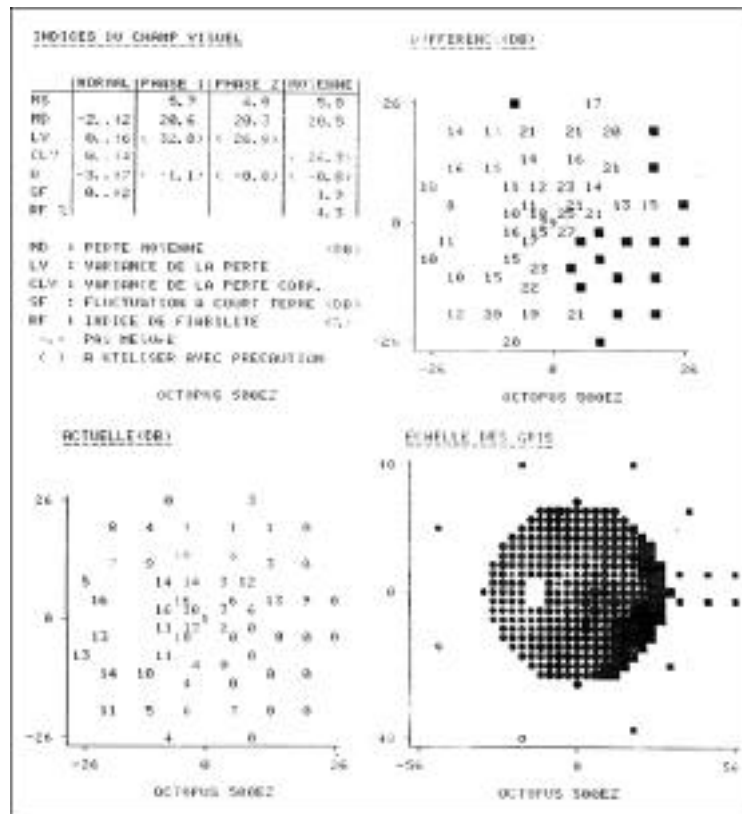




NUM.REFERENCIA: 61

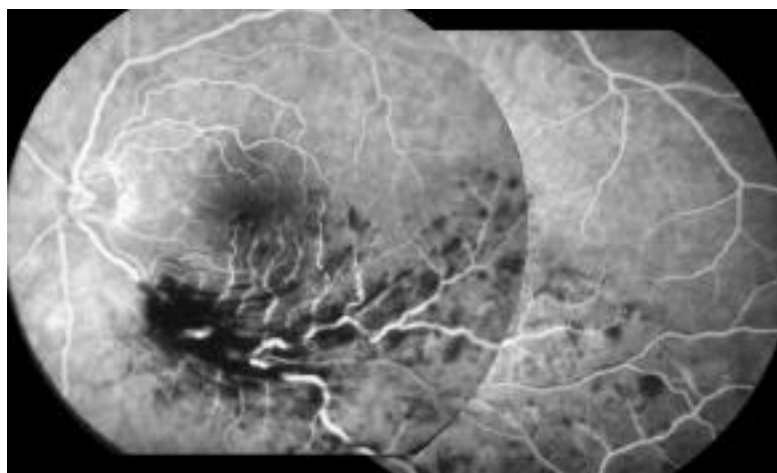
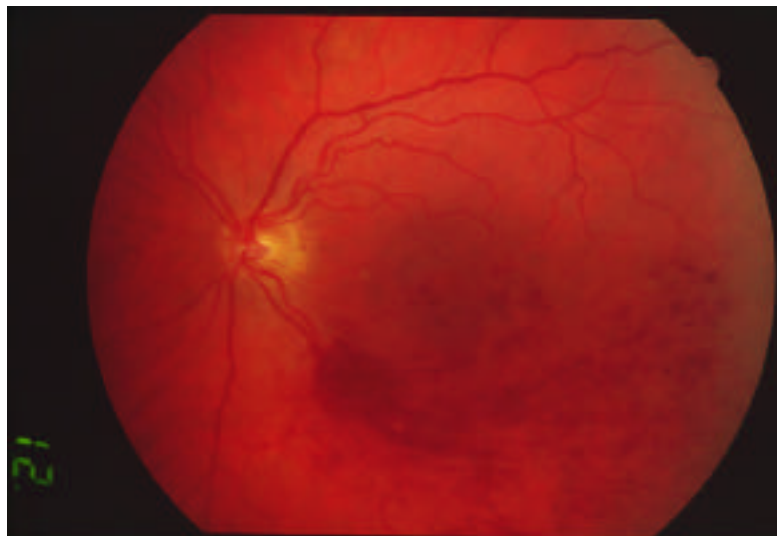
EDAD: 71	SEXO: 2	OJO: 2
ANTECD.CV: 2 DIABETES: 2 H ^a .HTA: 1 HTA.EXPL: 1 DISLIPEMIA: 2 TABAQUISMO: 2	SCTRL: 2 SDISMBRUS: 1 SDISMPROGR: 2 SESCOT: 2 SMETAMORF: 1 SMIODESOP: 2	RTEMP: 1 VITREO: 3
AVLINI: 0,05 AVLFIN: 0,1 AVPINI:8 AVPFIN: 3 REFRACCION: 2	TOCTOP: 172 EVOL (t HASTA FCG): 177,00 N° SESIONES FCG: 2 SEGUIM (tFCG-FINAL): 591,00 COMPLICS FCG: 2	INFARTO FS NERV:1 EXUDS.DUROS: 1 ISQUEMIA RETINAL: 3 TIPO OBSTRUCCION: 3 EDEMA MACULAR: 1 ISQUEMIA MACULAR: 1 ARC. PERIFOVEAL(CUADS): 3 NEOVASC. RETINAL: 2 ENTRECRUZ.AV/VA: 1 ENTRECRUZ. OTRA RV: 1 RESPETA FOVEA: 2 VENA DRENAJE: 1
TG(mmHg): 14	OJOCL: 1 VITREO CONTRALAT: 1	





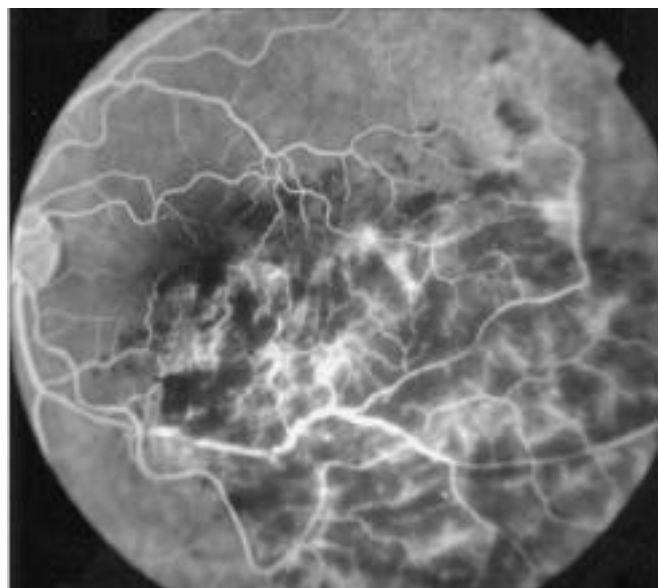
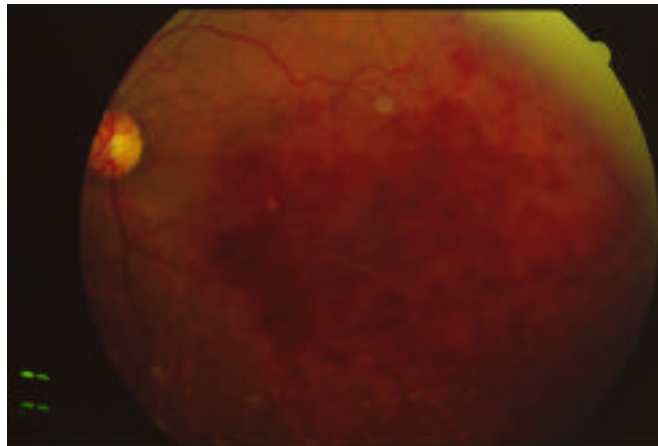
NUM.REFERENCIA: 62

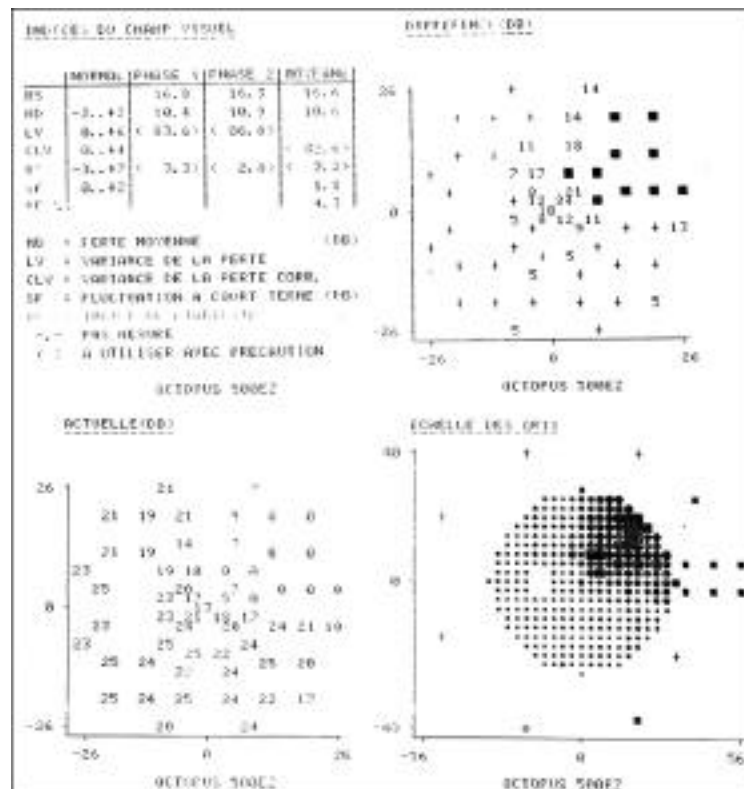
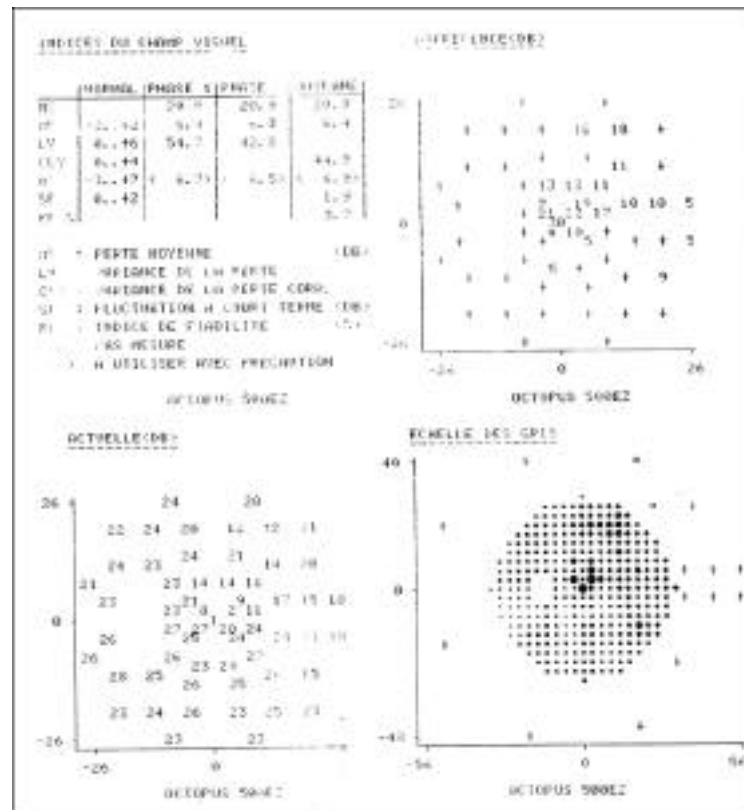
EDAD: 49	SEXO: 1	OJO: 2
ANTECD.CV: 2 DIABETES: 2 Hª.HTA: 2 HTA.EXPL: 1 DISLIPEMIA: 2 TABAQUISMO: 2	SCTRL: 1 SDISMBRUS: 2 SDISMPROGR: 2 SESCOT: 2 SMETAMORF: 2 SMIODESOP: 2	RTEMP: 2 VITREO: 3
AVLINI: 0,2 AVLFIN: 0,4 AVPINI:8 AVPFIN: 2 REFRACCION: 1	TOCTOP: 14 EVOL (t HASTA FCG): 233,00 Nº SESIONES FCG: 2 SEGUIM (tFCG-FINAL): 75,00 COMPLICS FCG: 2	INFARTO FS NERV:1 EXUDS.DUROS: 2 ISQUEMIA RETINAL: 1 TIPO OBSTRUCCION: 1 EDEMA MACULAR: 1 ISQUEMIA MACULAR: 1 ARC. PERIFOVEAL(CUADS): 4 NEOVASC. RETINAL: 2 ENTRECRUZ.AV/VA: 1 ENTRECRUZ. OTRA RV: 2 RESPETA FOVEA: 2 VENA DRENAJE: 2
TG(mmHg): 20	OJOCL: 1 VITREO CONTRALAT: 3	



NUM.REFERENCIA: 63

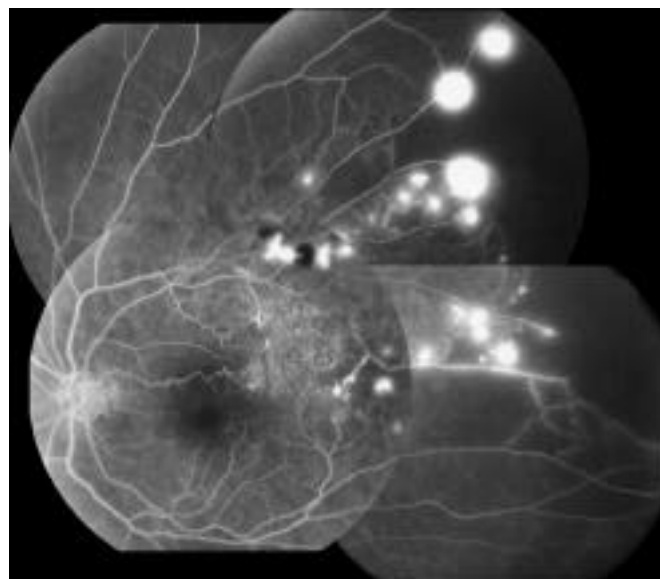
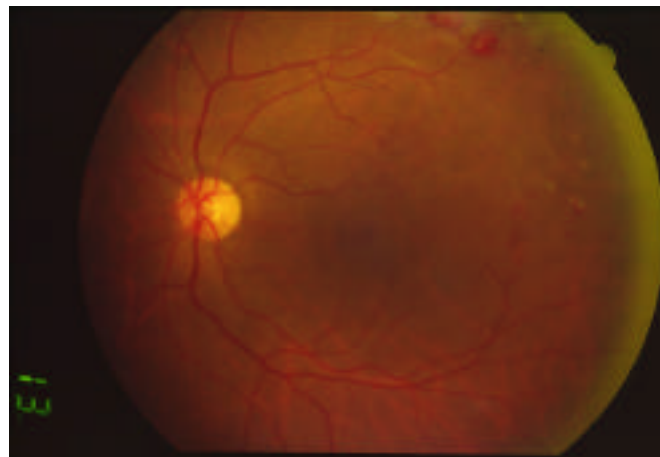
EDAD: 56	SEXO: 2	OJO: 2
ANTECD.CV: 2 DIABETES: 2 H ^a .HTA: 1 HTA.EXPL: 2 DISLIPEMIA: 2 TABAQUISMO: 2	SCTRL: 2 SDISMBRUS: 2 SDISMPROGR: 1 SESCOT: 2 SMETAMORF: 2 SMIODESOP: 2	RTEMP: 2 VITREO: 2
AVLINI: 0,1 AVLFIN: 0,15 AVPINI:4 AVPFIN: 4 REFRACCION: 1	TOCTOP: 5 EVOL (t HASTA FCG): 75,00 N° SESIONES FCG: 2 SEGUIM (tFCG-FINAL): 1183,0 COMPLICS FCG: 2	INFARTO FS NERV:1 EXUDS.DUROS: 2 ISQUEMIA RETINAL: 3 TIPO OBSTRUCCION: 3 EDEMA MACULAR: 1 ISQUEMIA MACULAR: 1 ARC. PERIFOVEAL(CUADS): 4 NEOVASC. RETINAL: 2 ENTRECRUZ.AV/VA: 1 ENTRECRUZ. OTRA RV: 1 RESPETA FOVEA: 2 VENA DRENAJE: 1
TG(mmHg): 16	OJOCL: 1 VITREO CONTRALAT: 3	

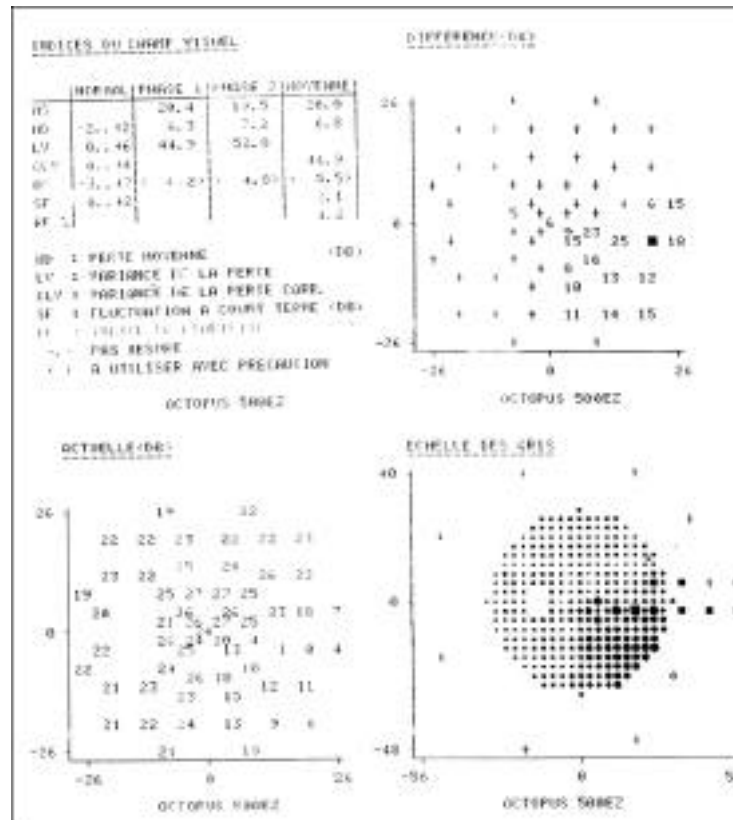
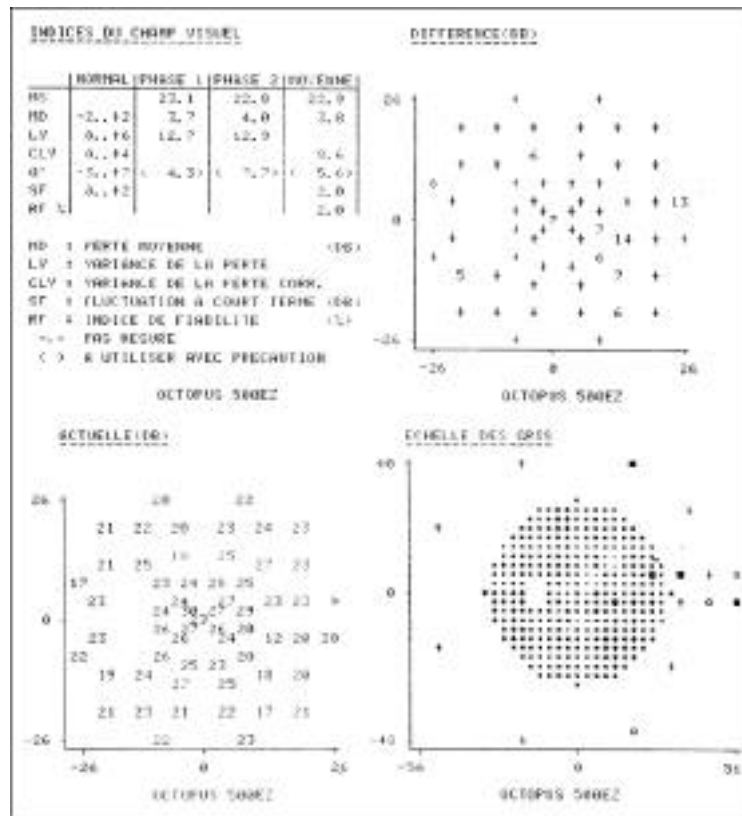




NUM.REFERENCIA: 64

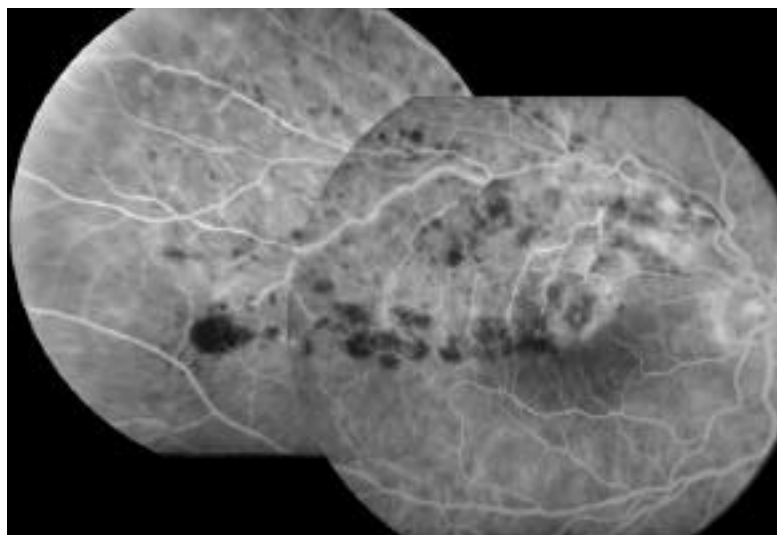
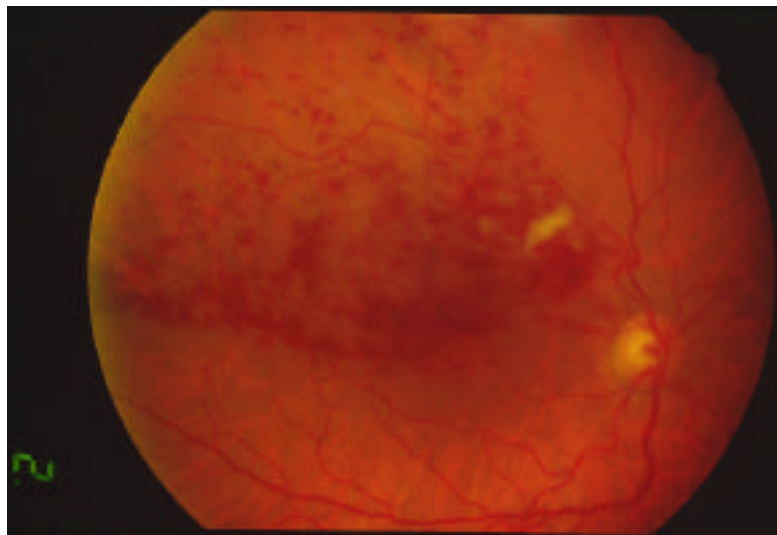
EDAD: 64	SEXO: 2	OJO: 2
ANTECD.CV: 2 DIABETES: 2 H ^a .HTA: 1 HTA.EXPL: 1 DISLIPEMIA: 2 TABAQUISMO: 2	SCTRL: 2 SDISMBRUS: 2 SDISMPROGR: 2 SESCOT: 1 SMETAMORF: 2 SMIODESOP: 2	RTEMP: 1 VITREO: 1
AVLINI: 0,75 AVLFIN: 0,85 AVPINI: 1 AVPFIN: 1 REFRACCION: 2	TOCTOP: 67 EVOL (t HASTA FCG): 73,00 Nº SESIONES FCG: 1 SEGUIM (tFCG-FINAL): 63,00 COMPLICS FCG: 2	INFARTO FS NERV:2 EXUDS.DUROS: 1 ISQUEMIA RETINAL: 3 TIPO OBSTRUCCION: 2 EDEMA MACULAR: 2 ISQUEMIA MACULAR: 2 ARC. PERIFOVEAL(CUADS): 5 NEOVASC. RETINAL: 1 ENTRECRUZ.AV/VA: 2 ENTRECRUZ. OTRA RV: 2 RESPETA FOVEA: 1 VENA DRENAJE: 1
TG(mmHg): 14	OJOCL: 1 VITREO CONTRALAT: 1	

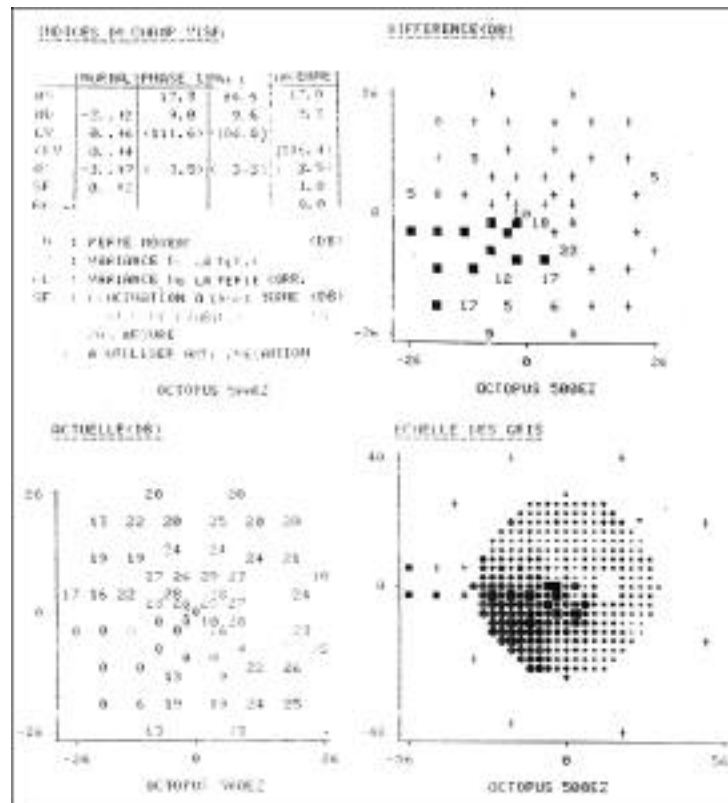
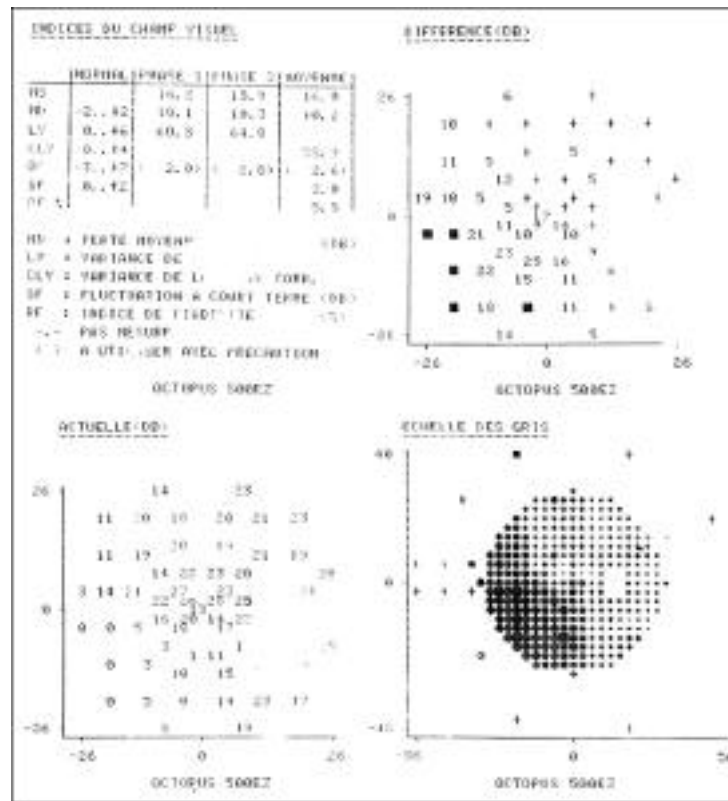




NUM.REFERENCIA: 65

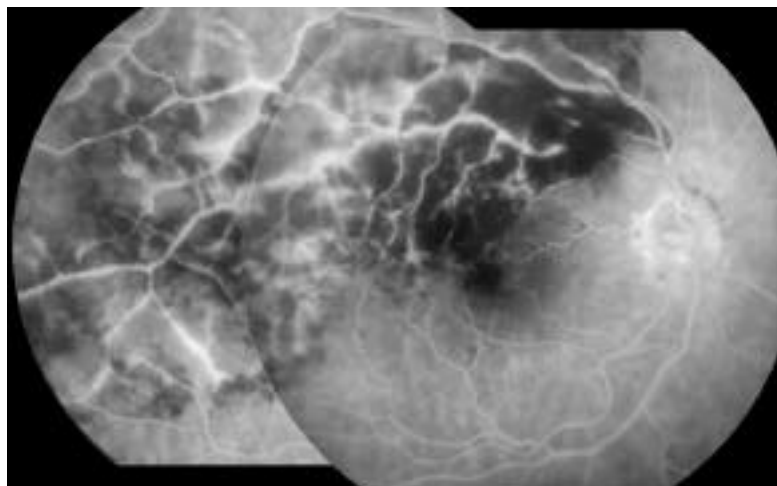
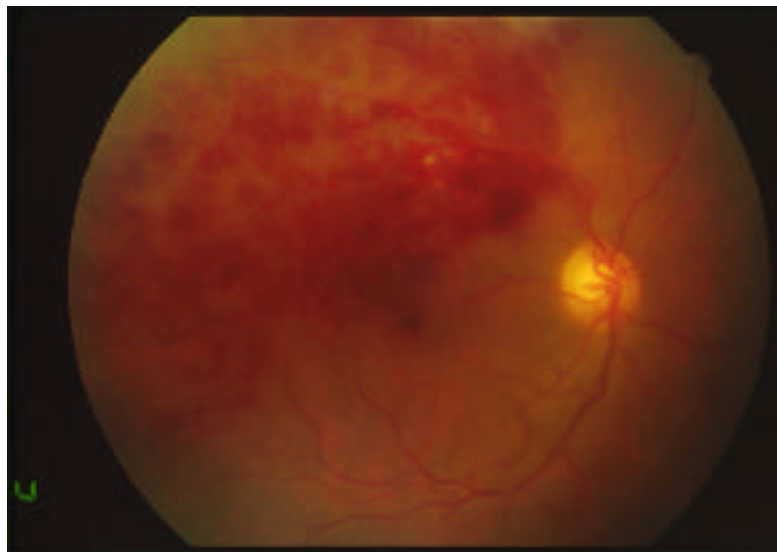
EDAD: 72		SEXO: 2	OJO: 1
ANTECD.CV: 1 DIABETES: 2 H ^a .HTA: 1 HTA.EXPL: 1 DISLIPEMIA: 1 TABAQUISMO: 2	SCTRL: 2 SDISMBRUS: 2 SDISMPROGR: 1 SESCOT: 2 SMETAMORF: 2 SMIODESOP: 2	RTEMP: 1 VITREO: 3	
AVLINI: 0,15 AVLFIN: 0,45 AVPINI:5 AVPFIN: 1 REFRACCION: 1	TOCTOP: 43 EVOL (t HASTA FCG): 51,00 Nº SESIONES FCG: 1 SEGUIM (tFCG-FINAL): 1108,0 COMPLICS FCG: 2	INFARTO FS NERV:1 EXUDS.DUROS: 2 ISQUEMIA RETINAL: 3 TIPO OBSTRUCCION: 3 EDEMA MACULAR: 1 ISQUEMIA MACULAR: 1 ARC. PERIFOVEAL(CUADS): 3 NEOVASC. RETINAL: 2 ENTRECRUZ.AV/VA: 1 ENTRECRUZ. OTRA RV: 2 RESPETA FOVEA: 2 VENA DRENAJE: 2	
TG(mmHg): 15	OJOCL: 1 VITREO CONTRALAT: 1		

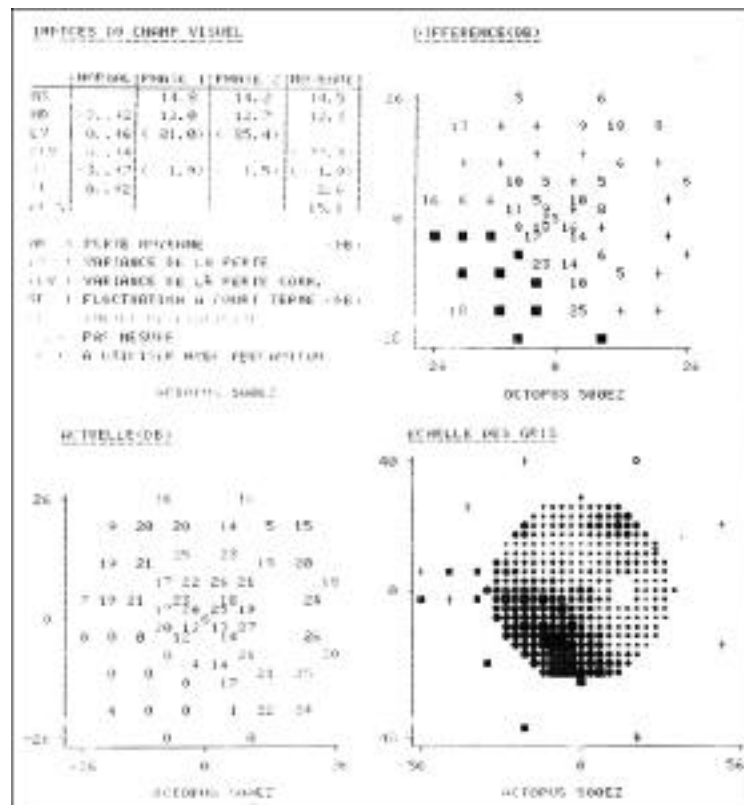
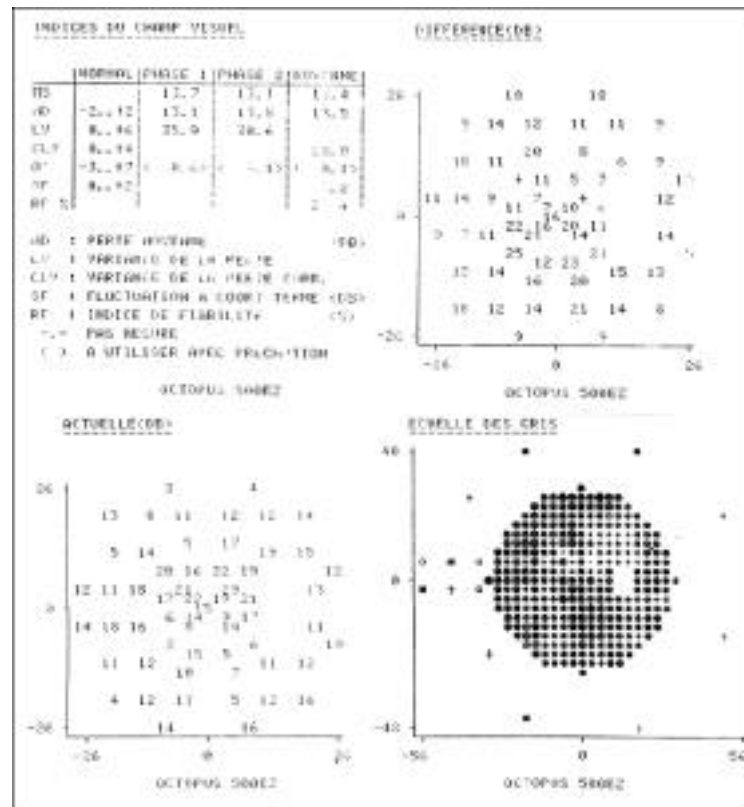




NUM.REFERENCIA: 66

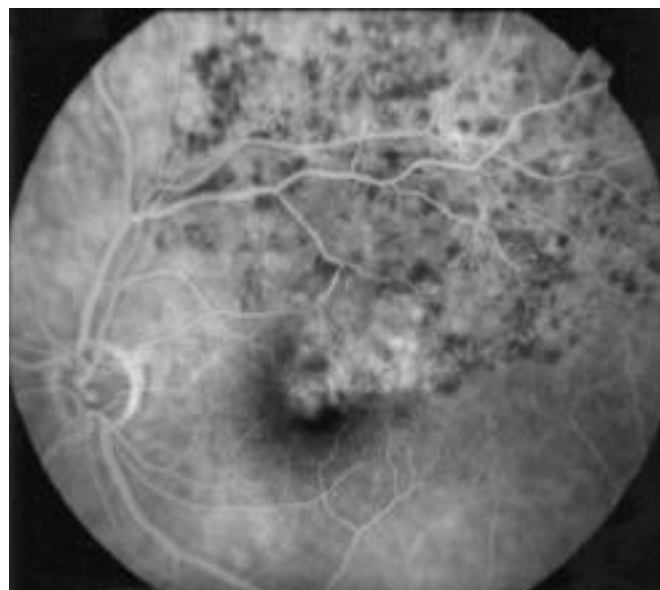
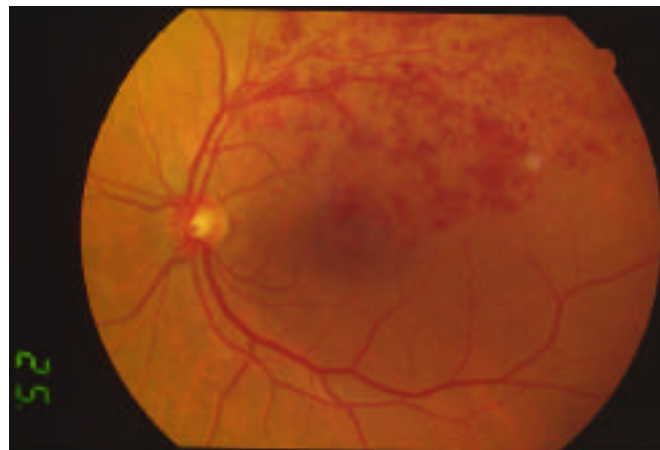
EDAD: 63		SEXO: 2	OJO: 1
ANTECD.CV: 2 DIABETES: 2 Hª.HTA: 2 HTA.EXPL: 2 DISLIPEMIA: 2 TABAQUISMO: 2	SCTRL: 2 SDISMBRUS: 1 SDISMPROGR: 2 SESCOT: 1 SMETAMORF: 2 SMIODESOP: 2	RTEMP: 1 VITREO: 3	
AVLINI: 0,03 AVLFIN: 0,1 AVPINI:6 AVPFIN: 3 REFRACCION: 1	TOCTOP: 62 EVOL (t HASTA FCG): 63,00 Nº SESIONES FCG: 2 SEGUIM (tFCG-FINAL): 749,00 COMPLICS FCG: 2	INFARTO FS NERV:1 EXUDS.DUROS: 2 ISQUEMIA RETINAL: 3 TIPO OBSTRUCCION: 2 EDEMA MACULAR: 2 ISQUEMIA MACULAR: 1 ARC. PERIFOVEAL(CUADS): 4 NEOVASC. RETINAL: 2 ENTRECRUZ.AV/VA: 1 ENTRECRUZ. OTRA RV: 2 RESPETA FOVEA: 2 VENA DRENAJE: 2	
TG(mmHg): 15	OJOCL: 1 VITREO CONTRALAT: 3		

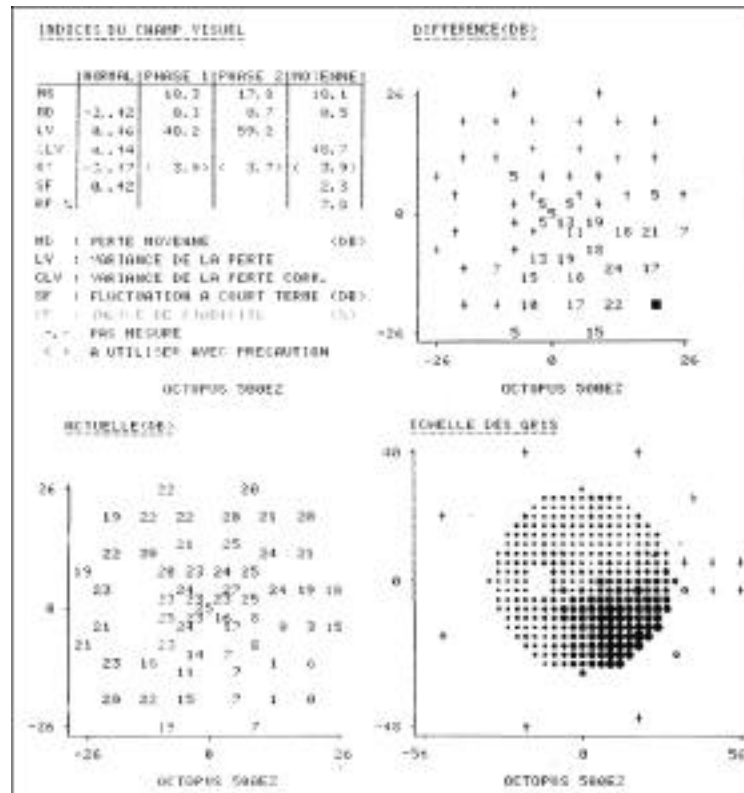
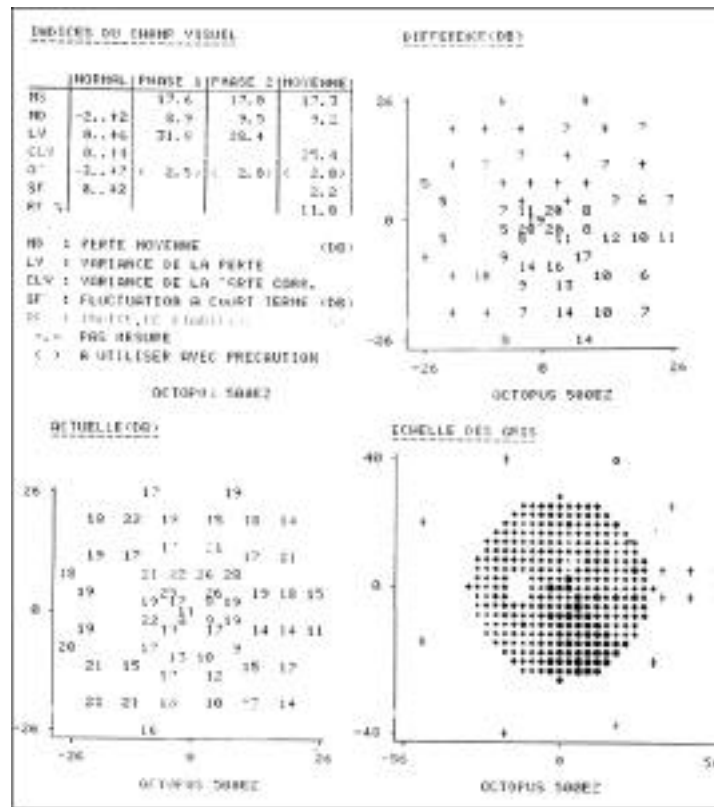




NUM.REFERENCIA: 67

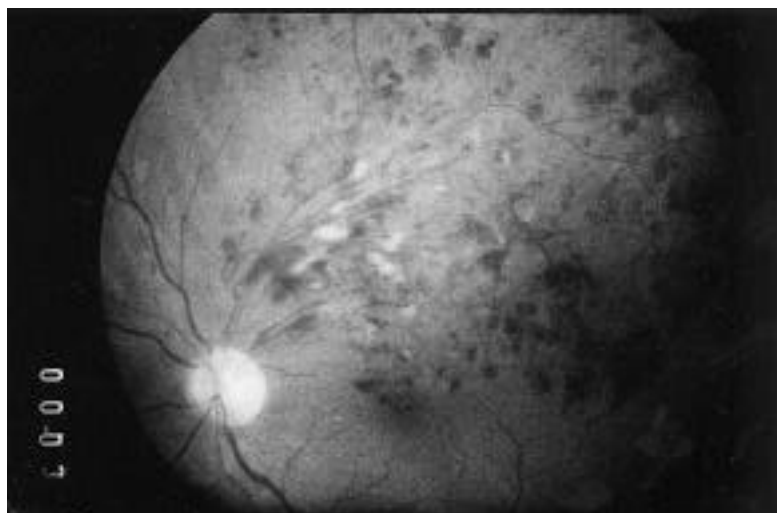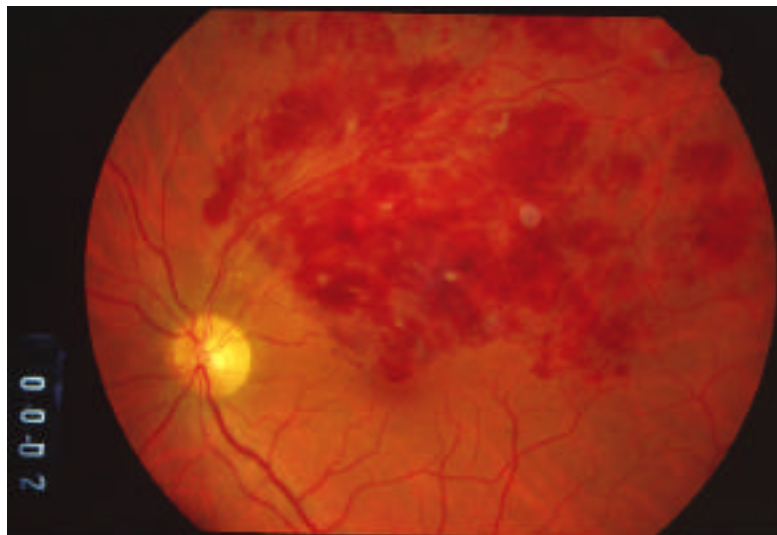
EDAD: 67		SEXO: 2	OJO: 2
ANTECD.CV: 2 DIABETES: 2 H ^a .HTA: 2 HTA.EXPL: 1 DISLIPEMIA: 1 TABAQUISMO: 2	SCTRL: 1 SDISMBRUS: 2 SDISMPROGR: 1 SESCOT: 1 SMETAMORF: 2 SMIODESOP: 1	RTEMP: 1 VITREO: 3	
AVLINI: 0,5 AVLFIN: 0,3 AVPINI: 2 AVPFIN: 2 REFRACCION: 1	TOCTOP: 67 EVOL (t HASTA FCG): 142,00 Nº SESIONES FCG: 2 SEGUIM (tFCG-FINAL): 75,00 COMPLICS FCG: 2	INFARTO FS NERV: 2 EXUDS.DUROS: 2 ISQUEMIA RETINAL: 3 TIPO OBSTRUCCION: 3 EDEMA MACULAR: 1 ISQUEMIA MACULAR: 1 ARC. PERIFOVEAL(CUADS): 3 NEOVASC. RETINAL: 2 ENTRECRUZ.AV/VA: 1 ENTRECRUZ. OTRA RV: 2 RESPETA FOVEA: 2 VENA DRENAJE: 1	
TG(mmHg): 18	OJOCL: 1 VITREO CONTRALAT: 2		

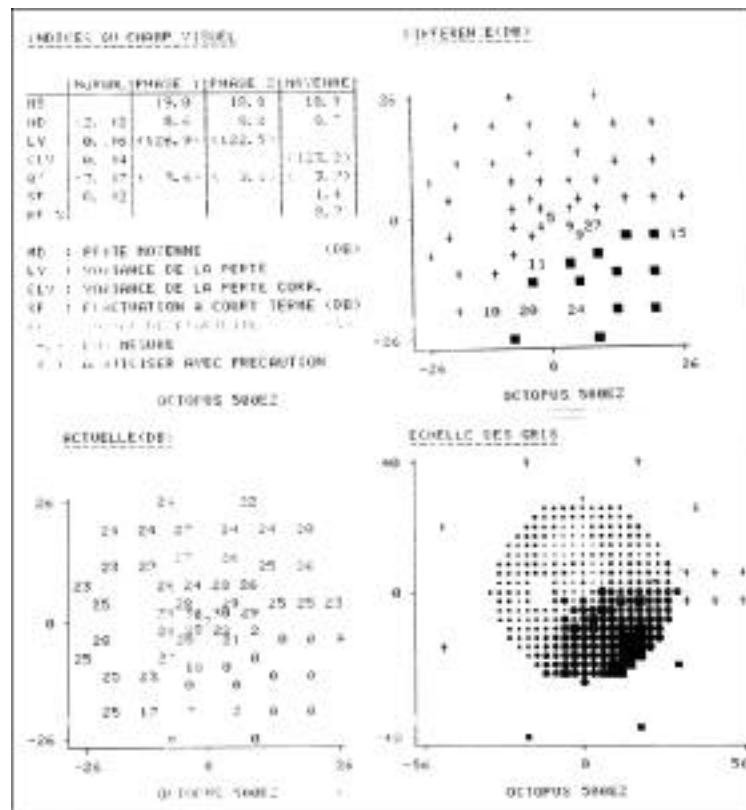
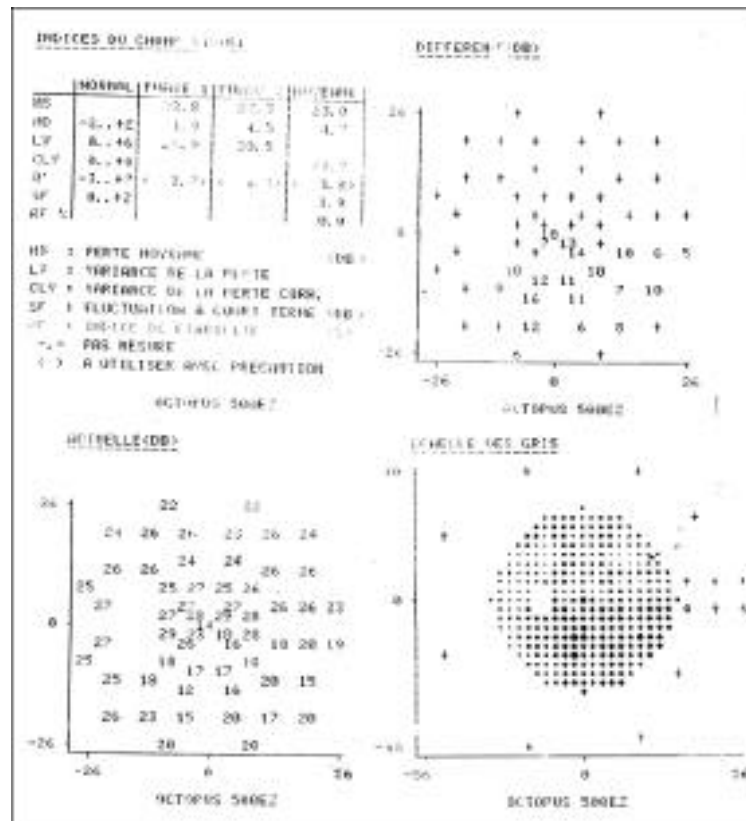




NUM.REFERENCIA: 68

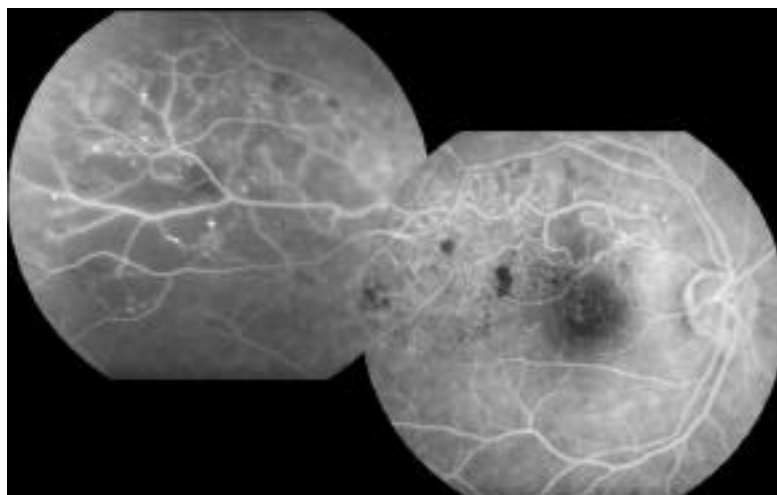
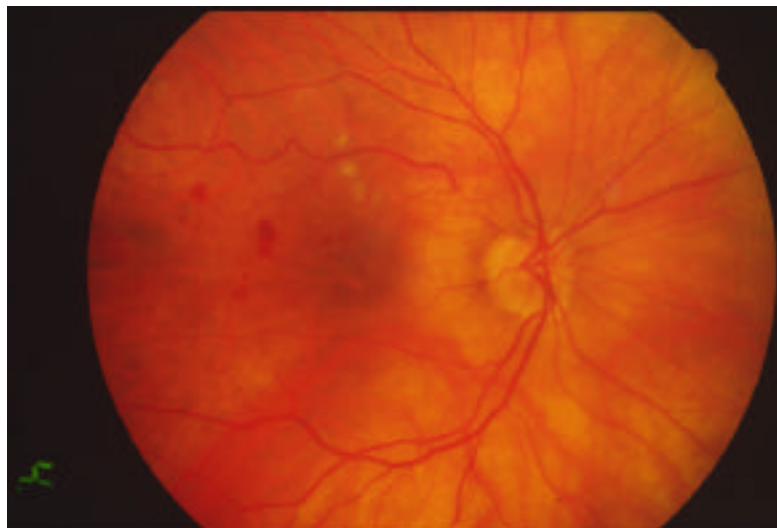
EDAD: 49	SEXO: 1	OJO: 2
ANTECD.CV: 2 DIABETES: 2 H ^a .HTA: 1 HTA.EXPL: 1 DISLIPEMIA: 2 TABAQUISMO: 2	SCTRL: 2 SDISMBRUS: 2 SDISMPROGR: 1 SESCOT: 2 SMETAMORF: 2 SMIODESOP: 2	RTEMP: 2 VITREO: 1
AVLINI: 0,5 AVLFIN: 1 AVPINI: 1 AVPFIN: 1 REFRACCION: 1	TOCTOP: 20 EVOL (t HASTA FCG): 22,00 Nº SESIONES FCG: 2 SEGUIM (tFCG-FINAL): 1175,0 COMPLICS FCG: 2	INFARTO FS NERV:1 EXUDS.DUROS: 1 ISQUEMIA RETINAL: 3 TIPO OBSTRUCCION: 3 EDEMA MACULAR: 1 ISQUEMIA MACULAR: 2 ARC. PERIFOVEAL(CUADS): 5 NEOVASC. RETINAL: 2 ENTRECRUZ.AV/VA: 1 ENTRECRUZ. OTRA RV: 2 RESPETA FOVEA: 1 VENA DRENAJE: 1
TG(mmHg): 8	OJOCL: 1 VITREO CONTRALAT: 3	

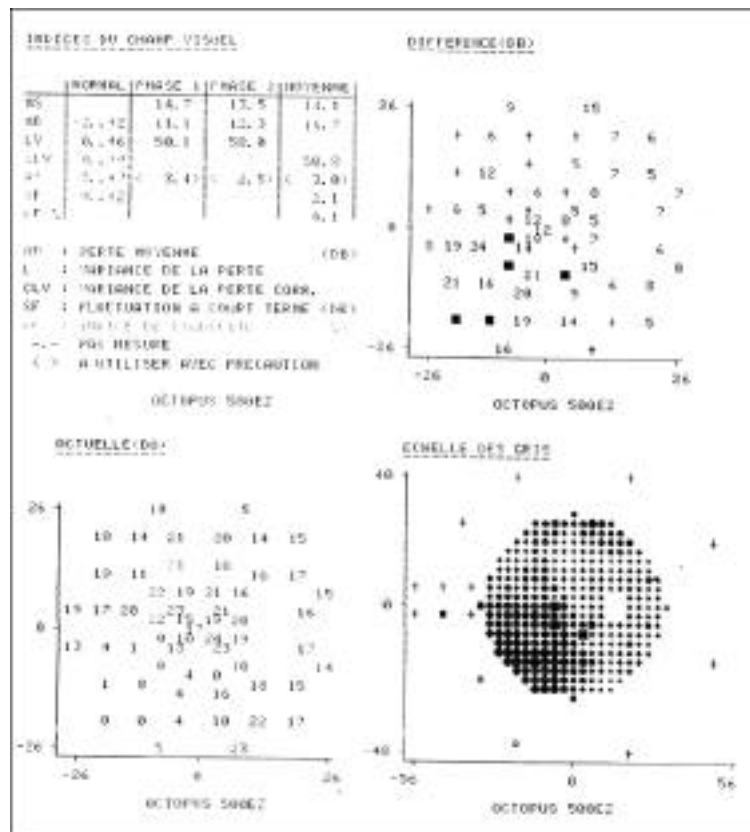
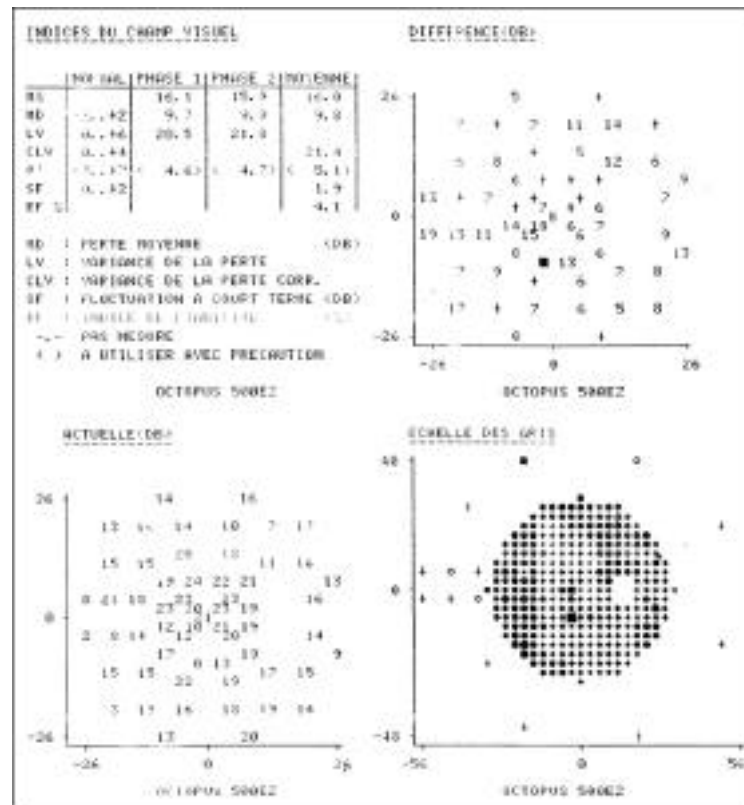




NUM.REFERENCIA: 69

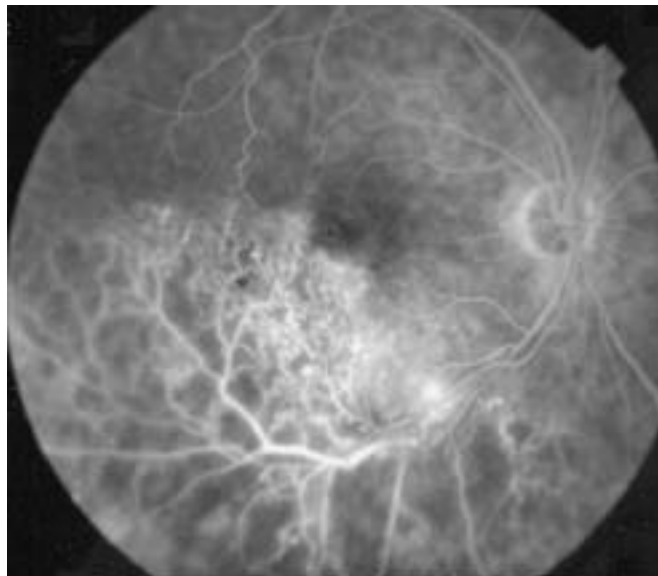
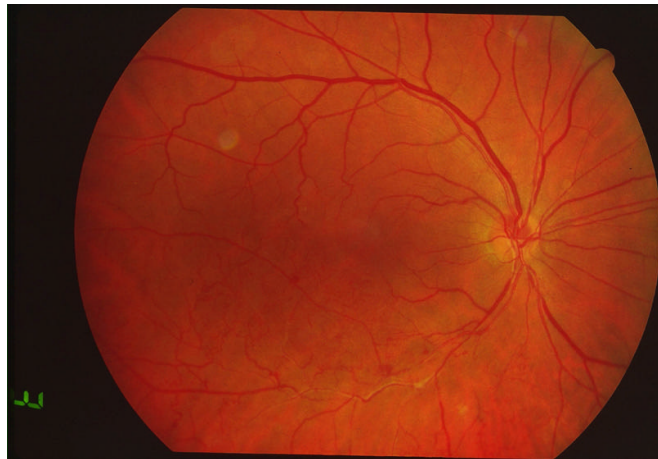EDAD: 77		SEXO: 2	OJO: 1
ANTECD.CV: 1 DIABETES: 2 Hª.HTA: 2 HTA.EXPL: 2 DISLIPEMIA: 2 TABAQUISMO: 2	SCTRL: 2 SDISMBRUS: 2 SDISMPROGR: 1 SESCOT: 1 SMETAMORF: 1 SMIODESOP: 2	RTEMP: 1 VITREO: 1	
AVLINI: 0,1 AVLFIN: 0,1 AVPINI:6 AVPFIN: 3 REFRACCION: 1	TOCTOP: 475 EVOL (t HASTA FCG): 246,00 Nº SESIONES FCG: 2 SEGUIM (tFCG-FINAL): 379,00 COMPLICS FCG: 2	INFARTO FS NERV:1 EXUDS.DUROS: 2 ISQUEMIA RETINAL: 3 TIPO OBSTRUCCION: 2 EDEMA MACULAR: 2 ISQUEMIA MACULAR: 1 ARC. PERIFOVEAL(CUADS): 2 NEOVASC. RETINAL: 2 ENTRECRUZ.AV/VA: 1 ENTRECRUZ. OTRA RV: 1 RESPETA FOVEA: 2 VENA DRENAJE: 2	
TG(mmHg): 13	OJOCL: 1 VITREO CONTRALAT: 1		

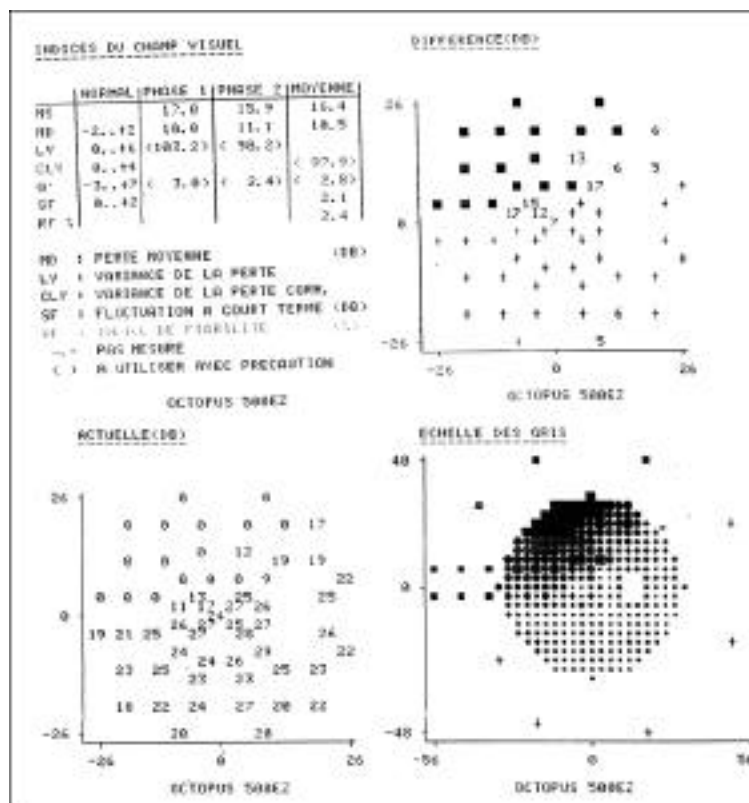
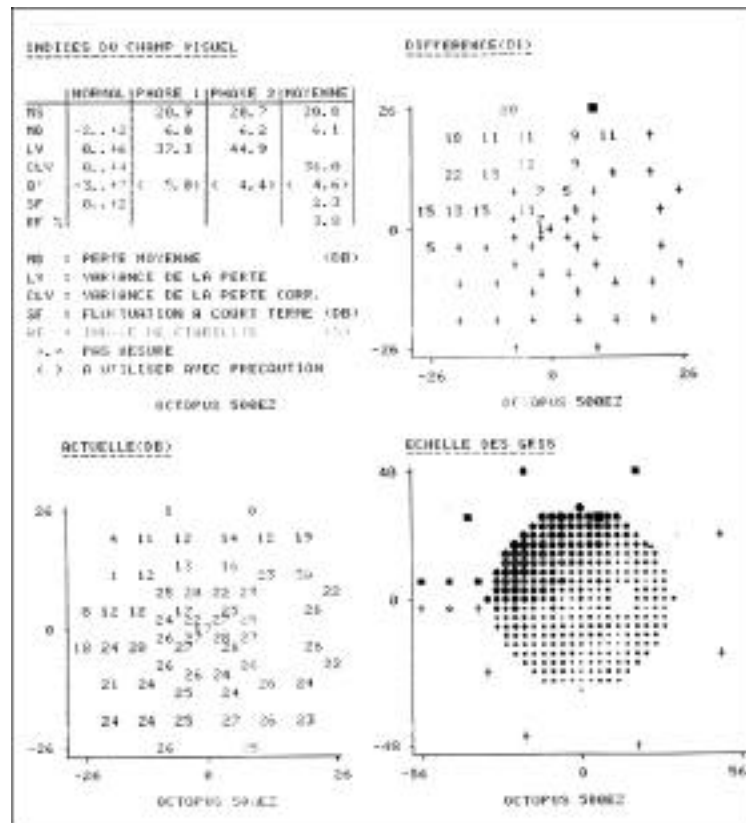




NUM.REFERENCIA: 70

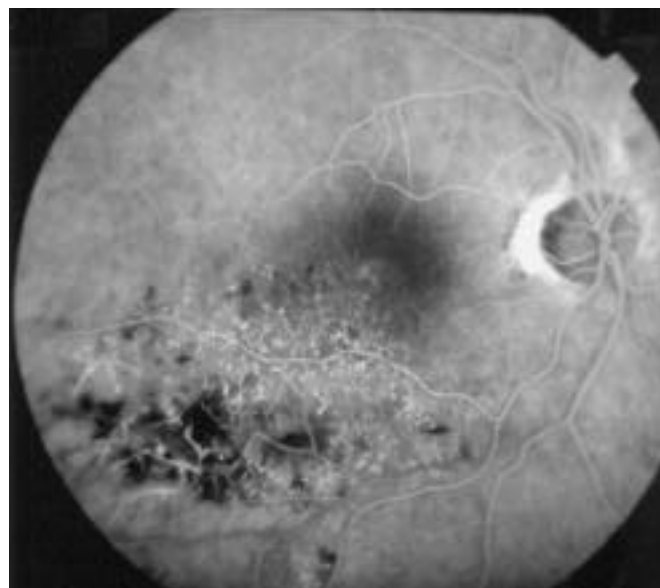
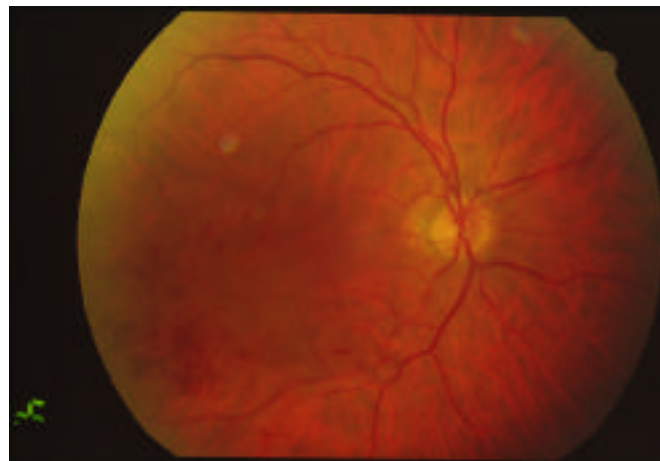
EDAD: 61		SEXO: 1	OJO: 1
ANTECD.CV: 2 DIABETES: 2 H ^a .HTA: 1 HTA.EXPL: 1 DISLIPEMIA: 2 TABAQUISMO: 1	SCTRL: 2 SDISMBRUS: 2 SDISMPROGR: 2 SESCOT: 1 SMETAMORF: 1 SMIODESOP: 2	RTEMP: 2 VITREO: 1	
AVLINI: 0,2 AVLFIN: 0,55 AVPINI: 2 AVPFIN: 2 REFRACCION: 1	TOCTOP: 78 EVOL (t HASTA FCG): 79,00 N° SESIONES FCG: 1 SEGUIM (tFCG-FINAL): 640,00 COMPLICS FCG: 2	INFARTO FS NERV: 2 EXUDS.DUROS: 2 ISQUEMIA RETINAL: 3 TIPO OBSTRUCCION: 2 EDEMA MACULAR: 2 ISQUEMIA MACULAR: 1 ARC. PERIFOVEAL(CUADS): 3 NEOVASC. RETINAL: 1 ENTRECRUZ.AV/VA: 1 ENTRECRUZ. OTRA RV: 2 RESPETA FOVEA: 2 VENA DRENAJE: 1	
TG(mmHg): 10	OJOCL: 1 VITREO CONTRALAT: 1		





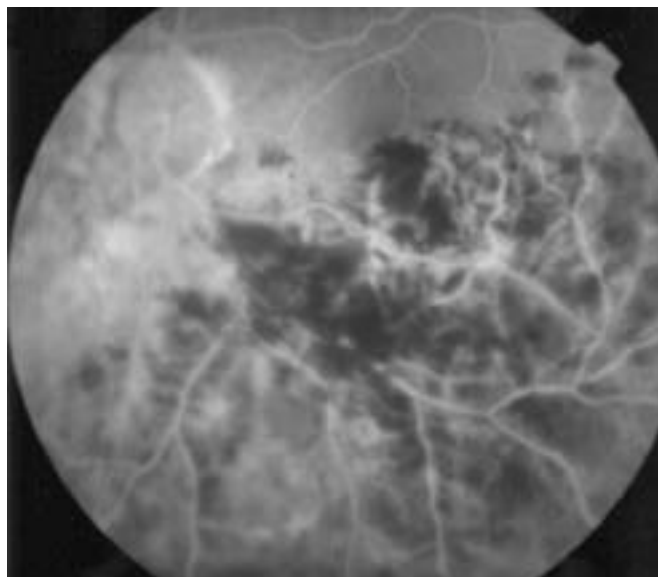
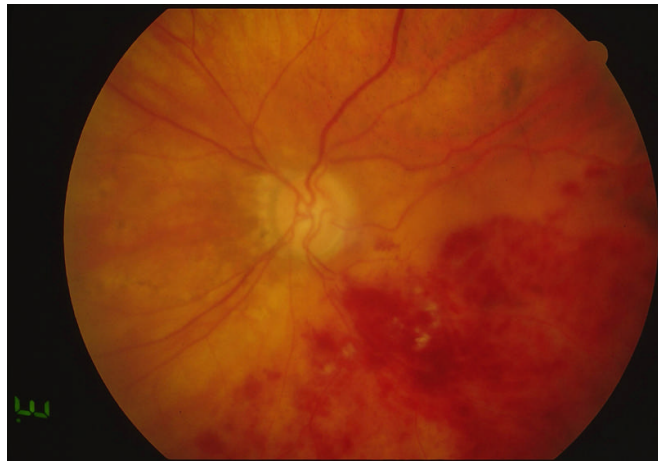NUM.REFERENCIA: 71

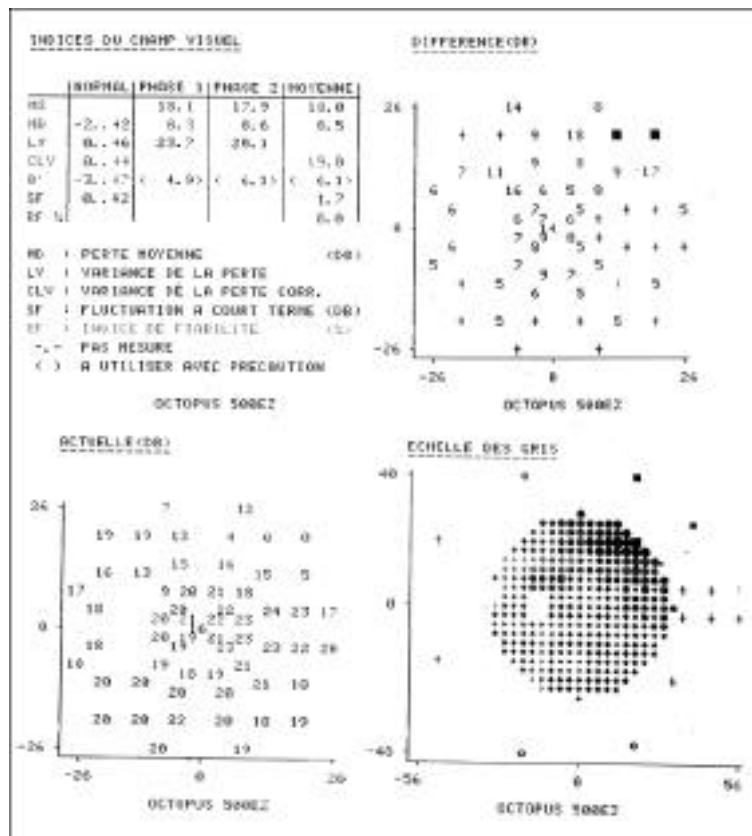
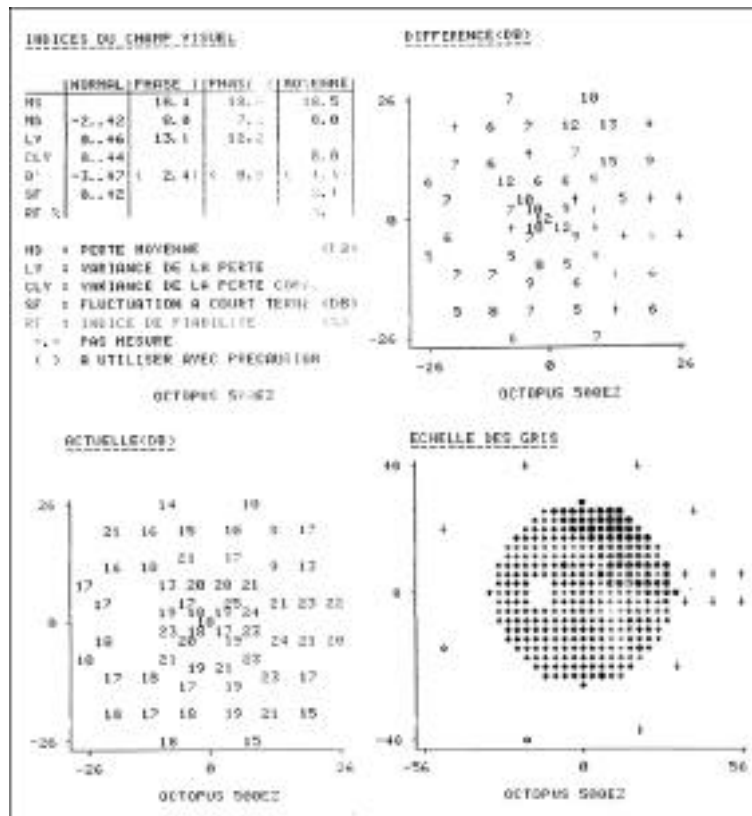
EDAD: 70	SEXO: 1	OJO: 1
ANTECD.CV: 2 DIABETES: 2 H ^a .HTA: 1 HTA.EXPL: 1 DISLIPEMIA: 2 TABAQUISMO: 1	SCTRL: 2 SDISMBRUS: 2 SDISMPROGR: 1 SESCOT: 2 SMETAMORF: 2 SMIODESOP: 2	RTEMP: 2 VITREO: 3
AVLINI: 0,15 AVLFIN: 0,3 AVPINI: 2 AVPFIN: 2 REFRACCION: 1	TOCTOP: 151 EVOL (t HASTA FCG): 156,00 N° SESIONES FCG: 2 SEGUIM (tFCG-FINAL): 803,00 COMPLICS FCG: 2	INFARTO FS NERV: 2 EXUDS.DUROS: 2 ISQUEMIA RETINAL: 3 TIPO OBSTRUCCION: 3 EDEMA MACULAR: 1 ISQUEMIA MACULAR: 1 ARC. PERIFOVEAL(CUADS): 3 NEOVASC. RETINAL: 2 ENTRECRUZ.AV/VA: 1 ENTRECRUZ. OTRA RV: 1 RESPETA FOVEA: 2 VENA DRENAJE: 2
TG(mmHg): 14	OJOCL: 1 VITREO CONTRALAT: 3	



NUM.REFERENCIA: 72

EDAD: 68	SEXO: 2	OJO: 2
ANTECD.CV: 2 DIABETES: 2 H ^a .HTA: 1 HTA.EXPL: 1 DISLIPEMIA: 2 TABAQUISMO: 2	SCTRL: 2 SDISMBRUS: 1 SDISMPROGR: 2 SESCOT: 2 SMETAMORF: 2 SMIODESOP: 2	RTEMP: 2 VITREO: 1
AVLINI: 0,05 AVLFIN: 0,25 AVPINI:0 AVPFIN: 4 REFRACCION: 2	TOCTOP: 91 EVOL (t HASTA FCG): 92,00 N° SESIONES FCG: 2 SEGUIM (tFCG-FINAL): 589,00 COMPLICS FCG: 2	INFARTO FS NERV:2 EXUDS.DUROS: 2 ISQUEMIA RETINAL: 3 TIPO OBSTRUCCION: 3 EDEMA MACULAR: 1 ISQUEMIA MACULAR: 1 ARC. PERIFOVEAL(CUADS): 3 NEOVASC. RETINAL: 2 ENTRECRUZ.AV/VA: 1 ENTRECRUZ. OTRA RV: 2 RESPETA FOVEA: 2 VENA DRENAJE: 2
TG(mmHg): 17	OJOCL: 1 VITREO CONTRALAT: 1	





NUM.REFERENCIA: 73

EDAD: 63	SEXO: 2	OJO: 1
ANTECD.CV: 2 DIABETES: 2 H ^a .HTA: 1 HTA.EXPL: 1 DISLIPEMIA: 2 TABAQUISMO: 2	SCTRL: 2 SDISMBRUS: 2 SDISMPROGR: 1 SESCOT: 2 SMETAMORF: 2 SMIODESOP: 2	RTEMP: 1 VITREO: 2
AVLINI: 0,6 AVLFIN: 0,95 AVPINI: 1 AVPFIN: 1 REFRACCION: 1	TOCTOP: 50 EVOL (t HASTA FCG): 102,00 N° SESIONES FCG: 1 SEGUIM (tFCG-FINAL): 598,00 COMPLICS FCG: 2	INFARTO FS NERV:1 EXUDS.DUROS: 2 ISQUEMIA RETINAL: 3 TIPO OBSTRUCCION: 3 EDEMA MACULAR: 1 ISQUEMIA MACULAR: 1 ARC. PERIFOVEAL(CUADS): 2 NEOVASC. RETINAL: 2 ENTRECRUZ.AV/VA: 1 ENTRECRUZ. OTRA RV: 1 RESPETA FOVEA: 2 VENA DRENAJE: 1
TG(mmHg): 12	OJOCL: 1 VITREO CONTRALAT: 3	

