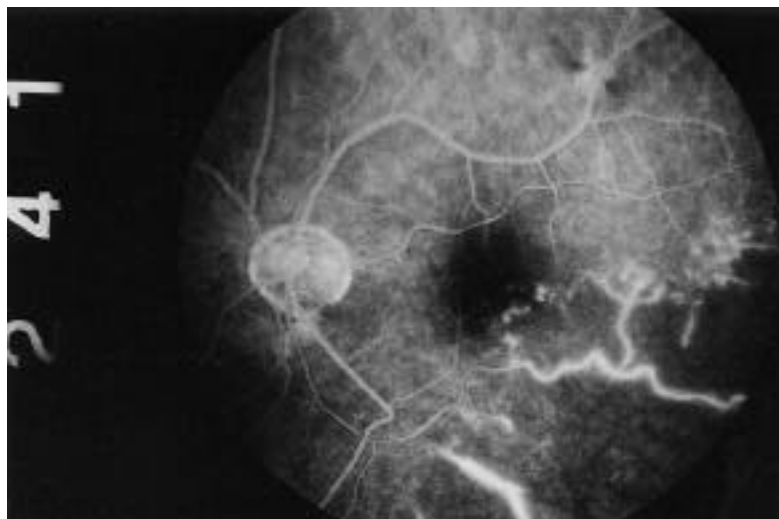
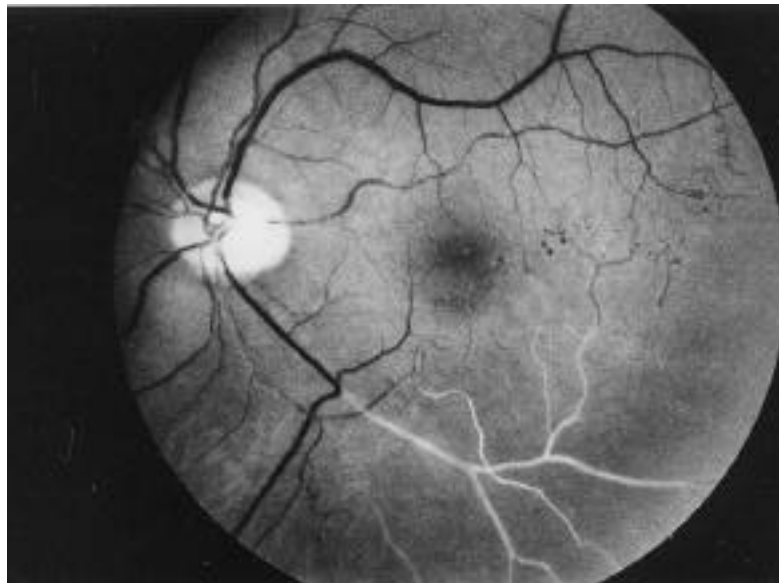
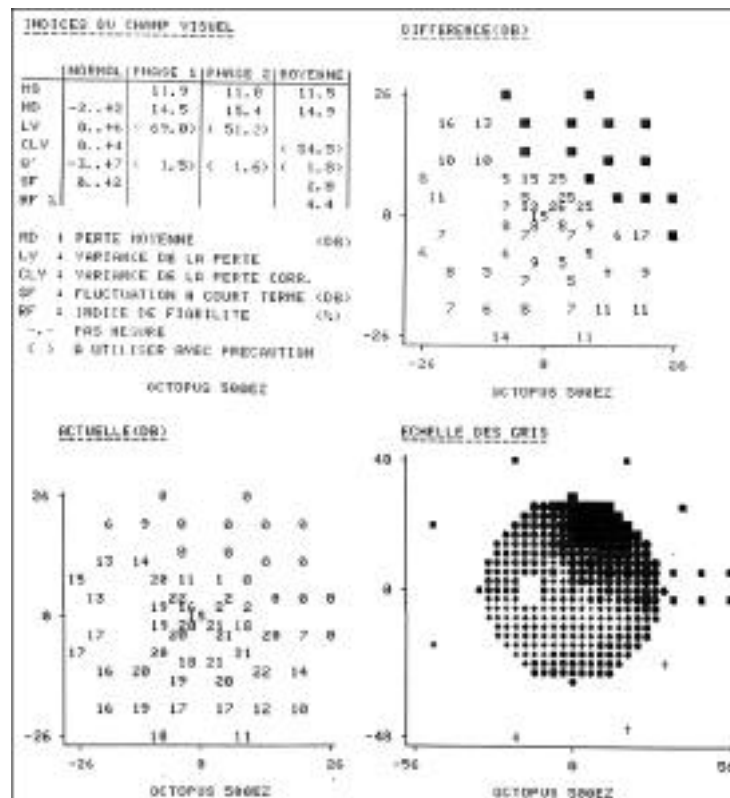
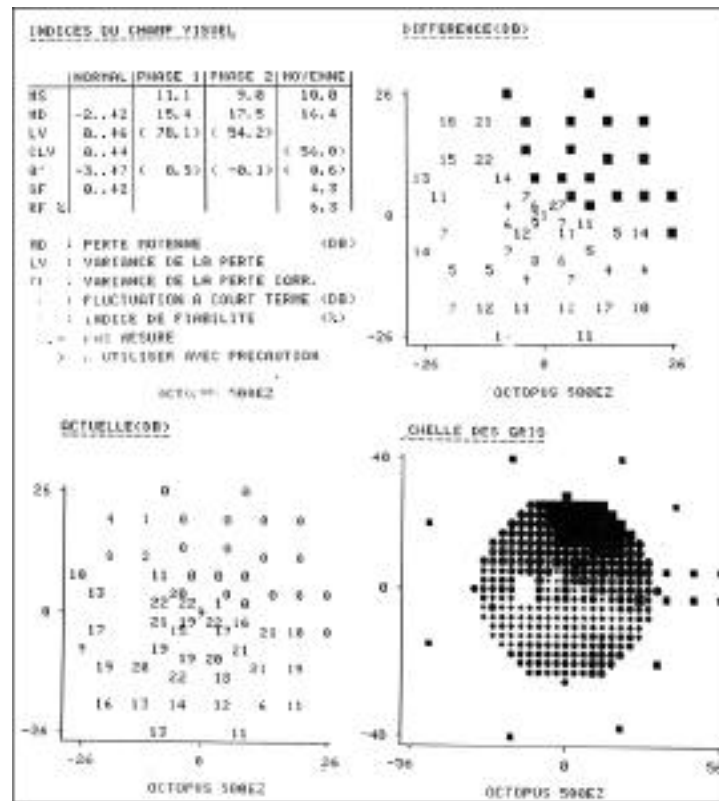


NUM.REFERENCIA: 4

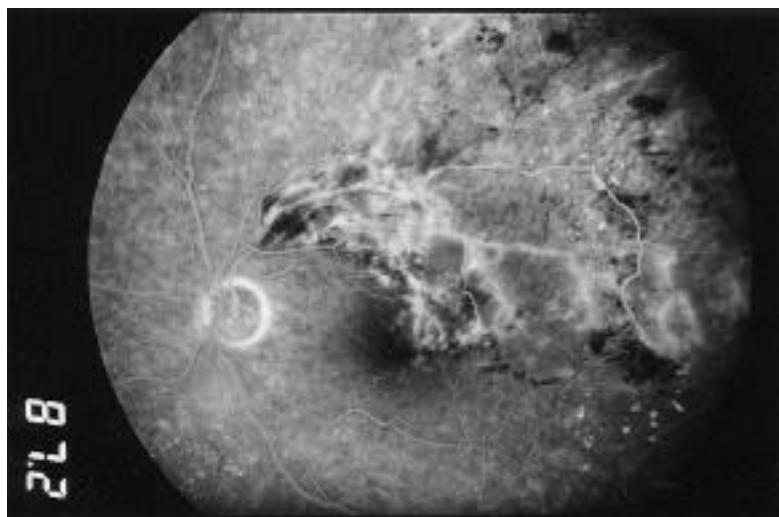
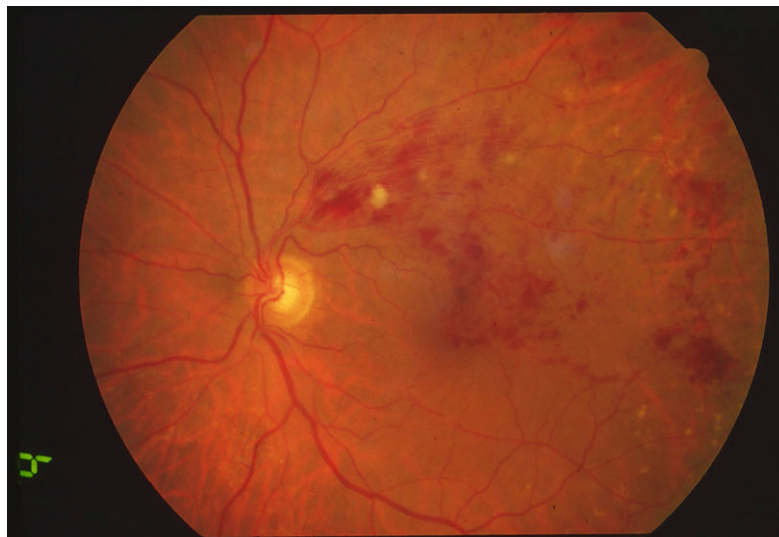
EDAD: 68	SEXO: 1	OJO: 2
ANTECD.CV: 1 DIABETES: 2 H ^a .HTA: 1 HTA.EXPL: 1 DISLIPEMIA: 2 TABAQUISMO: 2	SCTRL: 1 SDISMBRUS: 2 SDISMPROGR: 2 SESCOT: 2 SMETAMORF: 2 SMIODESOP: 2	RTEMP: 2 VITREO: 1
AVLINI: 0,6 AVLFIN: 0,4 AVPINI: 1 AVPFIN: 2 REFRACCION: 1	TOCTOP: 74 EVOL (t HASTA FCG): 78,00 Nº SESIONES FCG: 2 SEGUIM (tFCG-FINAL): 347,00 COMPLICS FCG: 2	INFARTO FS NERV:2 EXUDS.DUROS: 2 ISQUEMIA RETINAL: 3 TIPO OBSTRUCCION: 2 EDEMA MACULAR: 2 ISQUEMIA MACULAR: 1 ARC. PERIFOVEAL(CUADS): 2 NEOVASC. RETINAL: 2 ENTRECRUZ.AV/VA: 1 ENTRECRUZ. OTRA RV: 2 RESPETA FOVEA: 2 VENA DRENAJE: 2
TG(mmHg): 14	OJOCL: 1 VITREO CONTRALAT: 1	

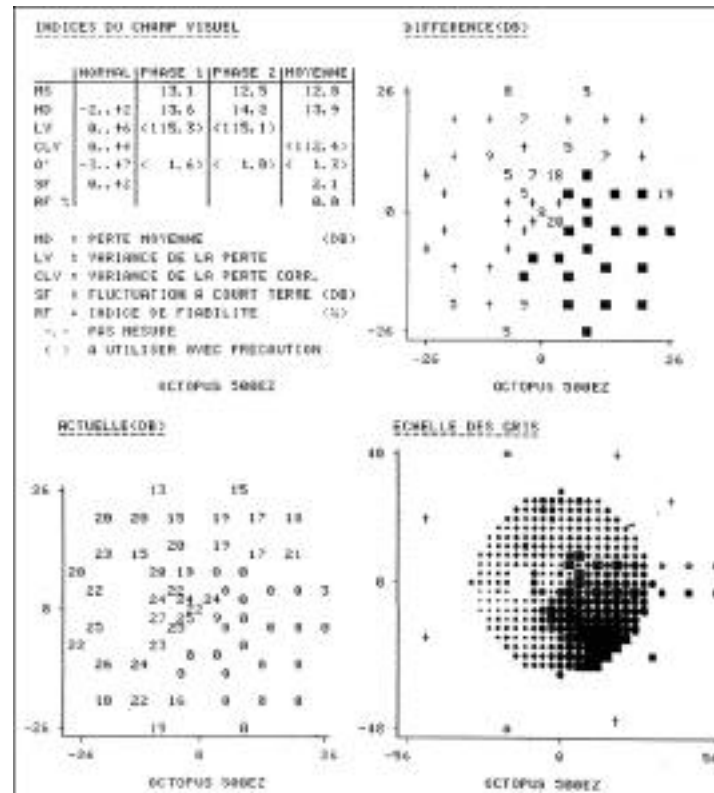
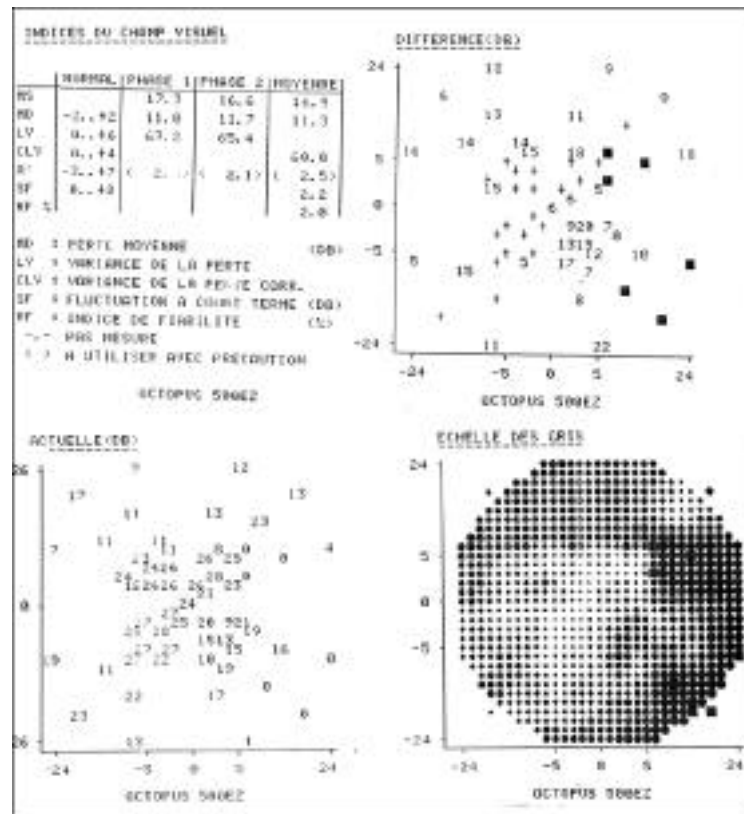




NUM.REFERENCIA: 6

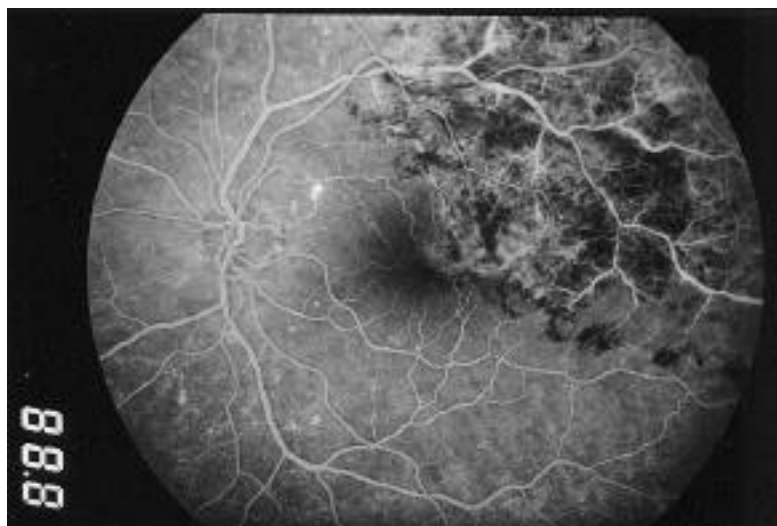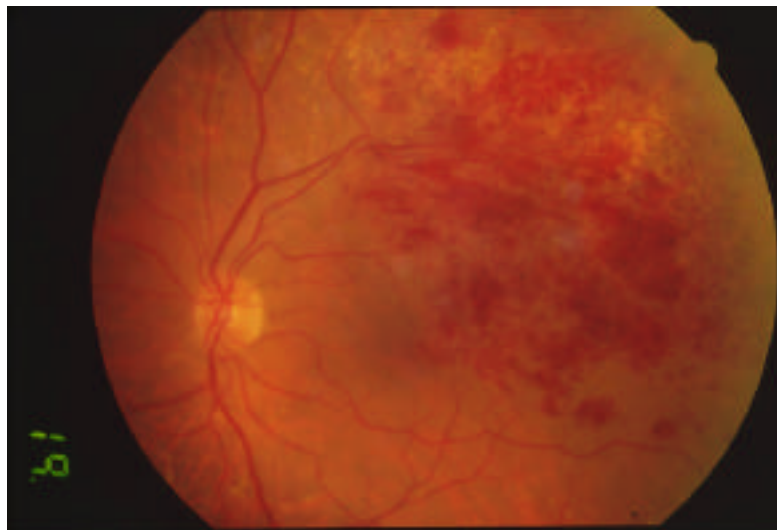
EDAD: 65	SEXO: 1	OJO: 2
ANTECD.CV: 2 DIABETES: 2 H ^a .HTA: 1 HTA.EXPL: 1 DISLIPEMIA: 2 TABAQUISMO: 2	SCTRL: 2 SDISMBRUS: 2 SDISMPROGR: 1 SESCOT: 2 SMETAMORF: 1 SMIODESOP: 2	RTEMP: 1 VITREO: 3
AVLINI: 0,3 AVLFIN: 0,5 AVPINI:4 AVPFIN: 2 REFRACCION: 1	TOCTOP: 41 EVOL (t HASTA FCG): 49,00 Nº SESIONES FCG: 1 SEGUIM (tFCG-FINAL): 335,00 COMPLICS FCG: 2	INFARTO FS NERV:1 EXUDS.DUROS: 2 ISQUEMIA RETINAL: 3 TIPO OBSTRUCCION: 2 EDEMA MACULAR: 1 ISQUEMIA MACULAR: 1 ARC. PERIFOVEAL(CUADS): 3 NEOVASC. RETINAL: 1 ENTRECRUZ.AV/VA: 1 ENTRECRUZ. OTRA RV: 1 RESPETA FOVEA: 2 VENA DRENAJE: 1
TG(mmHg): 16	OJOCL: 1 VITREO CONTRALAT: 2	

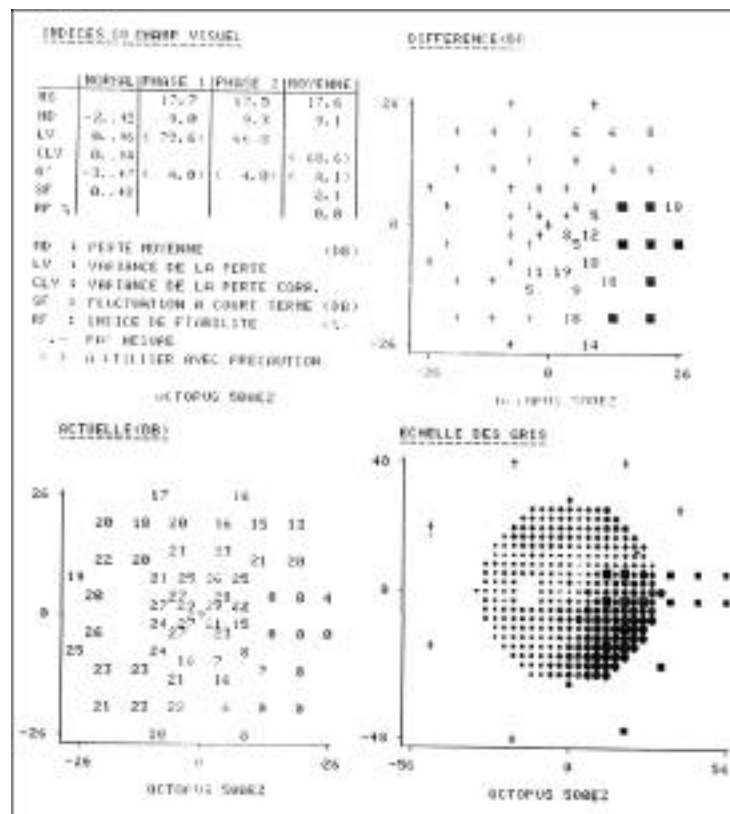
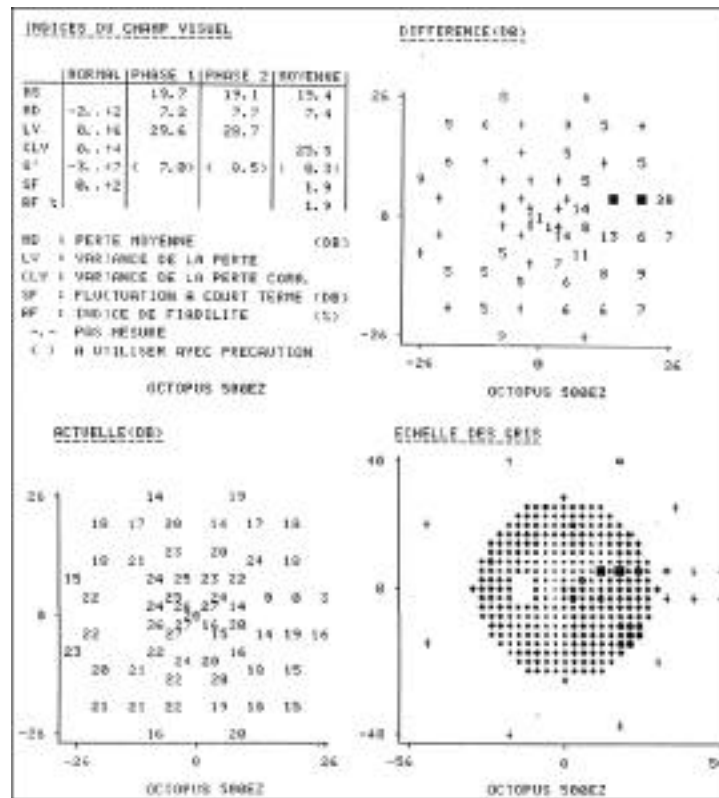




NUM.REFERENCIA: 8

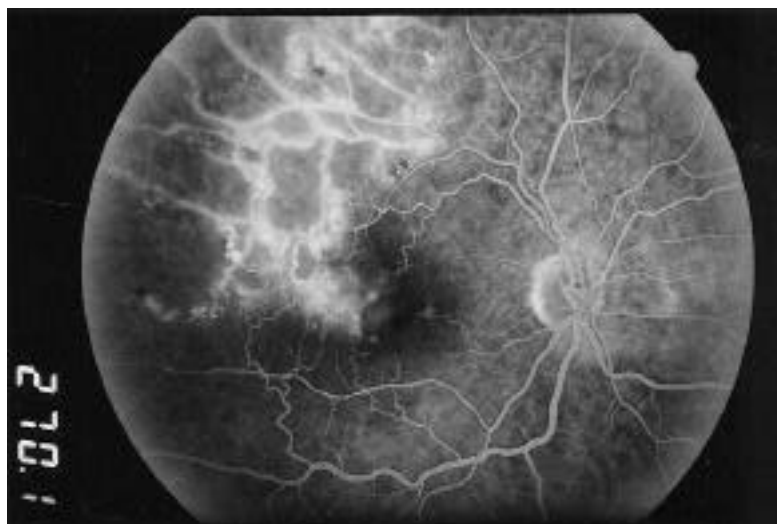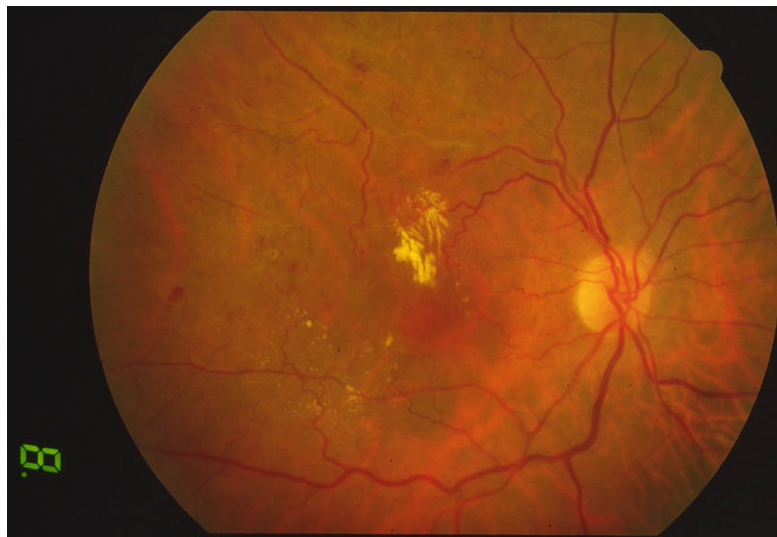EDAD: 64	SEXO: 2	OJO: 2
ANTECD.CV: 2 DIABETES: 2 Hª.HTA: 2 HTA.EXPL: 1 DISLIPEMIA: 1 TABAQUISMO: 2	SCTRL: 2 SDISMBRUS: 2 SDISMPROGR: 1 SESCOT: 1 SMETAMORF: 1 SMIODESOP: 1	RTEMP: 1 VITREO: 3
AVLINI: 0,5 AVLFIN: 0,5 AVPINI: 1 AVPFIN: 1 REFRACCION: 1	TOCTOP: 103 EVOL (t HASTA FCG): 153,00 Nº SESIONES FCG: 1 SEGUIM (tFCG-FINAL): 2890,0 COMPLICS FCG: 2	INFARTO FS NERV:2 EXUDS.DUROS: 2 ISQUEMIA RETINAL: 3 TIPO OBSTRUCCION: 3 EDEMA MACULAR: 1 ISQUEMIA MACULAR: 1 ARC. PERIFOVEAL(CUADS): 1 NEOVASC. RETINAL: 1 ENTRECRUZ.AV/VA: 1 ENTRECRUZ. OTRA RV: 1 RESPETA FOVEA: 2 VENA DRENAJE: 1
TG(mmHg): 9	OJOCL: 1 VITREO CONTRALAT: 1	





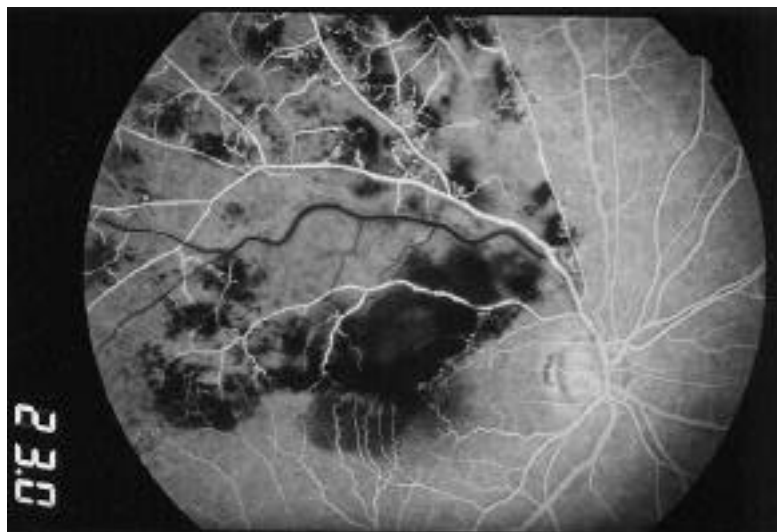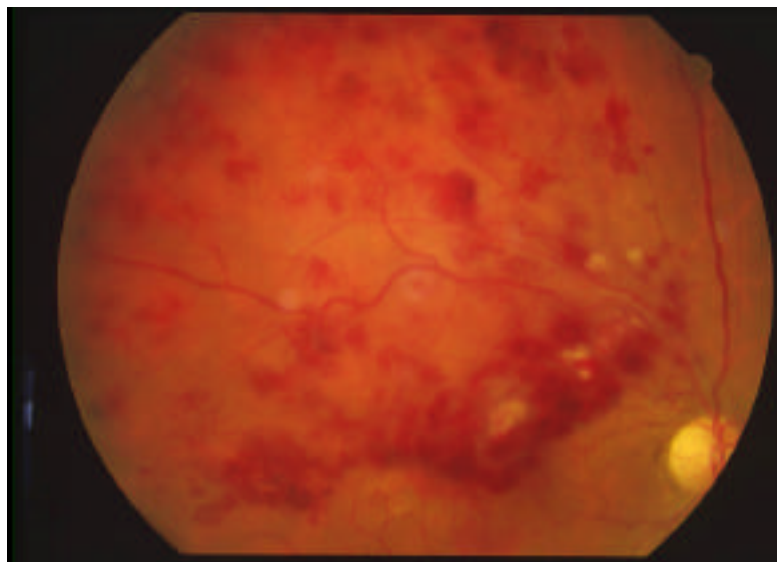
NUM.REFERENCIA: 9

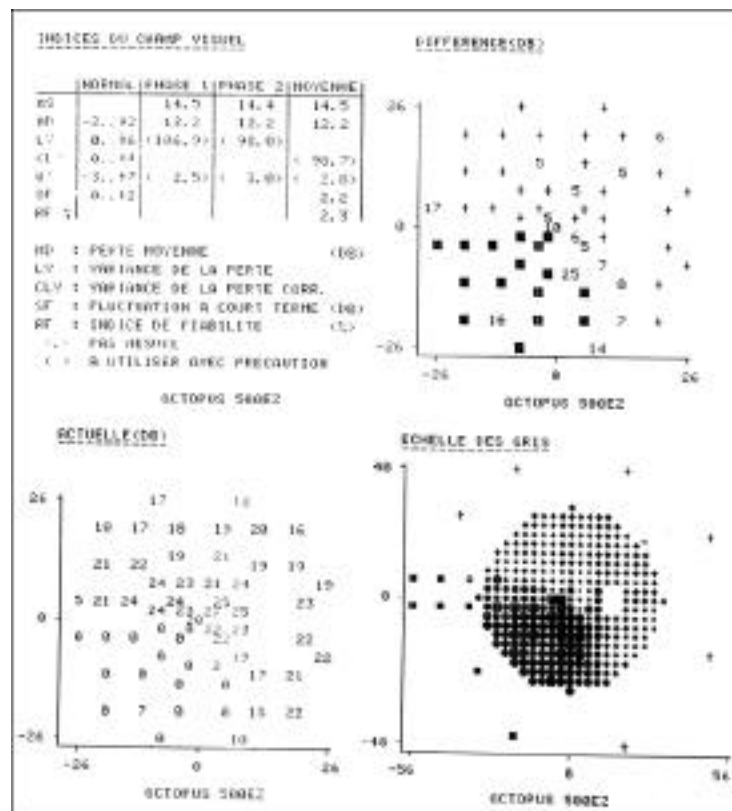
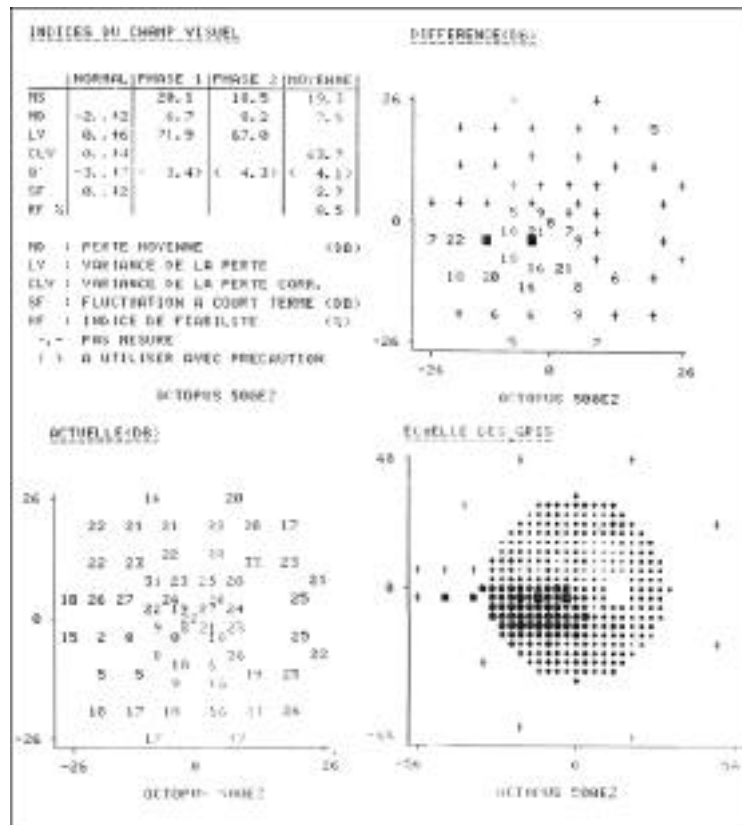
EDAD: 73		SEXO: 2	OJO: 1
ANTECD.CV: 2 DIABETES: 2 H ^a .HTA: 1 HTA.EXPL: 1 DISLIPEMIA: 1 TABAQUISMO: 2	SCTRL: 2 SDISMBRUS: 1 SDISMPROGR: 2 SESCOT: 2 SMETAMORF: 2 SMIODESOP: 2	RTEMP: 1 VITREO: 2	
AVLINI: 0,1 AVLFIN: 0,25 AVPINI:5 AVPFIN: 2 REFRACCION: 1	TOCTOP: 27 EVOL (t HASTA FCG): 29,00 Nº SESIONES FCG: 2 SEGUIM (tFCG-FINAL): 146,00 COMPLICS FCG: 2	INFARTO FS NERV:2 EXUDS.DUROS: 1 ISQUEMIA RETINAL: 3 TIPO OBSTRUCCION: 2 EDEMA MACULAR: 1 ISQUEMIA MACULAR: 1 ARC. PERIFOVEAL(CUADS): 2 NEOVASC. RETINAL: 2 ENTRECRUZ.AV/VA: 1 ENTRECRUZ. OTRA RV: 1 RESPETA FOVEA: 2 VENA DRENAJE: 1	
TG(mmHg): 10	OJOCL: 1 VITREO CONTRALAT: 1		



NUM.REFERENCIA: 10

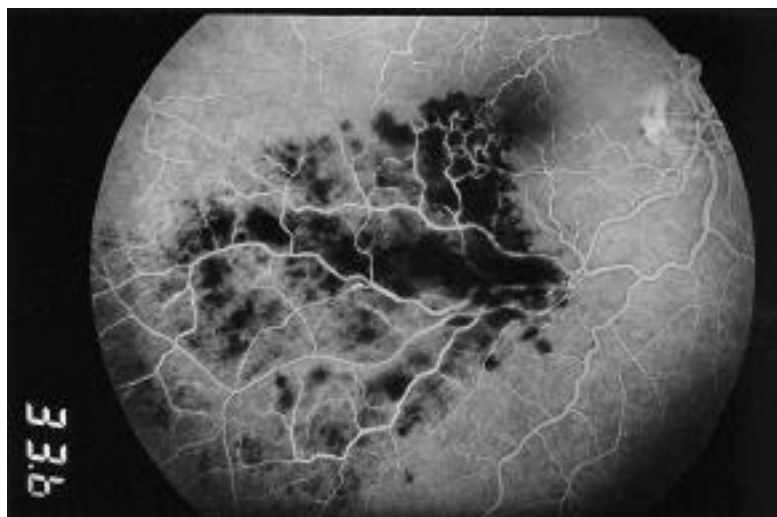
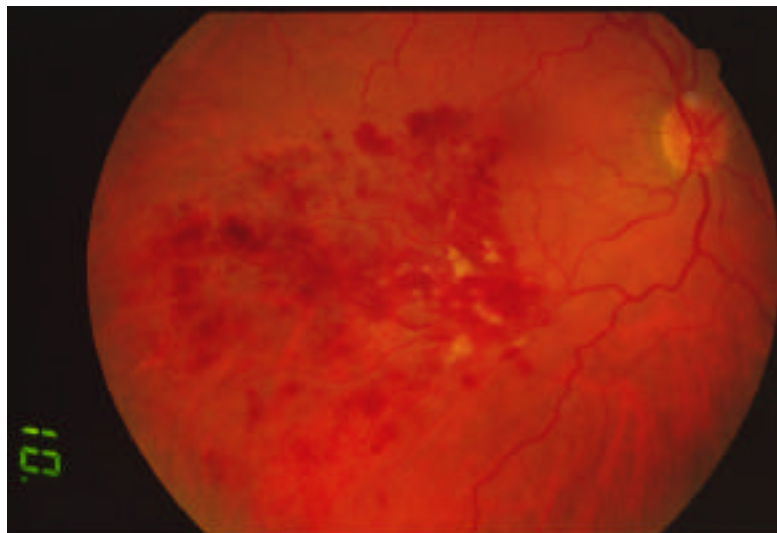
EDAD: 64		SEXO: 2	OJO: 1
ANTECD.CV: 2 DIABETES: 2 H ^a .HTA: 1 HTA.EXPL: 1 DISLIPEMIA: 2 TABAQUISMO: 2	SCTRL: 2 SDISMBRUS: 2 SDISMPROGR: 2 SESCOT: 2 SMETAMORF: 1 SMIODESOP: 1	RTEMP: 1 VITREO: 2	
AVLINI: 0,08 AVLFIN: 0,3 AVPINI: 8 AVPFIN: 3 REFRACCION: 1	TOCTOP: 12 EVOL (t HASTA FCG): 83,00 Nº SESIONES FCG: 2 SEGUIM (tFCG-FINAL): 330,00 COMPLICS FCG: 2	INFARTO FS NERV:1 EXUDS.DUROS: 1 ISQUEMIA RETINAL: 3 TIPO OBSTRUCCION: 2 EDEMA MACULAR: 1 ISQUEMIA MACULAR: 1 ARC. PERIFOVEAL(CUADS): 4 NEOVASC. RETINAL: 1 ENTRECRUZ.AV/VA: 1 ENTRECRUZ. OTRA RV: 2 RESPETA FOVEA: 2 VENA DRENAJE: 1	
TG(mmHg): 18	OJOCL: 1 VITREO CONTRALAT: 1		

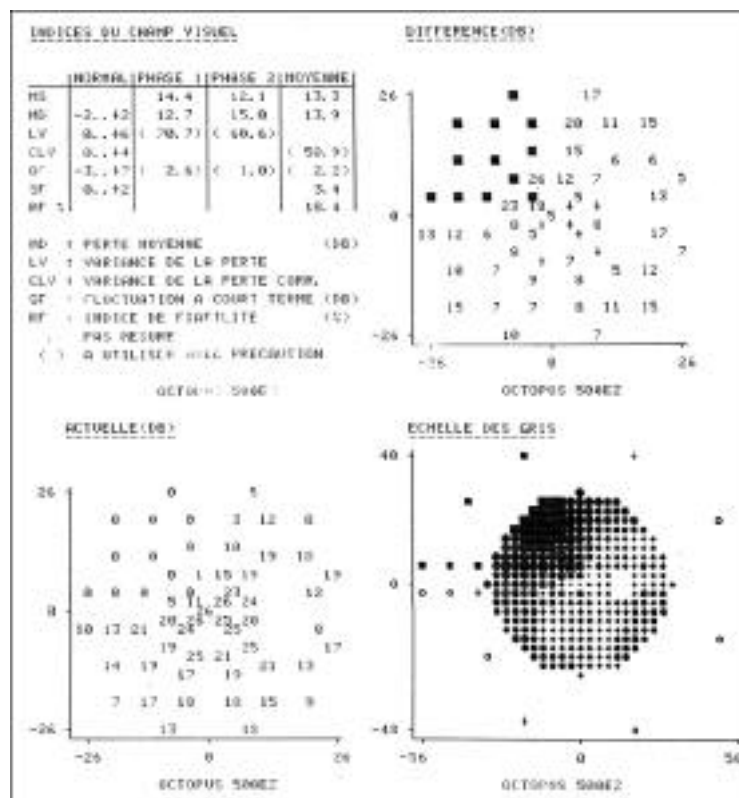
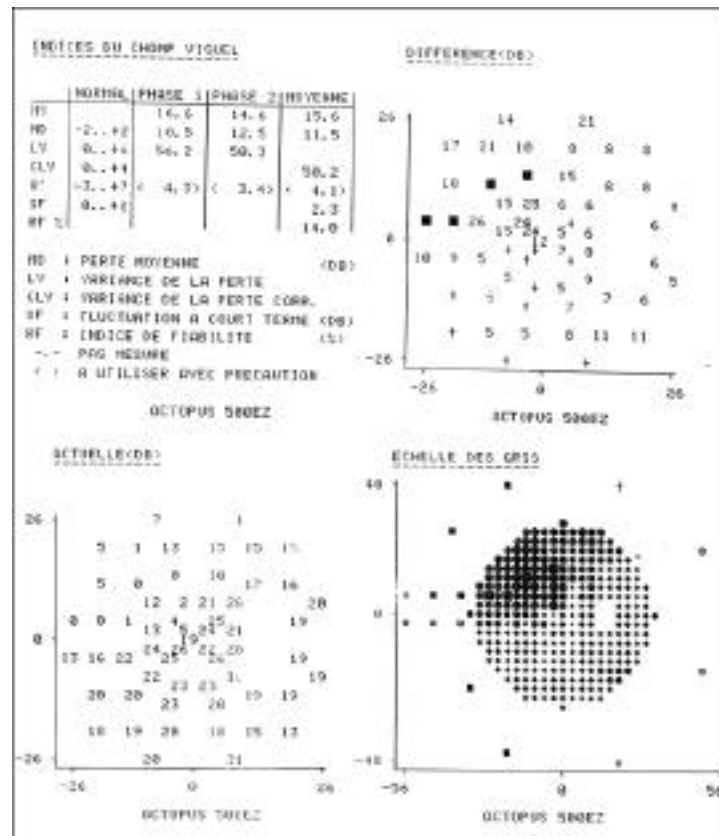




NUM.REFERENCIA: 11

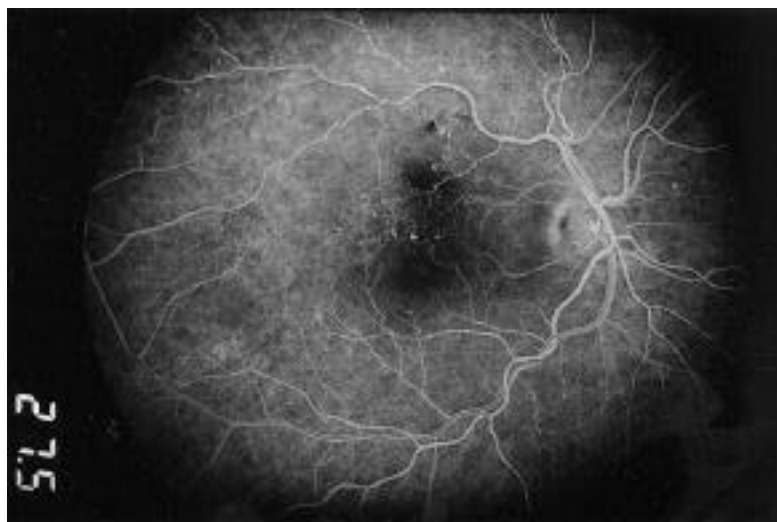
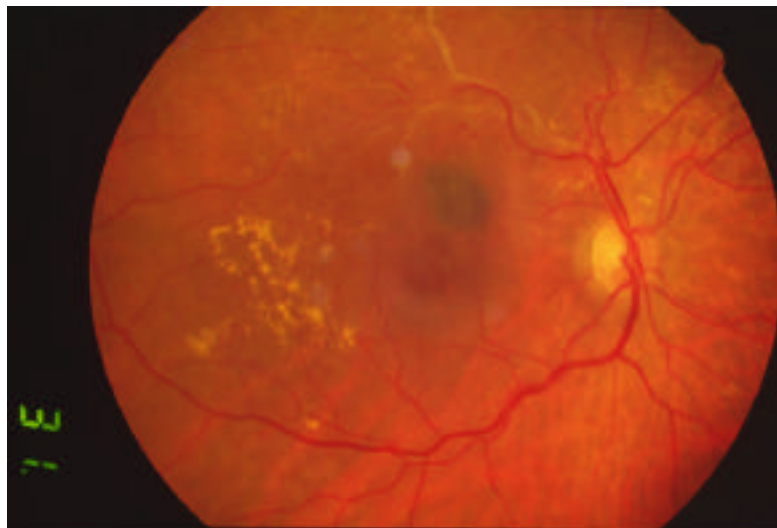
EDAD: 58	SEXO: 2	OJO: 1
ANTECD.CV: 2 DIABETES: 2 Hª.HTA: 1 HTA.EXPL: 1 DISLIPEMIA: 1 TABAQUISMO: 2	SCTRL: 2 SDISMBRUS: 2 SDISMPROGR: 1 SESCOT: 2 SMETAMORF: 2 SMIODESOP: 2	RTEMP: 2 VITREO: 3
AVLINI: 0,3 AVLFIN: 0,8 AVPINI: 2 AVPFIN: 1 REFRACCION: 1	TOCTOP: 37 EVOL (t HASTA FCG): 67,00 Nº SESIONES FCG: 1 SEGUIM (tFCG-FINAL): 498,00 COMPLICS FCG: 2	INFARTO FS NERV:1 EXUDS.DUROS: 2 ISQUEMIA RETINAL: 3 TIPO OBSTRUCCION: 2 EDEMA MACULAR: 2 ISQUEMIA MACULAR: 1 ARC. PERIFOVEAL(CUADS): 2 NEOVASC. RETINAL: 2 ENTRECRUZ.AV/VA: 1 ENTRECRUZ. OTRA RV: 1 RESPETA FOVEA: 2 VENA DRENAJE: 2
TG(mmHg): 16	OJOCL: 1 VITREO CONTRALAT: 1	





NUM.REFERENCIA: 12

EDAD: 67		SEXO: 2	OJO: 1
ANTECD.CV: 2 DIABETES: 2 H ^a .HTA: 1 HTA.EXPL: 1 DISLIPEMIA: 1 TABAQUISMO: 2	SCTRL: 1 SDISMBRUS: 2 SDISMPROGR: 2 SESCOT: 2 SMETAMORF: 2 SMIODESOP: 2	RTEMP: 1 VITREO: 2	
AVLINI: 0,3 AVLFIN: 0,35 AVPINI:4 AVPFIN: 2 REFRACCION: 1	TOCTOP: 438 EVOL (t HASTA FCG): 4481,0 Nº SESIONES FCG: 1 SEGUIM (tFCG-FINAL): 77,00 COMPLICS FCG: 2	INFARTO FS NERV:2 EXUDS.DUROS: 1 ISQUEMIA RETINAL: 3 TIPO OBSTRUCCION: 2 EDEMA MACULAR: 1 ISQUEMIA MACULAR: 1 ARC. PERIFOVEAL(CUADS): 2 NEOVASC. RETINAL: 2 ENTRECRUZ.AV/VA: 1 ENTRECRUZ. OTRA RV: 1 RESPETA FOVEA: 2 VENA DRENAJE: 1	
TG(mmHg): 16	OJOCL: 2 VITREO CONTRALAT: 1		



NUM.REFERENCIA: 13

EDAD: 67	SEXO: 2	OJO: 2
ANTECD.CV: 2 DIABETES: 2 Hª.HTA: 1 HTA.EXPL: 1 DISLIPEMIA: 1 TABAQUISMO: 2	SCTRL: 2 SDISMBRUS: 1 SDISMPROGR: 2 SESCOT: 2 SMETAMORF: 2 SMIODESOP: 2	RTEMP: 2 VITREO: 1
AVLINI: 0,2 AVLFIN: 0,35 AVPINI:5 AVPFIN: 2 REFRACCION: 1	TOCTOP: 16 EVOL (t HASTA FCG): 118,00 Nº SESIONES FCG: 2 SEGUIM (tFCG-FINAL): 434,00 COMPLICS FCG: 2	INFARTO FS NERV:1 EXUDS.DUROS: 1 ISQUEMIA RETINAL: 3 TIPO OBSTRUCCION: 3 EDEMA MACULAR: 1 ISQUEMIA MACULAR: 1 ARC. PERIFOVEAL(CUADS): 4 NEOVASC. RETINAL: 2 ENTRECRUZ.AV/VA: 1 ENTRECRUZ. OTRA RV: 1 RESPETA FOVEA: 2 VENA DRENAJE: 2
TG(mmHg): 20	OJOCL: 2 VITREO CONTRALAT: 2	

