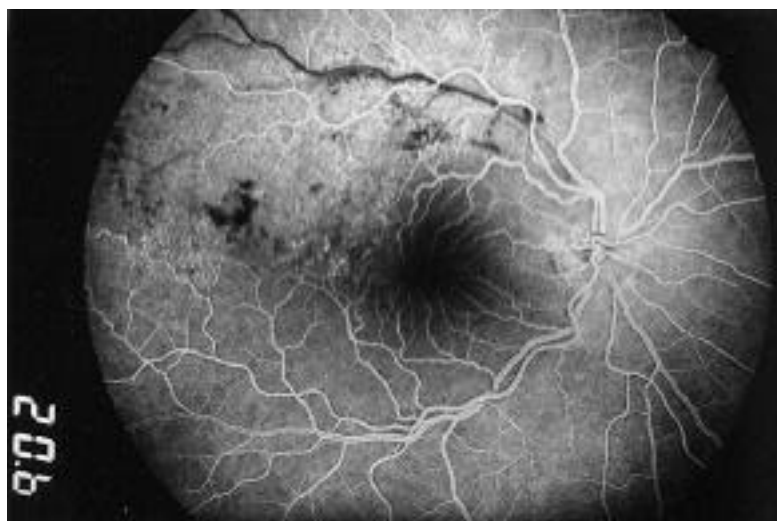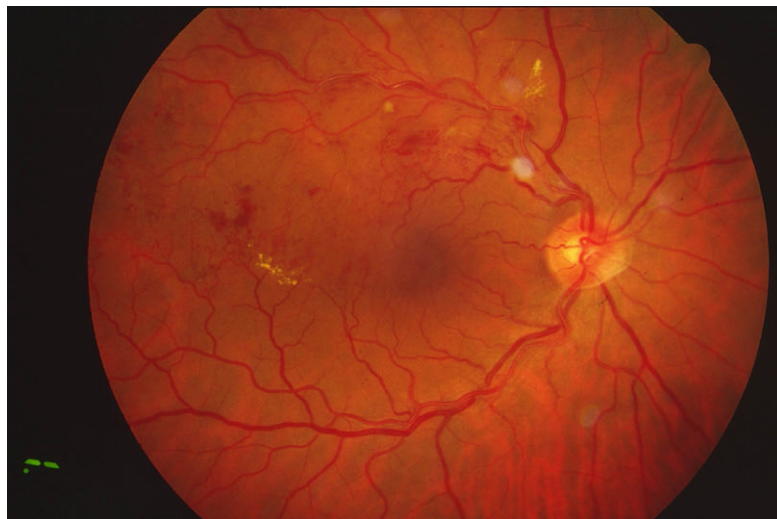
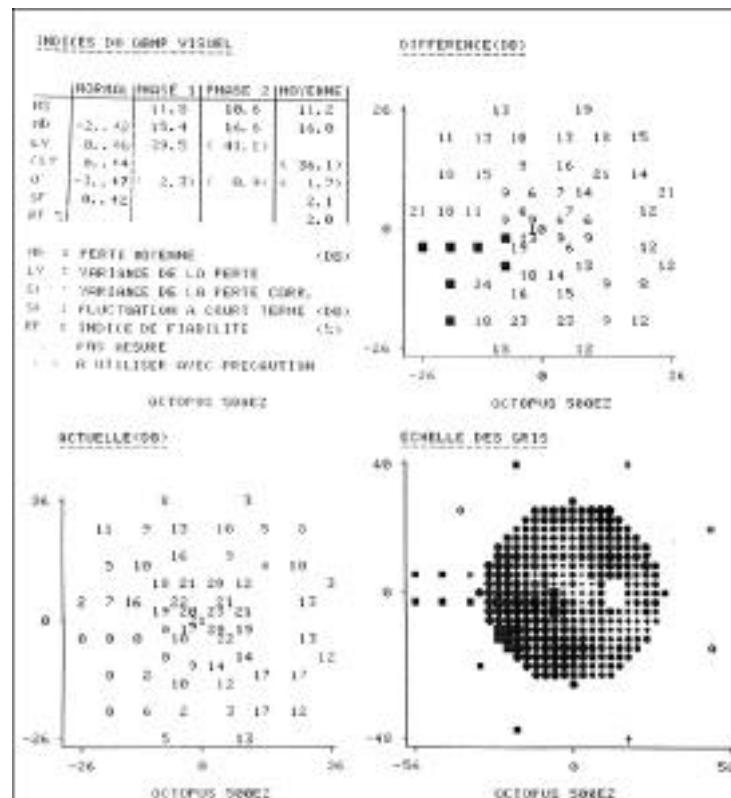
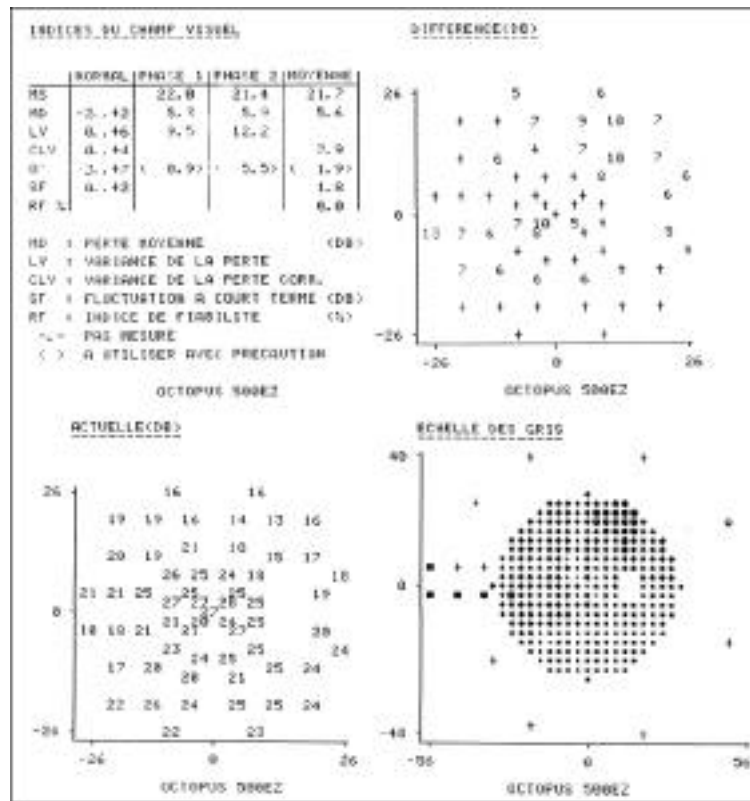


NUM.REFERENCIA: 14

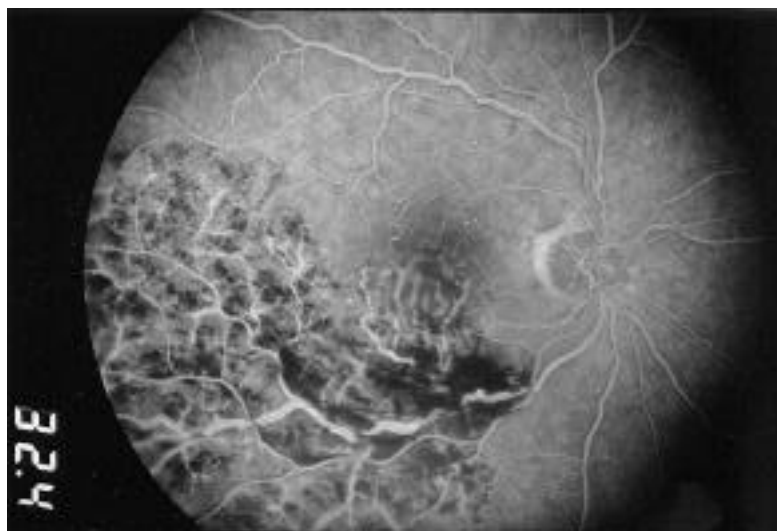
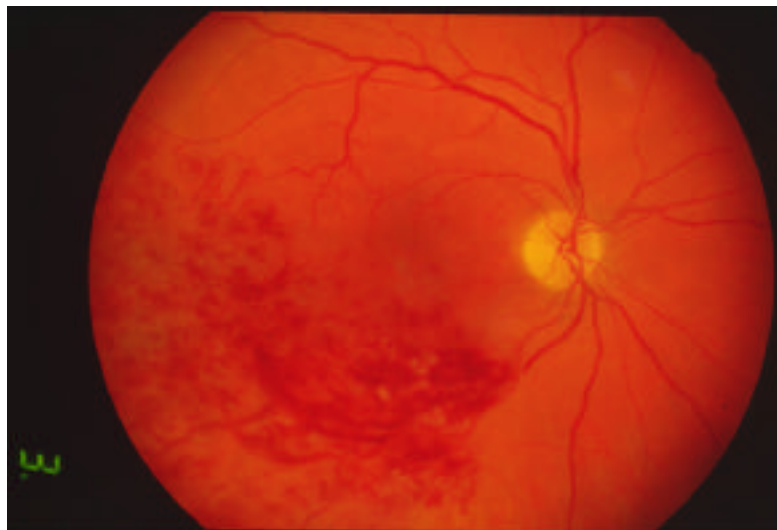
EDAD: 56		SEXO: 1	OJO: 1
ANTECD.CV: 1 DIABETES: 2 H ^a .HTA: 1 HTA.EXPL: 1 DISLIPEMIA: 2 TABAQUISMO: 1	SCTRL: 2 SDISMBRUS: 2 SDISMPROGR: 1 SESCOT: 2 SMETAMORF: 1 SMIODESOP: 2	RTEMP: 1 VITREO: 3	
AVLINI: 0,6 AVLFIN: 0,8 AVPINI:5 AVPFIN: 1 REFRACCION: 1	TOCTOP: 67 EVOL (t HASTA FCG): 71,00 Nº SESIONES FCG: 1 SEGUIM (tFCG-FINAL): 69,00 COMPLICS FCG: 2	INFARTO FS NERV:1 EXUDS.DUROS: 1 ISQUEMIA RETINAL: 3 TIPO OBSTRUCCION: 3 EDEMA MACULAR: 1 ISQUEMIA MACULAR: 2 ARC. PERIFOVEAL(CUADS): 5 NEOVASC. RETINAL: 2 ENTRECRUZ.AV/VA: 1 ENTRECRUZ. OTRA RV: 1 RESPETA FOVEA: 1 VENA DRENAJE: 1	
TG(mmHg): 12	OJOCL: 1 VITREO CONTRALAT: 1		

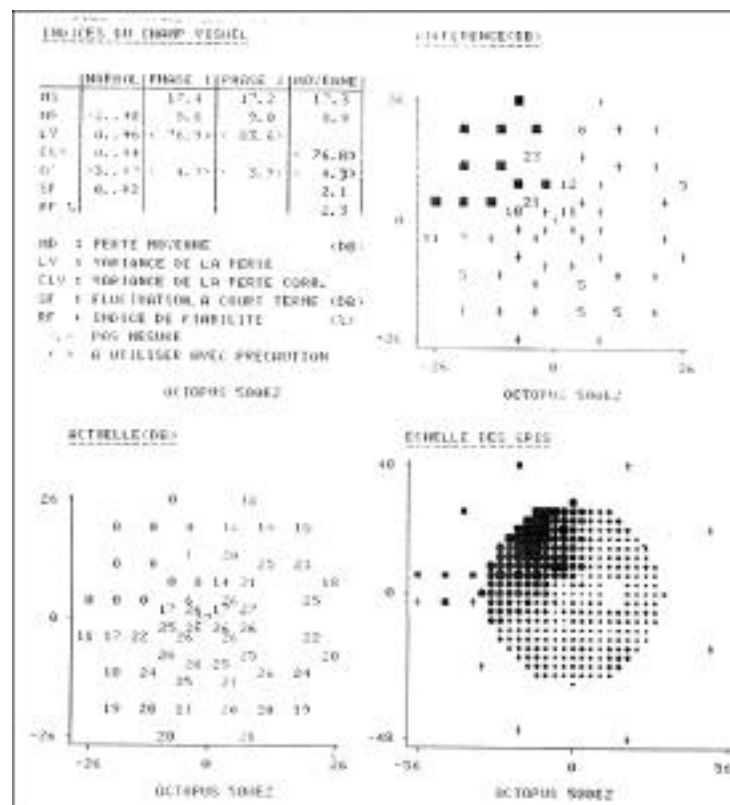
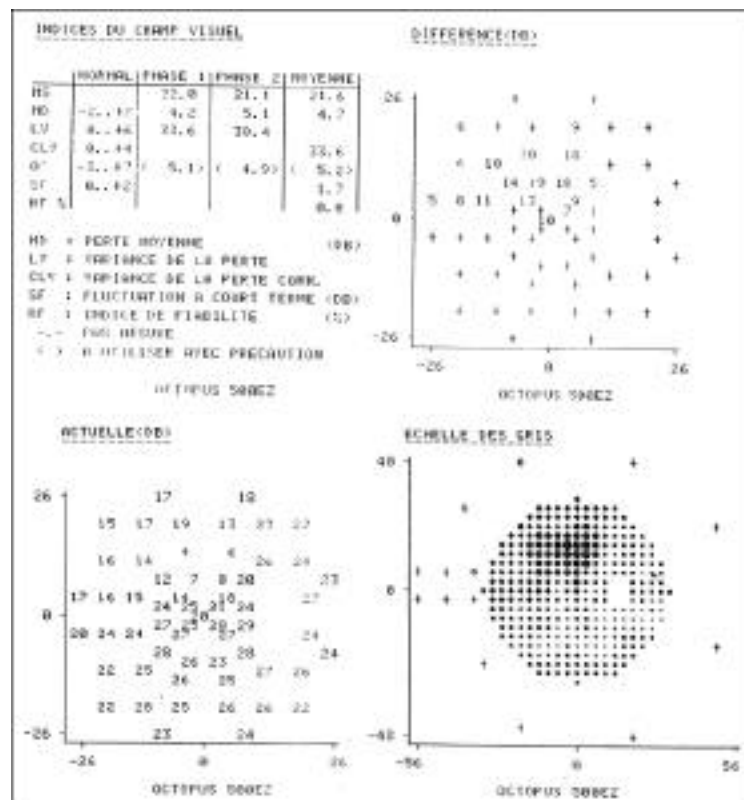




NUM.REFERENCIA: 15

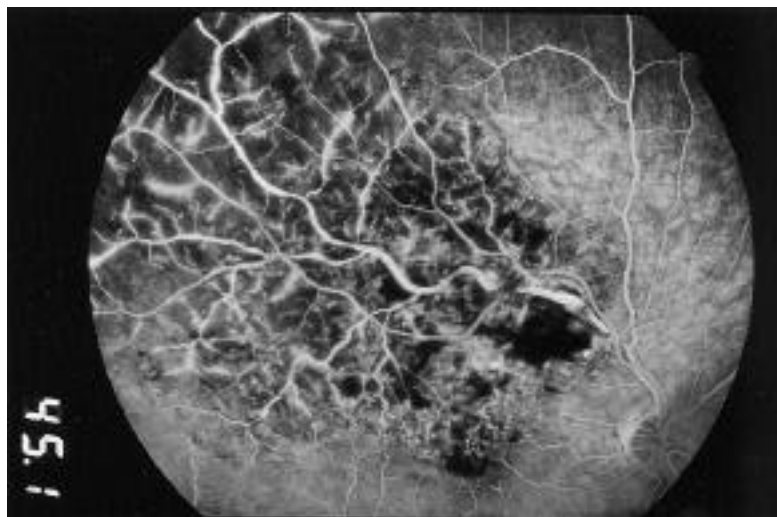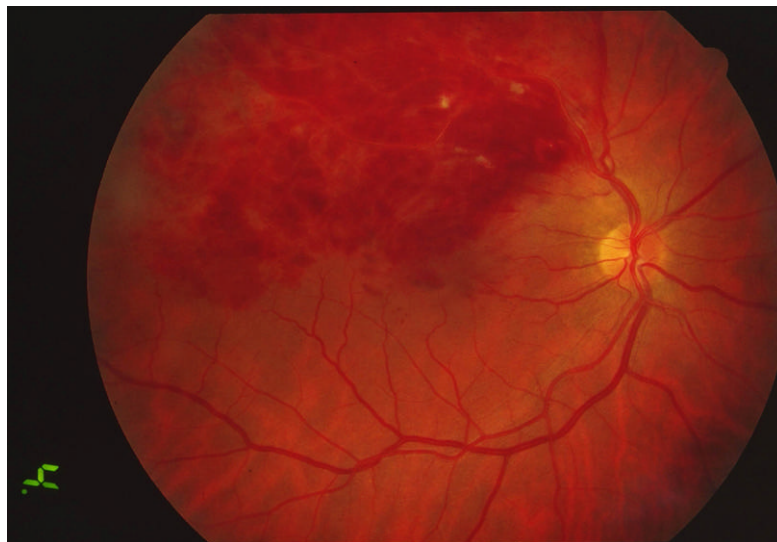EDAD: 75		SEXO: 2	OJO: 1
ANTECD.CV: 1 DIABETES: 2 H ^a .HTA: 1 HTA.EXPL: 1 DISLIPEMIA: 2 TABAQUISMO: 2	SCTRL: 2 SDISMBRUS: 1 SDISMPROGR: 2 SESCOT: 2 SMETAMORF: 1 SMIODESOP: 2	RTEMP: 2 VITREO: 3	
AVLINI: 0,1 AVLFIN: 0,25 AVPINI:5 AVPFIN: 2 REFRACCION: 2	TOCTOP: 65 EVOL (t HASTA FCG): 72,00 Nº SESIONES FCG: 1 SEGUIM (tFCG-FINAL): 305,00 COMPLICS FCG: 2	INFARTO FS NERV:1 EXUDS.DUROS: 2 ISQUEMIA RETINAL: 3 TIPO OBSTRUCCION: 2 EDEMA MACULAR: 1 ISQUEMIA MACULAR: 1 ARC. PERIFOVEAL(CUADS): 4 NEOVASC. RETINAL: 2 ENTRECRUZ.AV/VA: 1 ENTRECRUZ. OTRA RV: 1 RESPETA FOVEA: 2 VENA DRENAJE: 1	
TG(mmHg): 16	OJOCL: 1 VITREO CONTRALAT: 1		

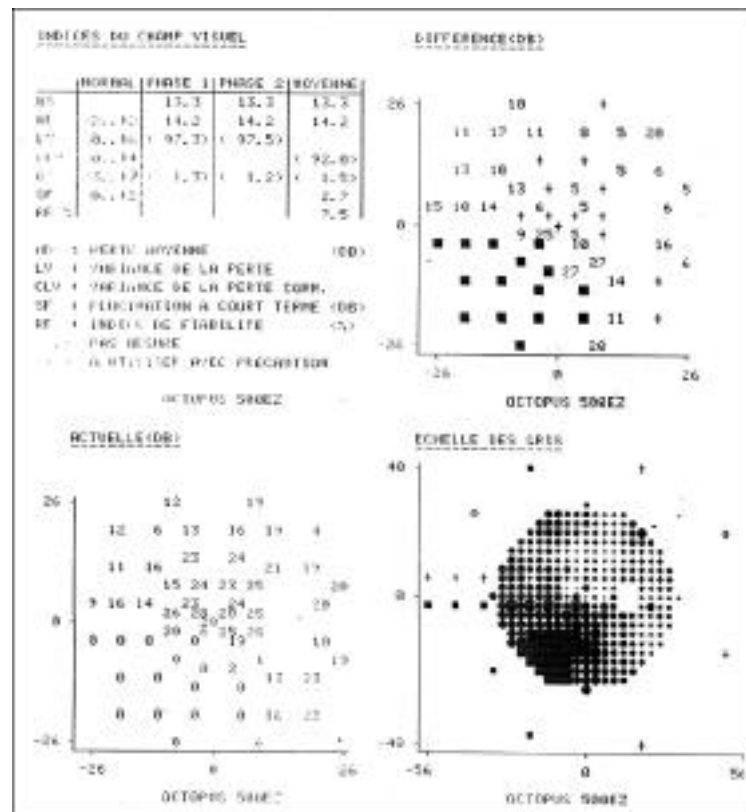
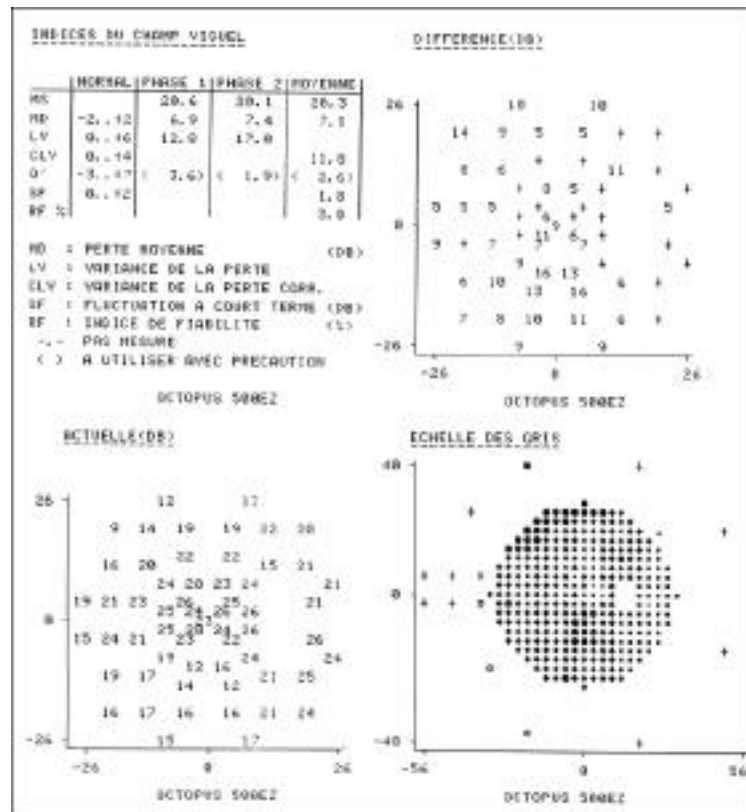




NUM.REFERENCIA: 16

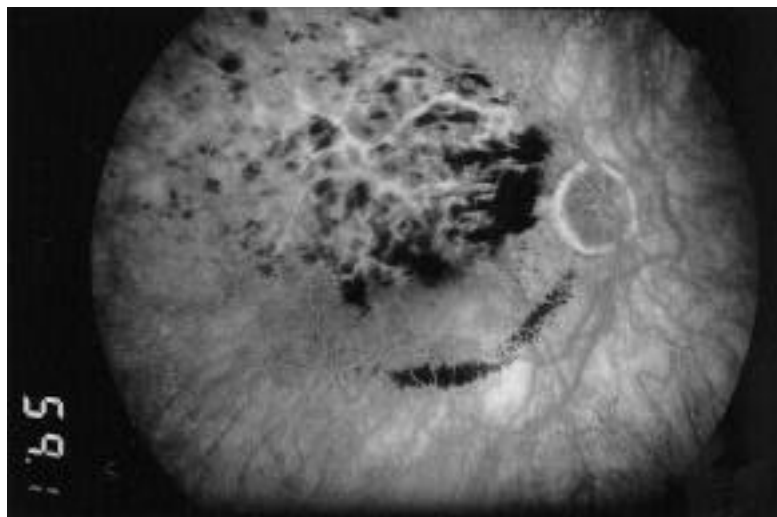
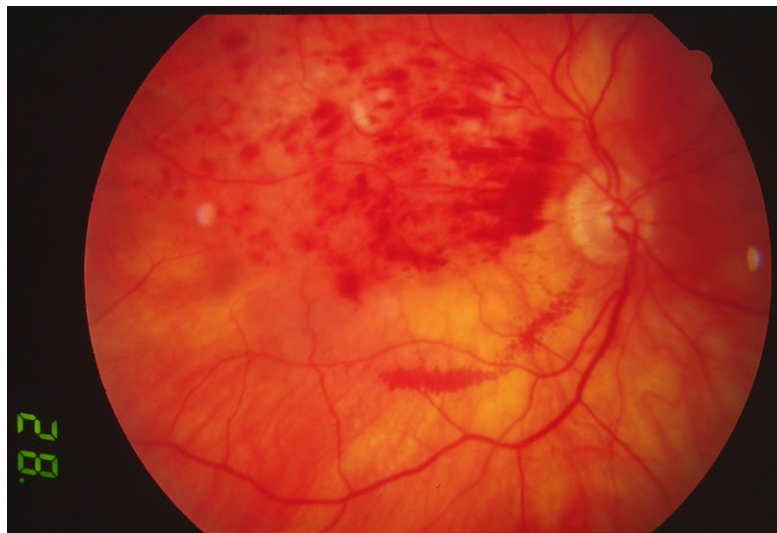
EDAD: 53	SEXO: 1	OJO: 1
ANTECD.CV: 2 DIABETES: 2 Hª.HTA: 1 HTA.EXPL: 1 DISLIPEMIA: 2 TABAQUISMO: 1	SCTRL: 1 SDISMBRUS: 2 SDISMPROGR: 1 SESCOT: 2 SMETAMORF: 2 SMIODESOP: 2	RTEMP: 1 VITREO: 3
AVLINI: 0,2 AVLFIN: 0,75 AVPINI:4 AVPFIN: 1 REFRACCION: 1	TOCTOP: 32 EVOL (t HASTA FCG): 98,00 Nº SESIONES FCG: 2 SEGUIM (tFCG-FINAL): 2876,0 COMPLICS FCG: 2	INFARTO FS NERV:1 EXUDS.DUROS: 2 ISQUEMIA RETINAL: 3 TIPO OBSTRUCCION: 2 EDEMA MACULAR: 2 ISQUEMIA MACULAR: 1 ARC. PERIFOVEAL(CUADS): 2 NEOVASC. RETINAL: 2 ENTRECRUZ.AV/VA: 1 ENTRECRUZ. OTRA RV: 1 RESPETA FOVEA: 2 VENA DRENAJE: 2
TG(mmHg): 10	OJOCL: 1 VITREO CONTRALAT: 1	

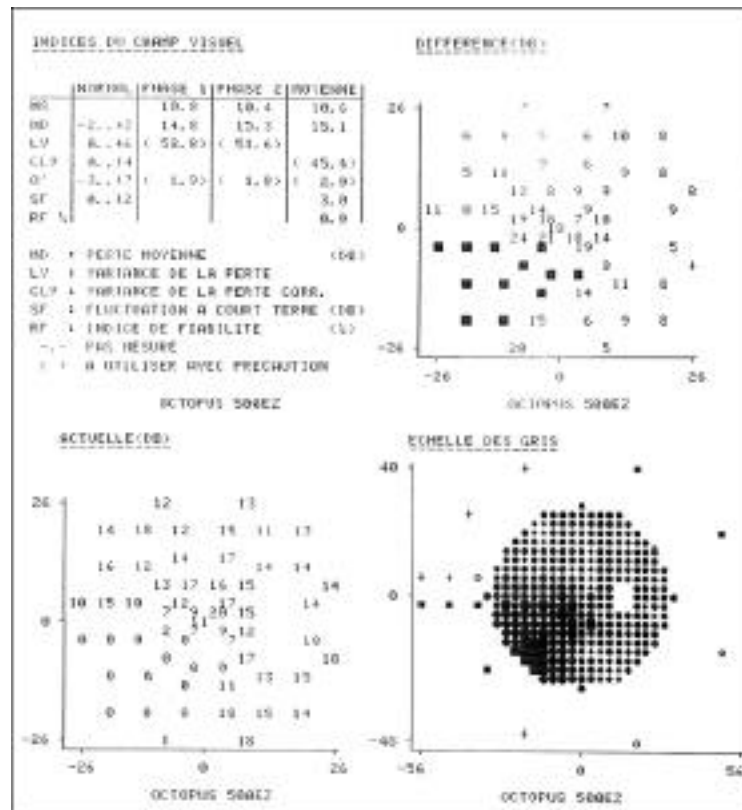
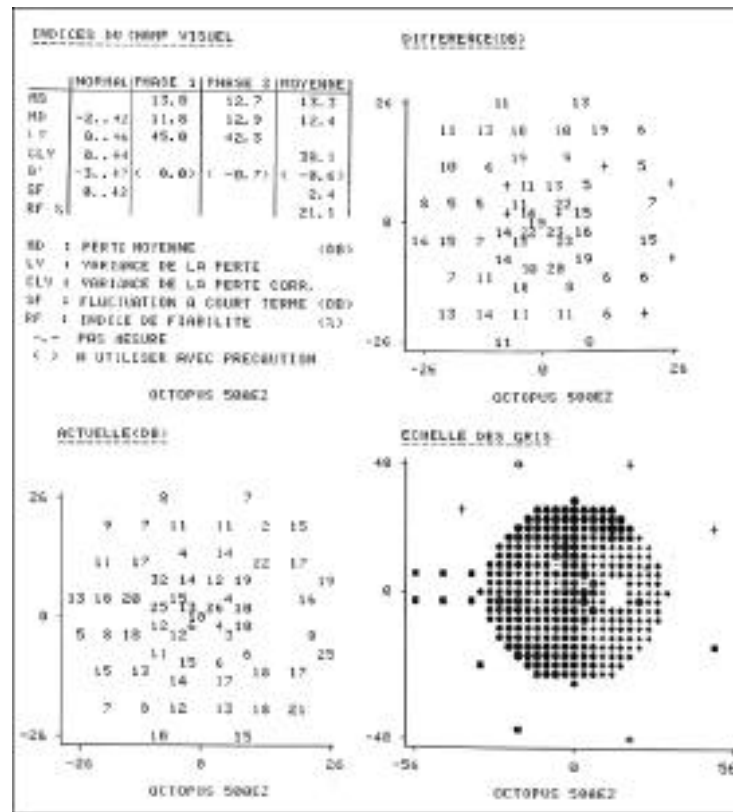




NUM.REFERENCIA: 17

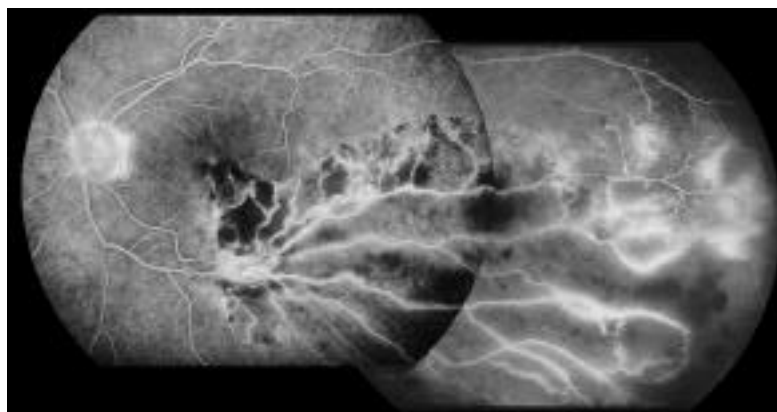
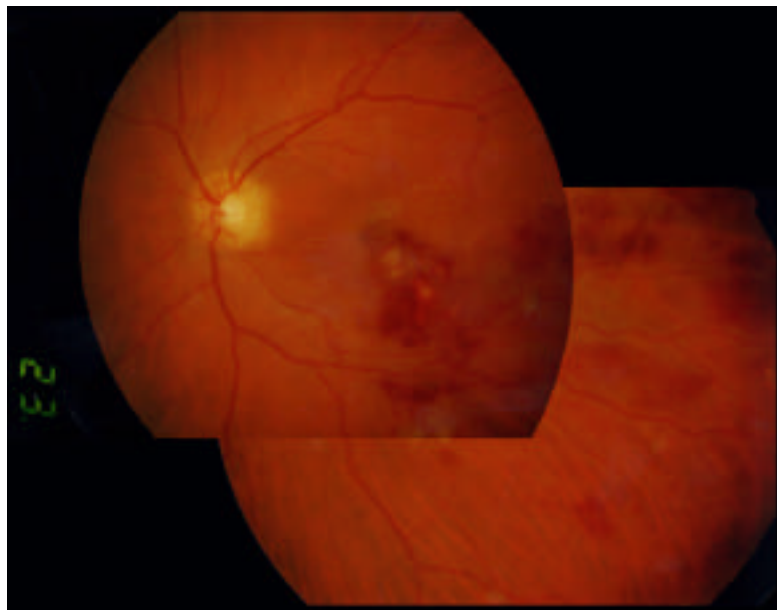
EDAD: 81		SEXO: 2	OJO: 1
ANTECD.CV: 2 DIABETES: 1 Hª.HTA: 1 HTA.EXPL: 1 DISLIPEMIA: 2 TABAQUISMO: 2	SCTRL: 2 SDISMBRUS: 2 SDISMPROGR: 1 SESCOT: 2 SMETAMORF: 2 SMIODESOP: 2	RTEMP: 1 VITREO: 3	
AVLINI: 0,03 AVLFIN: 0,04 AVPINI: 7 AVPFIN: 7 REFRACCION: 3	TOCTOP: 106 EVOL (t HASTA FCG): 166,00 Nº SESIONES FCG: 1 SEGUIM (tFCG-FINAL): 272,00 COMPLICS FCG: 2	INFARTO FS NERV:1 EXUDS.DUROS: 2 ISQUEMIA RETINAL: 3 TIPO OBSTRUCCION: 3 EDEMA MACULAR: 1 ISQUEMIA MACULAR: 1 ARC. PERIFOVEAL(CUADS): 4 NEOVASC. RETINAL: 2 ENTRECRUZ.AV/VA: 1 ENTRECRUZ. OTRA RV: 1 RESPETA FOVEA: 2 VENA DRENAJE: 2	
TG(mmHg): 13	OJOCL: 1 VITREO CONTRALAT: 1		

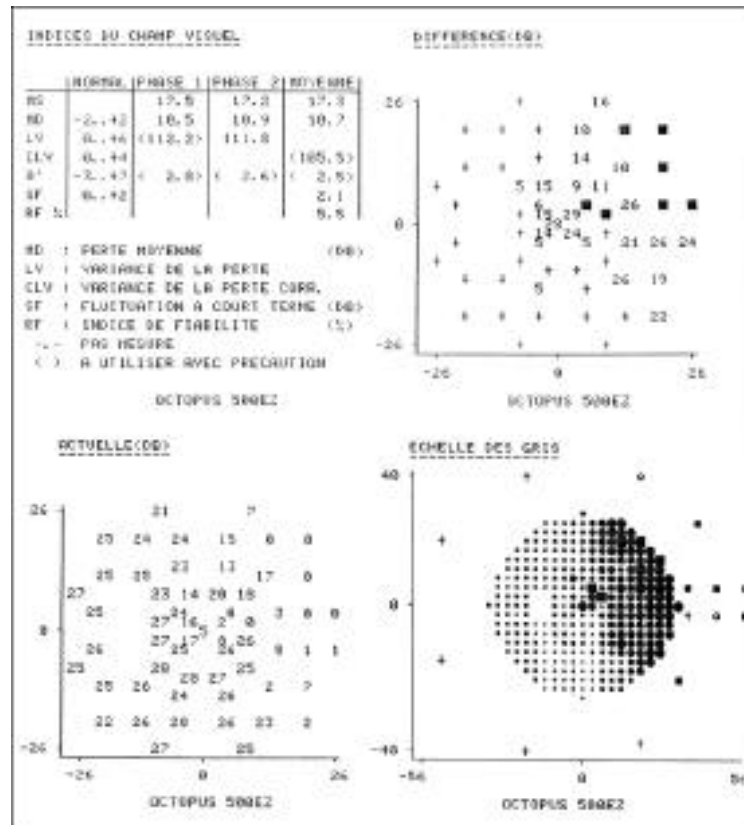
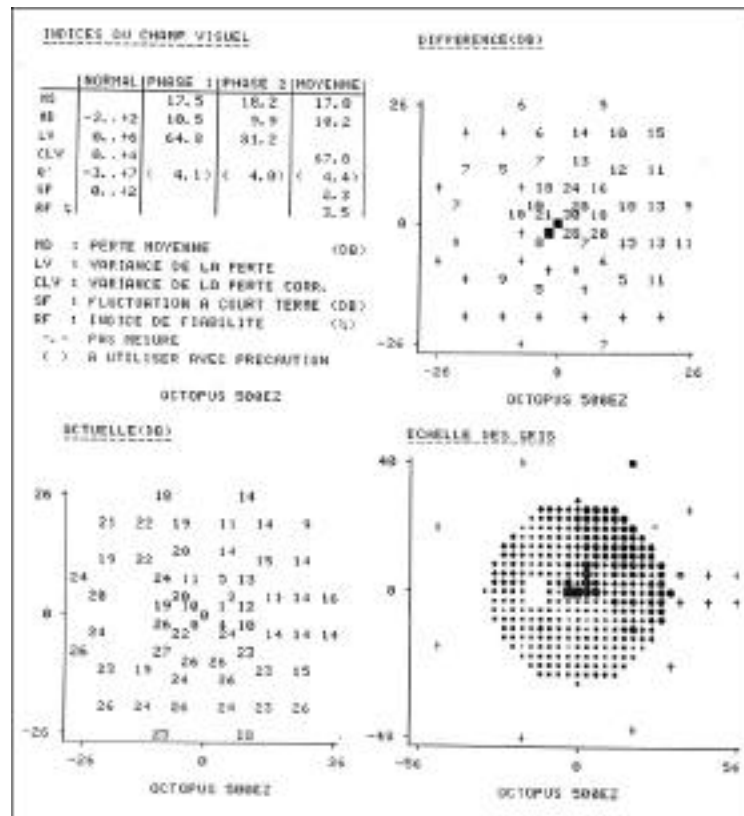




NUM.REFERENCIA: 18

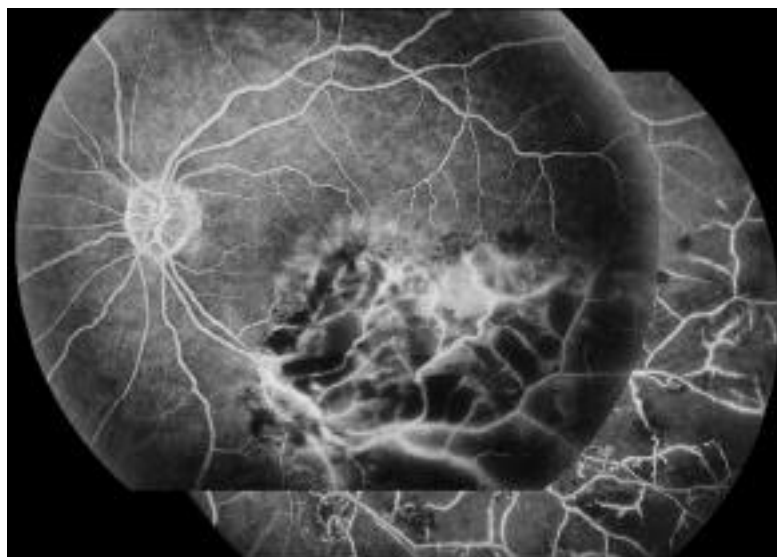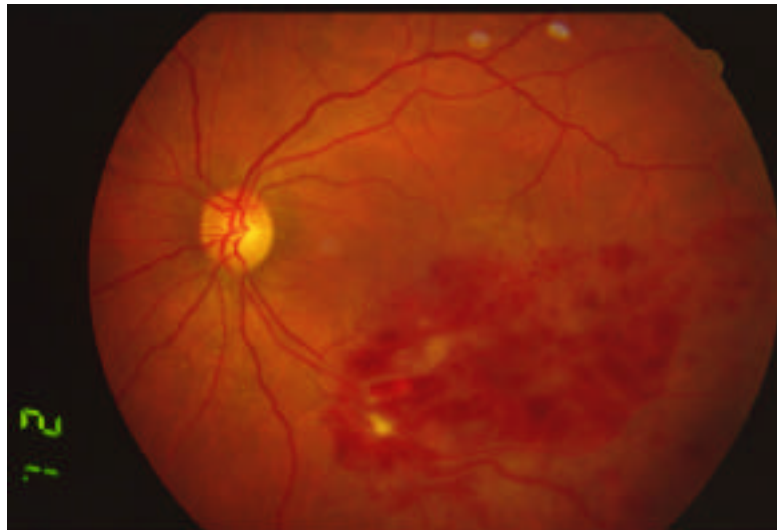
EDAD: 44	SEXO: 2	OJO: 2
ANTECD.CV: 2 DIABETES: 2 Hª.HTA: 1 HTA.EXPL: 1 DISLIPEMIA: 2 TABAQUISMO: 1	SCTRL: 2 SDISMBRUS: 1 SDISMPROGR: 2 SESCOT: 2 SMETAMORF: 1 SMIODESOP: 2	RTEMP: 2 VITREO: 1
AVLINI: 0,06 AVLFIN: 0,06 AVPINI:6 AVPFIN: 6 REFRACCION: 1	TOCTOP: 87 EVOL (t HASTA FCG): 92,00 Nº SESIONES FCG: 2 SEGUIM (tFCG-FINAL): 71,00 COMPLICS FCG: 2	INFARTO FS NERV:1 EXUDS.DUROS: 1 ISQUEMIA RETINAL: 3 TIPO OBSTRUCCION: 2 EDEMA MACULAR: 1 ISQUEMIA MACULAR: 1 ARC. PERIFOVEAL(CUADS): 4 NEOVASC. RETINAL: 1 ENTRECRUZ.AV/VA: 1 ENTRECRUZ. OTRA RV: 1 RESPETA FOVEA: 2 VENA DRENAJE: 1
TG(mmHg): 17	OJOCL: 1 VITREO CONTRALAT: 1	

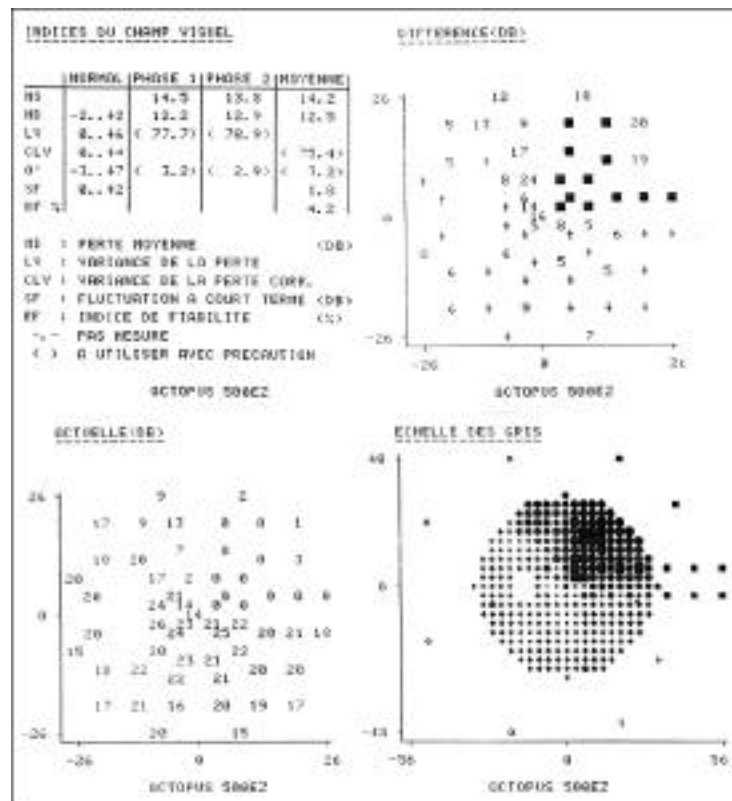
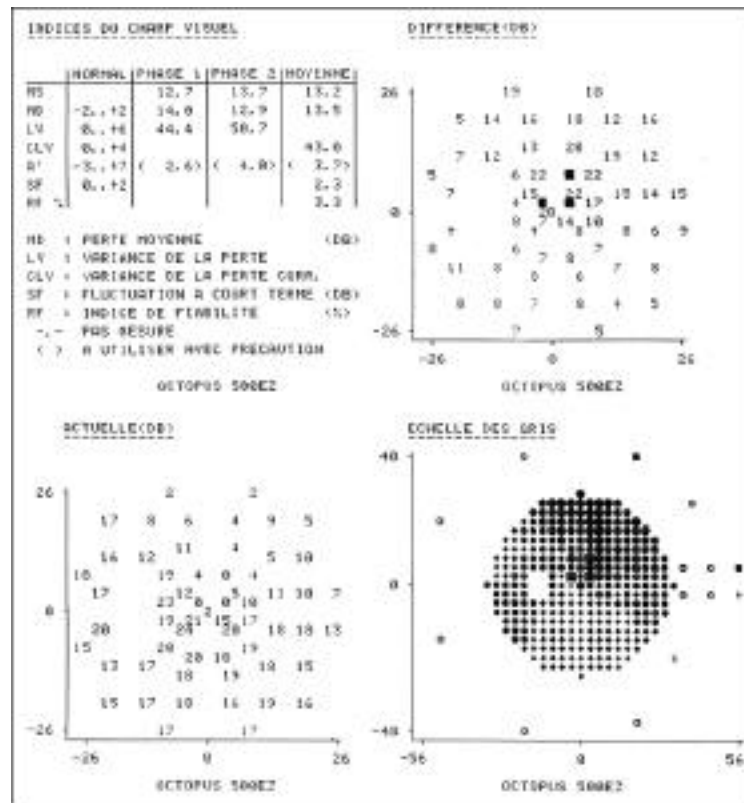




NUM.REFERENCIA: 19

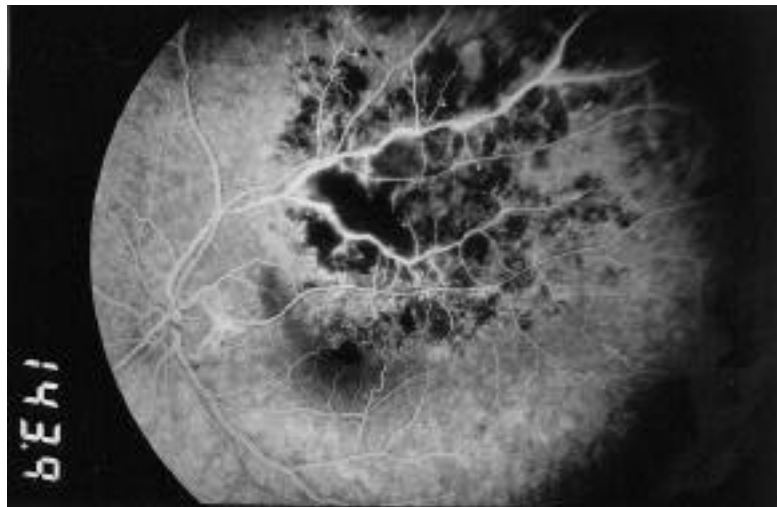
EDAD: 65	SEXO: 2	OJO: 2
ANTECD.CV: 2 DIABETES: 2 H ^a .HTA: 1 HTA.EXPL: 1 DISLIPEMIA: 1 TABAQUISMO: 2	SCTRL: 2 SDISMBRUS: 2 SDISMPROGR: 1 SESCOT: 2 SMETAMORF: 1 SMIODESOP: 2	RTEMP: 2 VITREO: 3
AVLINI: 0,1 AVLFIN: 0,2 AVPINI: 3 AVPFIN: 1 REFRACCION: 1	TOCTOP: 36 EVOL (t HASTA FCG): 120,00 Nº SESIONES FCG: 2 SEGUIM (tFCG-FINAL): 225,00 COMPLICS FCG: 2	INFARTO FS NERV:1 EXUDS.DUROS: 2 ISQUEMIA RETINAL: 3 TIPO OBSTRUCCION: 2 EDEMA MACULAR: 1 ISQUEMIA MACULAR: 1 ARC. PERIFOVEAL(CUADS): 4 NEOVASC. RETINAL: 2 ENTRECRUZ.AV/VA: 1 ENTRECRUZ. OTRA RV: 2 RESPETA FOVEA: 2 VENA DRENAJE: 2
TG(mmHg): 18	OJOCL: 1 VITREO CONTRALAT: 1	

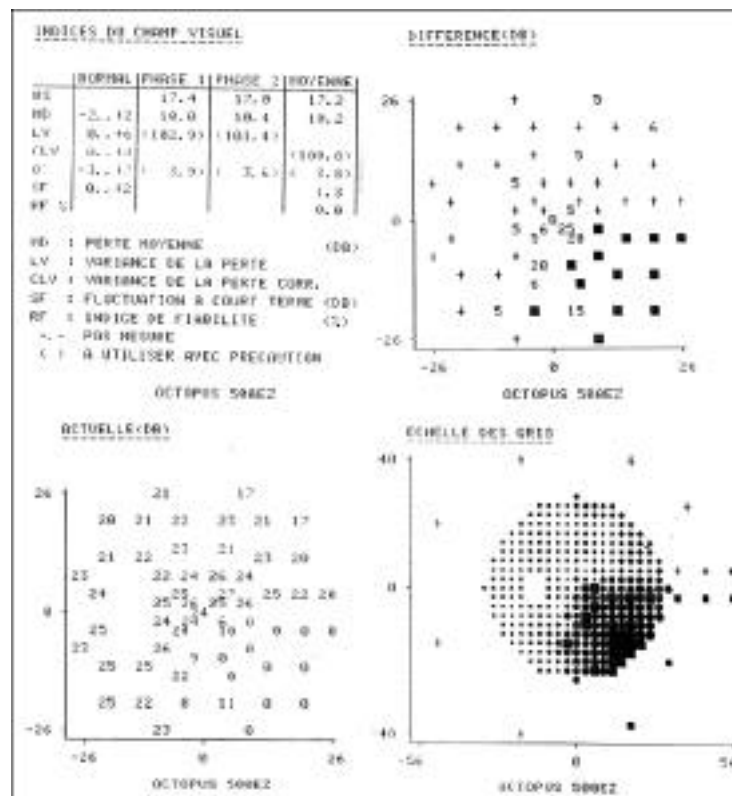
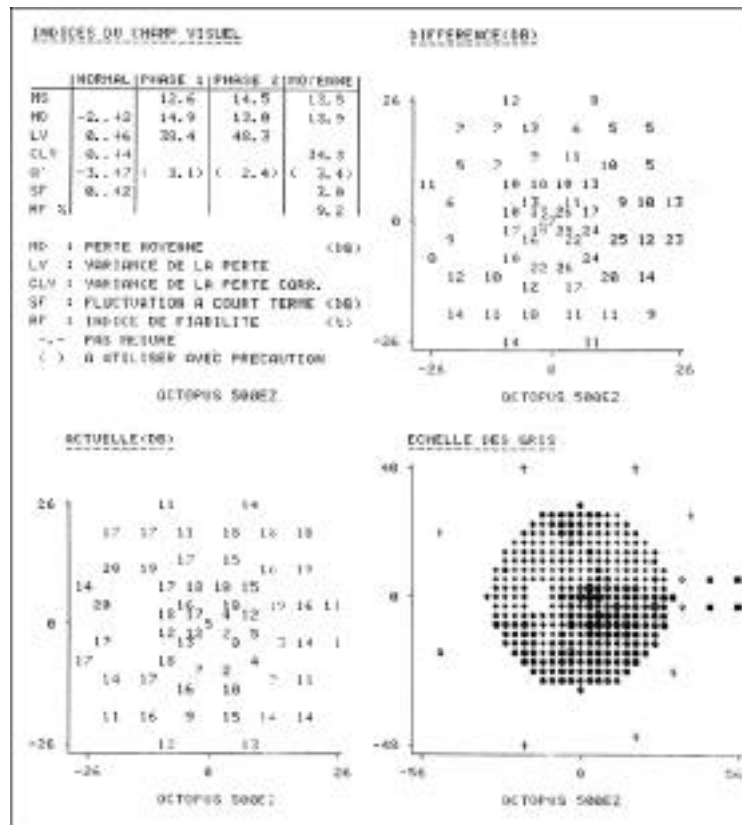




NUM.REFERENCIA: 20

EDAD: 53		SEXO: 1	OJO: 2
ANTECD.CV: 2 DIABETES: 2 H ^a .HTA: 2 HTA.EXPL: 1 DISLIPEMIA: 1 TABAQUISMO: 2	SCTRL: 2 SDISMBRUS: 2 SDISMPROGR: 2 SESCOT: 2 SMETAMORF: 1 SMIODESOP: 2	RTEMP: 2 VITREO: 3	
AVLINI: 0,1 AVLFIN: 0,4 AVPINI:5 AVPFIN: 5 REFRACCION: 1	TOCTOP: 28 EVOL (t HASTA FCG): 104,00 Nº SESIONES FCG: 2 SEGUIM (tFCG-FINAL): 224,00 COMPLICS FCG: 2	INFARTO FS NERV:1 EXUDS.DUROS: 1 ISQUEMIA RETINAL: 3 TIPO OBSTRUCCION: 2 EDEMA MACULAR: 1 ISQUEMIA MACULAR: 1 ARC. PERIFOVEAL(CUADS): 2 NEOVASC. RETINAL: 2 ENTRECRUZ.AV/VA: 1 ENTRECRUZ. OTRA RV: 1 RESPETA FOVEA: 2 VENA DRENAJE: 2	
TG(mmHg): 14	OJOCL: 1 VITREO CONTRALAT: 1		





NUM.REFERENCIA: 21

EDAD: 55		SEXO: 2	OJO: 1
ANTECD.CV: 2 DIABETES: 2 Hª.HTA: 1 HTA.EXPL: 2 DISLIPEMIA: 1 TABAQUISMO: 2	SCTRL: 2 SDISMBRUS: 2 SDISMPROGR: 1 SESCOT: 2 SMETAMORF: 1 SMIODESOP: 2	RTEMP: 1 VITREO: 1	
AVLINI: 0,1 AVLFIN: 0,35 AVPINI:8 AVPFIN: 2 REFRACCION: 2	TOCTOP: 127 EVOL (t HASTA FCG): 217,00 Nº SESIONES FCG: 1 SEGUIM (tFCG-FINAL): 1239,0 COMPLICS FCG: 2	INFARTO FS NERV:1 EXUDS.DUROS: 1 ISQUEMIA RETINAL: 3 TIPO OBSTRUCCION: 3 EDEMA MACULAR: 1 ISQUEMIA MACULAR: 1 ARC. PERIFOVEAL(CUADS): 2 NEOVASC. RETINAL: 2 ENTRECRUZ.AV/VA: 1 ENTRECRUZ. OTRA RV: 1 RESPETA FOVEA: 2 VENA DRENAJE: 2	
TG(mmHg): 12	OJOCL: 1 VITREO CONTRALAT: 1		

