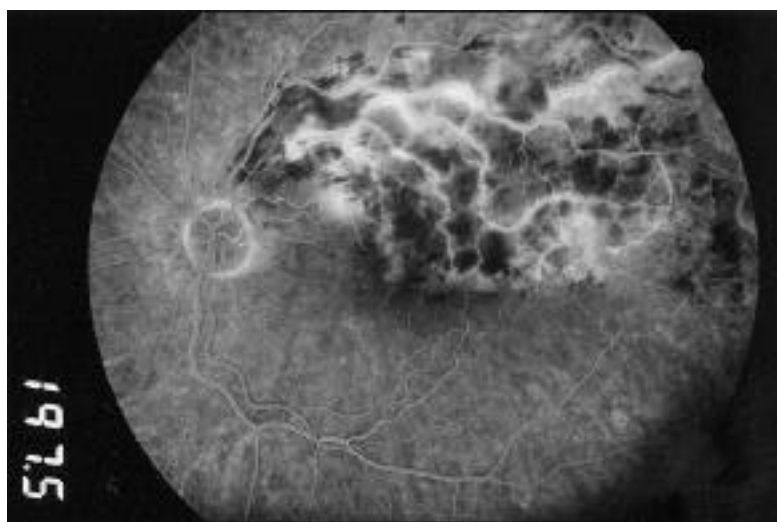
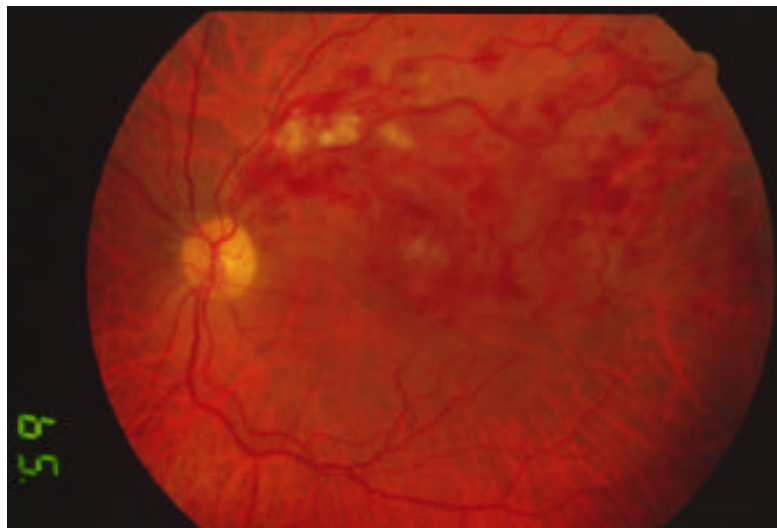
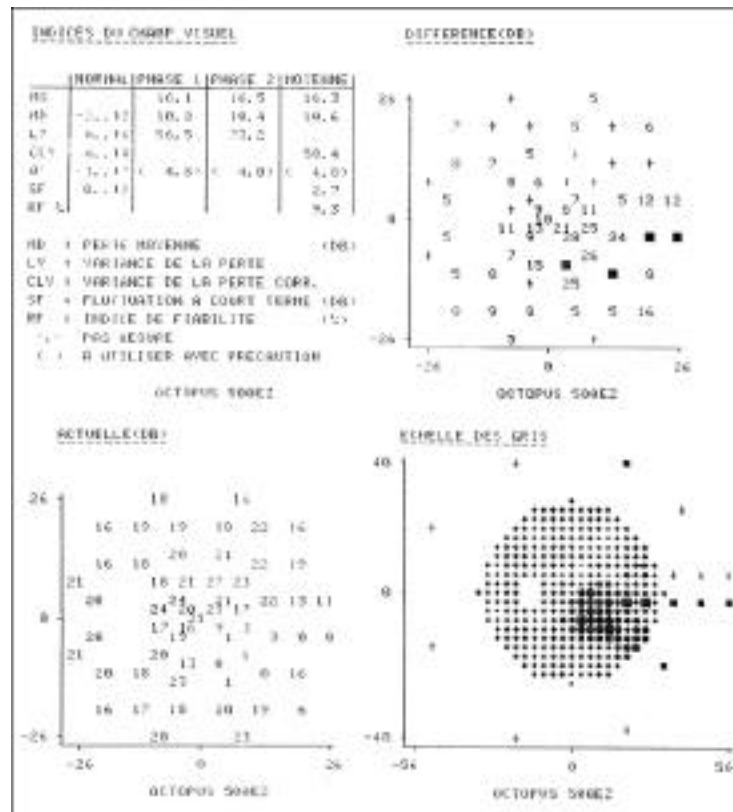
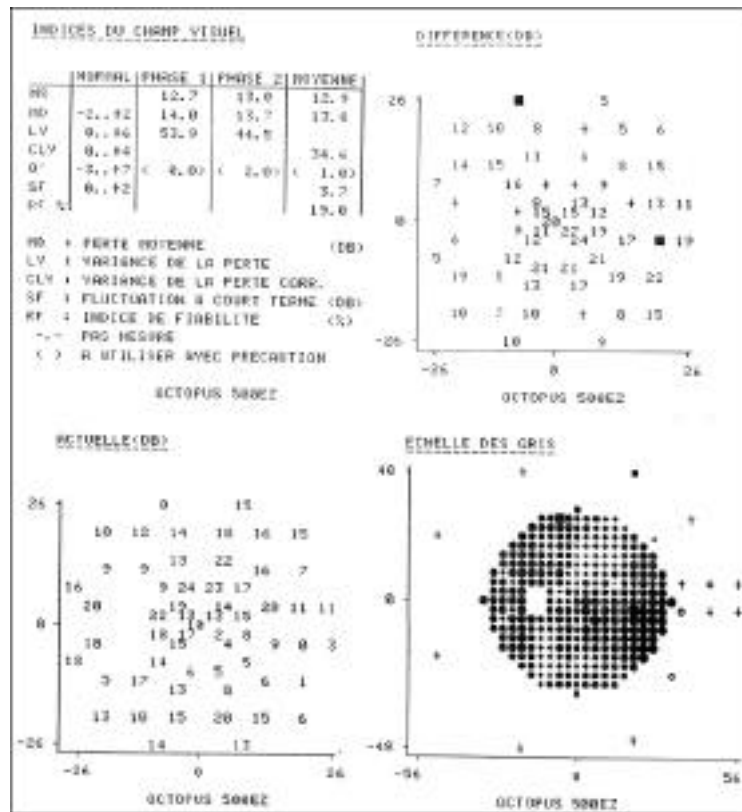


NUM.REFERENCIA: 22

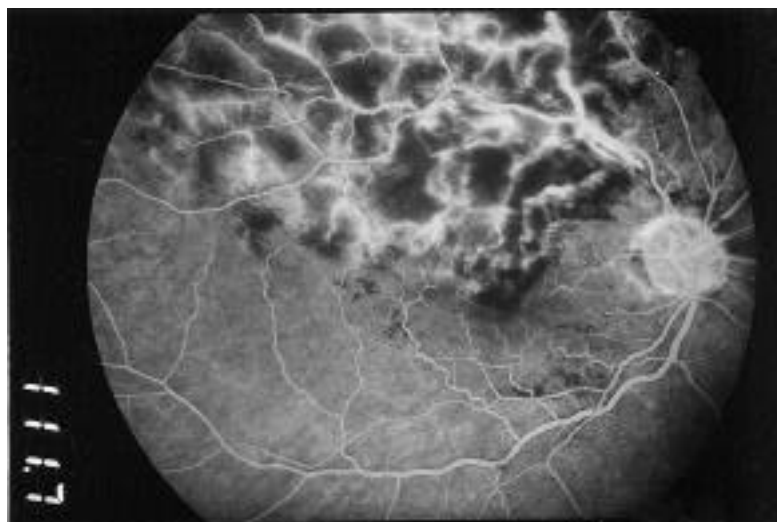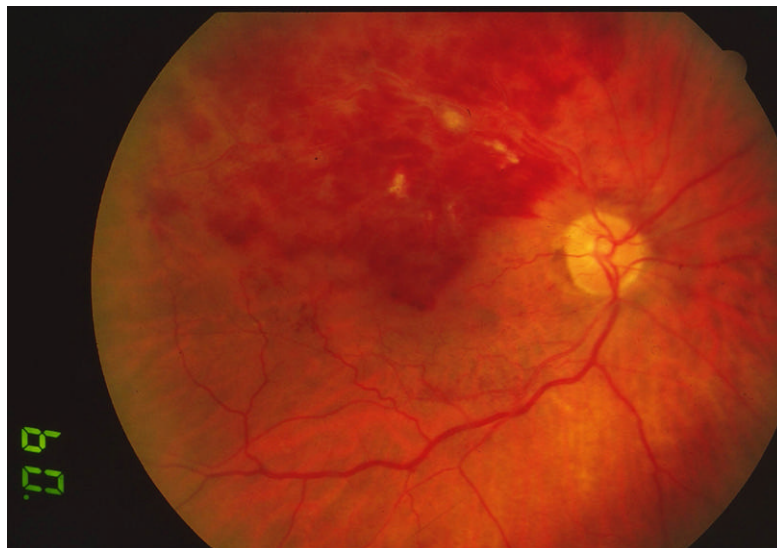EDAD: 63	SEXO: 1	OJO: 2
ANTECD.CV: 1 DIABETES: 2 Hª.HTA: 2 HTA.EXPL: 1 DISLIPEMIA: 2 TABAQUISMO: 2	SCTRL: 2 SDISMBRUS: 1 SDISMPROGR: 2 SESCOT: 2 SMETAMORF: 1 SMIODESOP: 2	RTEMP: 1 VITREO: 3
AVLINI: 0,45 AVLFIN: 0,15 AVPINI:6 AVPFIN: 4 REFRACCION: 2	TOCTOP: 18 EVOL (t HASTA FCG): 75,00 Nº SESIONES FCG: 2 SEGUIM (tFCG-FINAL): 1078,0 COMPLICS FCG: 2	INFARTO FS NERV:1 EXUDS.DUROS: 2 ISQUEMIA RETINAL: 3 TIPO OBSTRUCCION: 3 EDEMA MACULAR: 1 ISQUEMIA MACULAR: 1 ARC. PERIFOVEAL(CUADS): 4 NEOVASC. RETINAL: 2 ENTRECRUZ.AV/VA: 1 ENTRECRUZ. OTRA RV: 1 RESPETA FOVEA: 2 VENA DRENAJE: 1
TG(mmHg): 22	OJOCL: 1 VITREO CONTRALAT: 1	

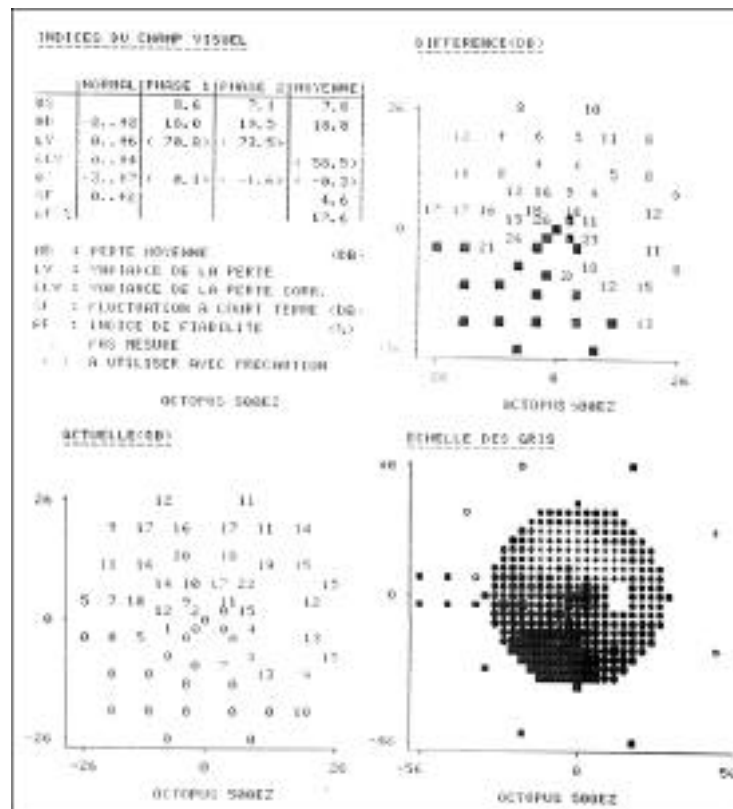
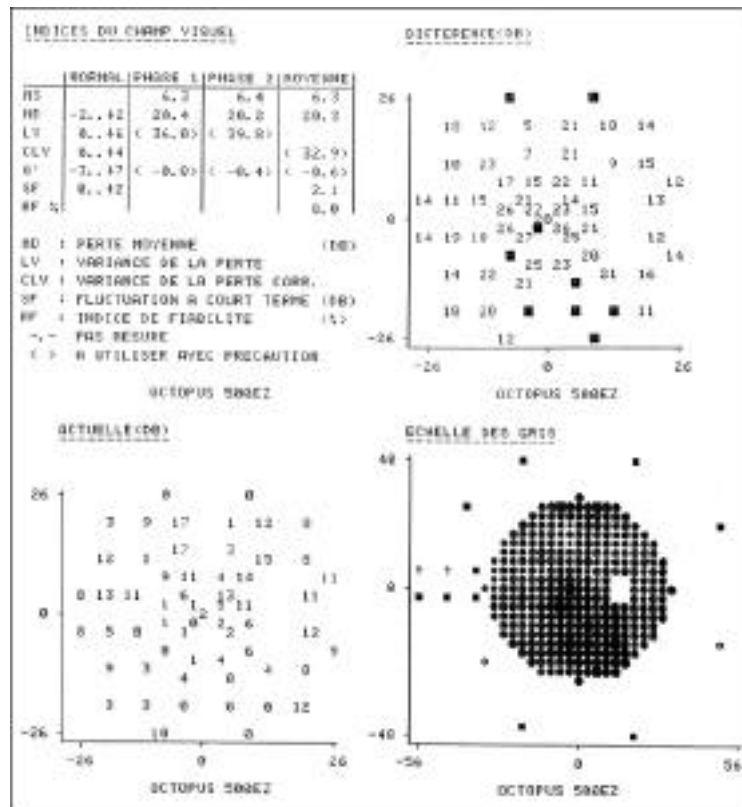




NUM.REFERENCIA: 23

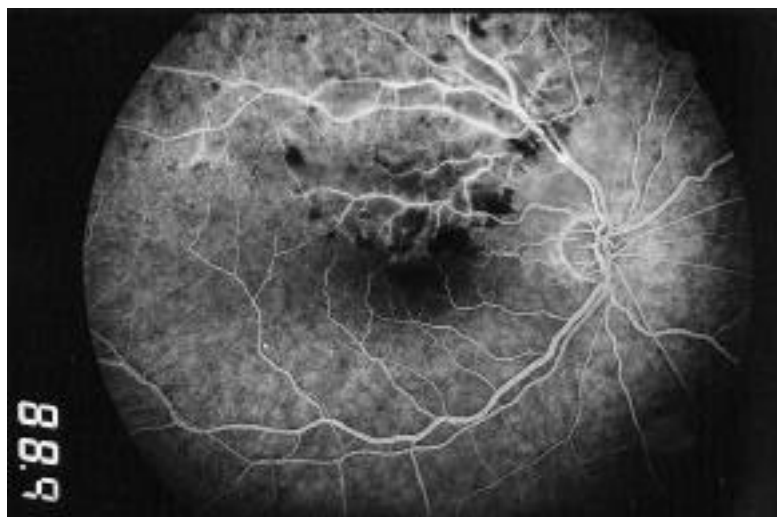
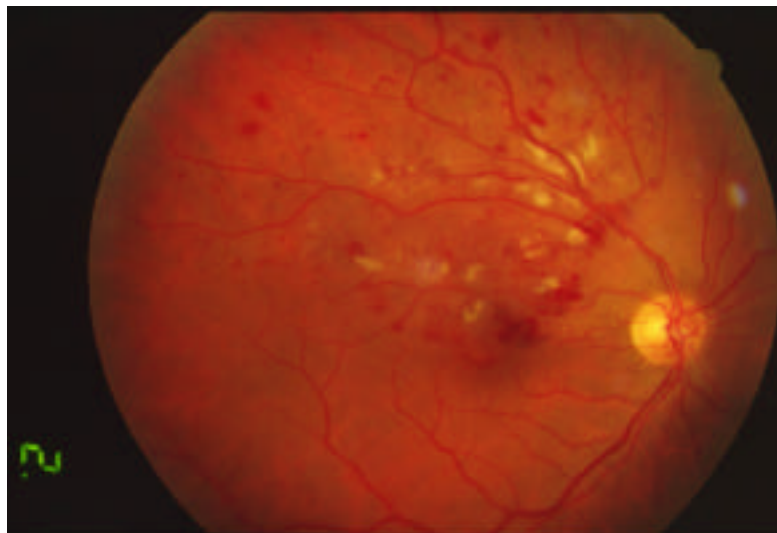
EDAD: 66	SEXO: 2	OJO: 1
ANTECD.CV: 2 DIABETES: 1 H ^a .HTA: 1 HTA.EXPL: 1 DISLIPEMIA: 1 TABAQUISMO: 2	SCTRL: 2 SDISMBRUS: 1 SDISMPROGR: 2 SESCOT: 2 SMETAMORF: 1 SMIODESOP: 2	RTEMP: 1 VITREO: 3
AVLINI: 0,03 AVLFIN: 0,25 AVPINI:6 AVPFIN: 8 REFRACCION: 2	TOCTOP: 4 EVOL (t HASTA FCG): 7,00 N° SESIONES FCG: 2 SEGUIM (tFCG-FINAL): 1337,0 COMPLICS FCG: 2	INFARTO FS NERV:1 EXUDS.DUROS: 2 ISQUEMIA RETINAL: 3 TIPO OBSTRUCCION: 2 EDEMA MACULAR: 1 ISQUEMIA MACULAR: 1 ARC. PERIFOVEAL(CUADS): 4 NEOVASC. RETINAL: 2 ENTRECRUZ.AV/VA: 1 ENTRECRUZ. OTRA RV: 1 RESPETA FOVEA: 2 VENA DRENAJE: 2
TG(mmHg): 14	OJOCL: 1 VITREO CONTRALAT: 1	

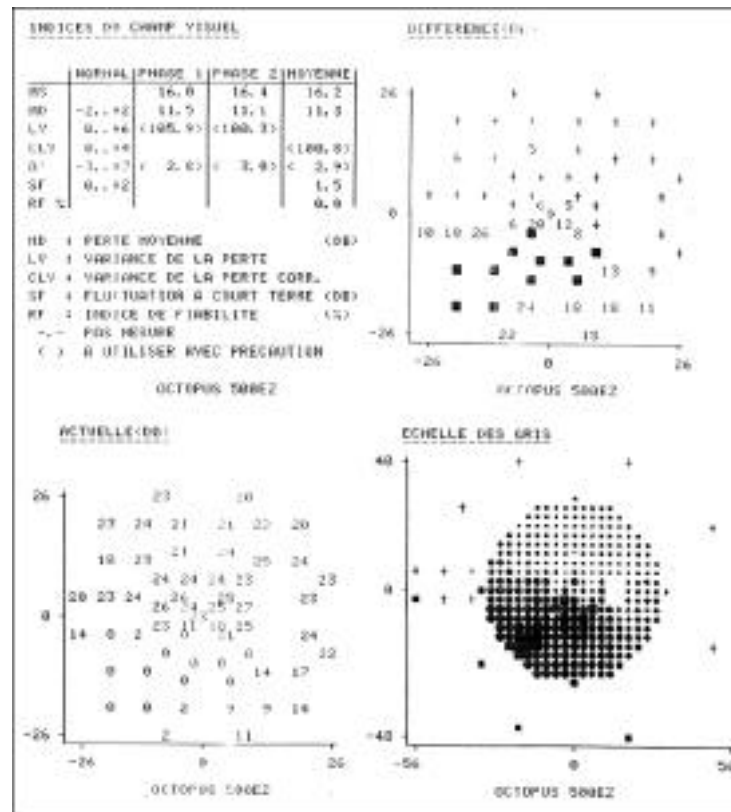
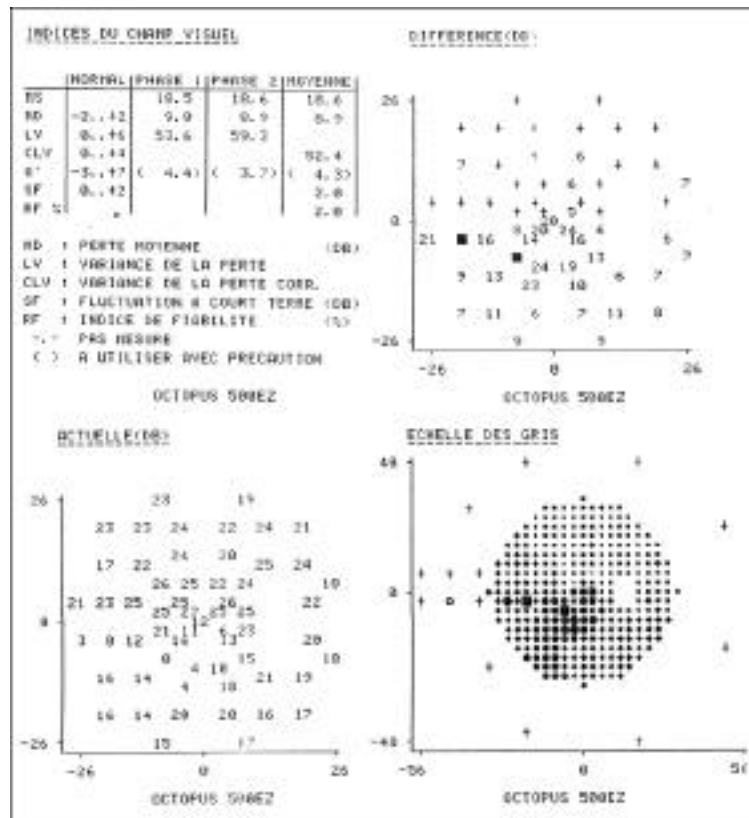




NUM.REFERENCIA: 24

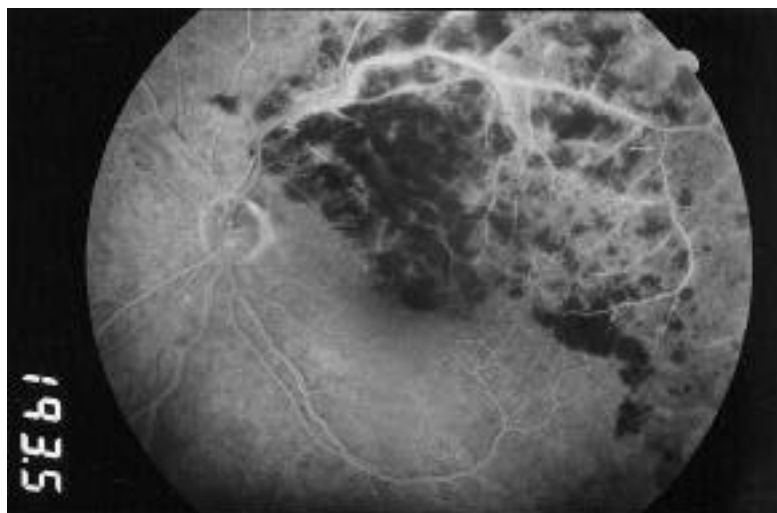
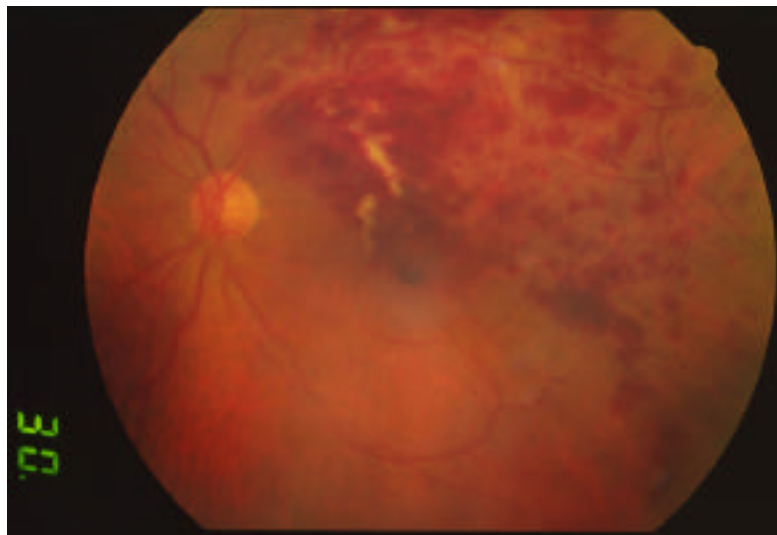
EDAD: 52		SEXO: 1	OJO: 1
ANTECD.CV: 2 DIABETES: 2 Hª.HTA: 2 HTA.EXPL: 1 DISLIPEMIA: 1 TABAQUISMO: 2	SCTRL: 2 SDISMBRUS: 2 SDISMPROGR: 2 SESCOT: 2 SMETAMORF: 1 SMIODESOP: 2	RTEMP: 1 VITREO: 1	
AVLINI: 0,1 AVLFIN: 0,8 AVPINI:6 AVPFIN: 1 REFRACCION: 1	TOCTOP: 16 EVOL (t HASTA FCG): 30,00 Nº SESIONES FCG: 2 SEGUIM (tFCG-FINAL): 1581,0 COMPLICS FCG: 2	INFARTO FS NERV:1 EXUDS.DUROS: 1 ISQUEMIA RETINAL: 3 TIPO OBSTRUCCION: 2 EDEMA MACULAR: 2 ISQUEMIA MACULAR: 1 ARC. PERIFOVEAL(CUADS): 2 NEOVASC. RETINAL: 2 ENTRECRUZ.AV/VA: 2 ENTRECRUZ. OTRA RV: 2 RESPETA FOVEA: 2 VENA DRENAJE: 2	
TG(mmHg): 17	OJOCL: 1 VITREO CONTRALAT: 1		

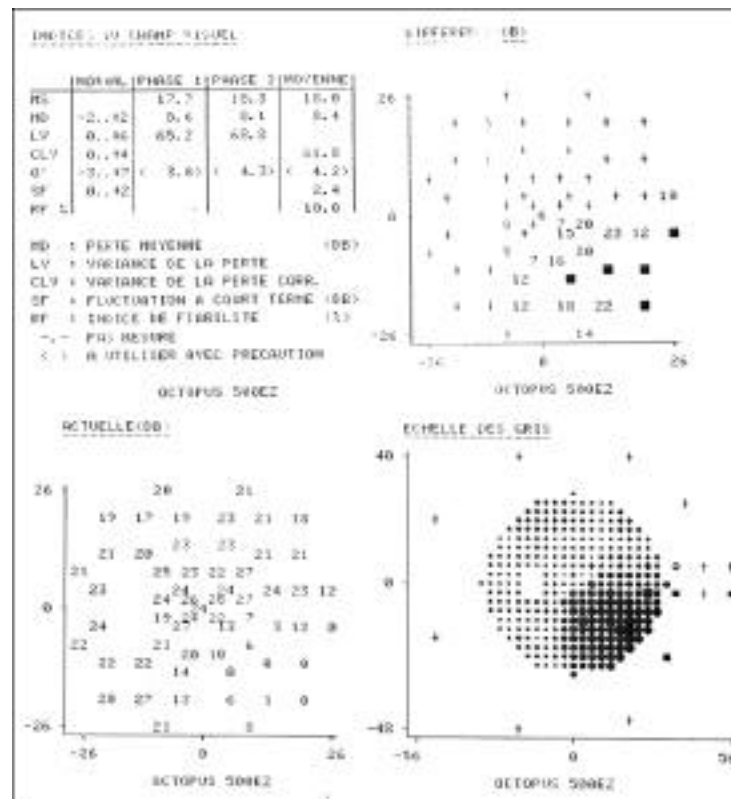
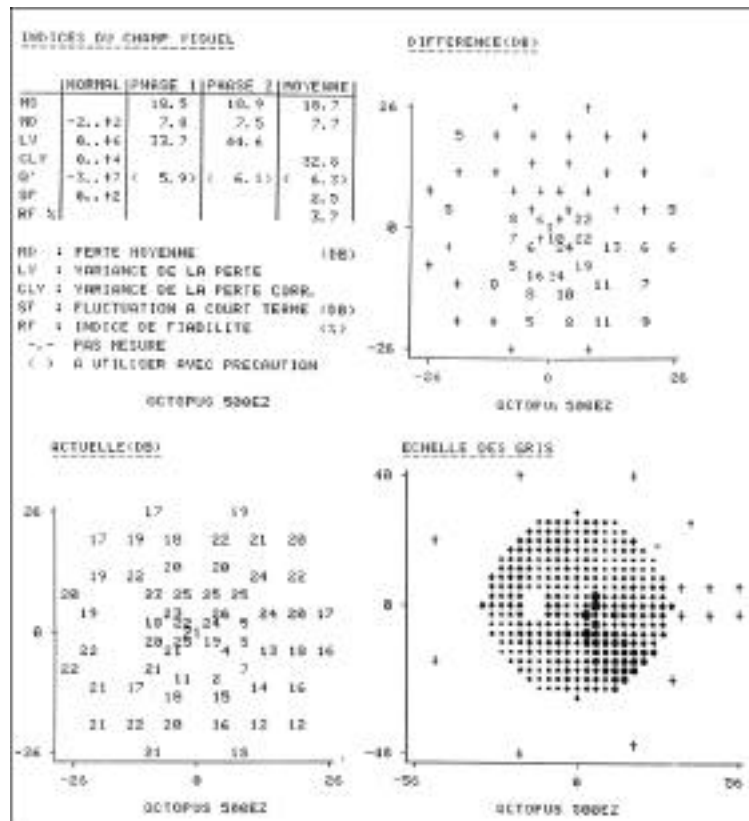




NUM.REFERENCIA: 25

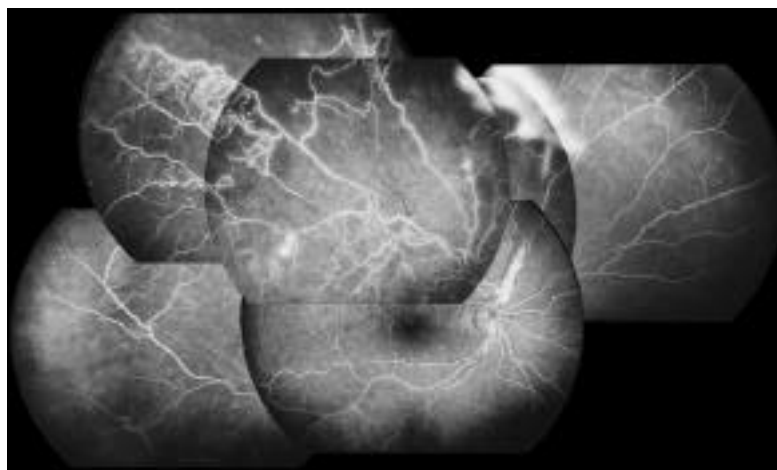
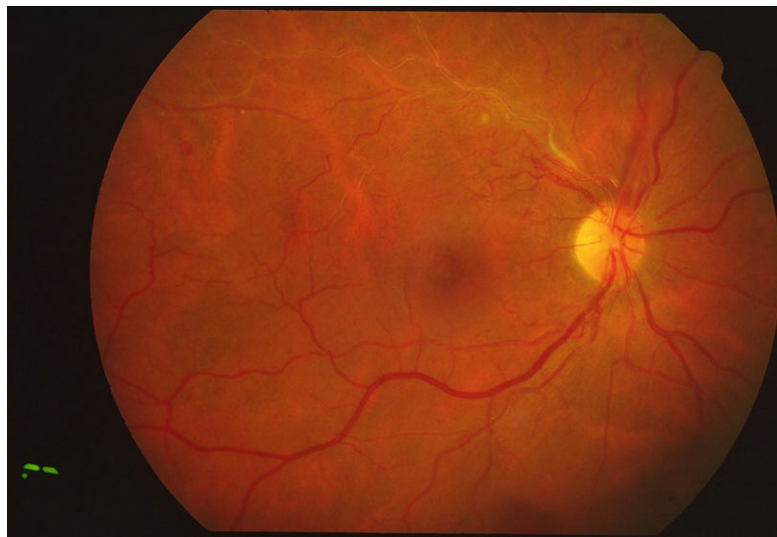EDAD: 70	SEXO: 1	OJO: 2
ANTECD.CV: 2 DIABETES: 1 H ^a .HTA: 1 HTA.EXPL: 1 DISLIPEMIA: 2 TABAQUISMO: 1	SCTRL: 2 SDISMBRUS: 1 SDISMPROGR: 2 SESCOT: 1 SMETAMORF: 1 SMIODESOP: 2	RTEMP: 1 VITREO: 2
AVLINI: 0,15 AVLFIN: 0,4 AVPINI:3 AVPFIN: 2 REFRACCION: 3	TOCTOP: 21 EVOL (t HASTA FCG): 29,00 Nº SESIONES FCG: 2 SEGUIM (tFCG-FINAL): 323,00 COMPLICS FCG: 2	INFARTO FS NERV:1 EXUDS.DUROS: 2 ISQUEMIA RETINAL: 3 TIPO OBSTRUCCION: 2 EDEMA MACULAR: 2 ISQUEMIA MACULAR: 1 ARC. PERIFOVEAL(CUADS): 4 NEOVASC. RETINAL: 2 ENTRECRUZ.AV/VA: 1 ENTRECRUZ. OTRA RV: 1 RESPETA FOVEA: 2 VENA DRENAJE: 2
TG(mmHg): 13	OJOCL: 1 VITREO CONTRALAT: 3	

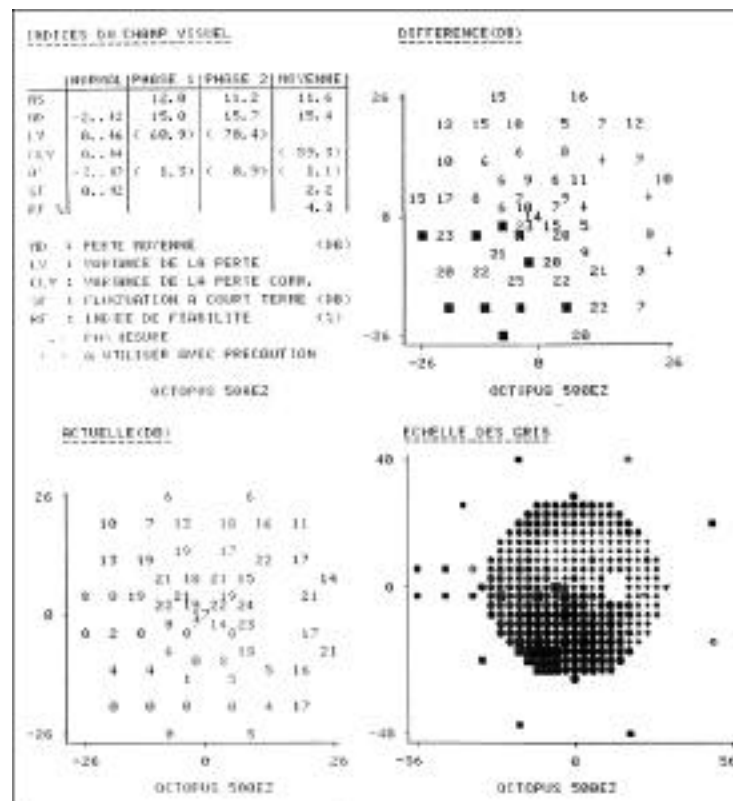
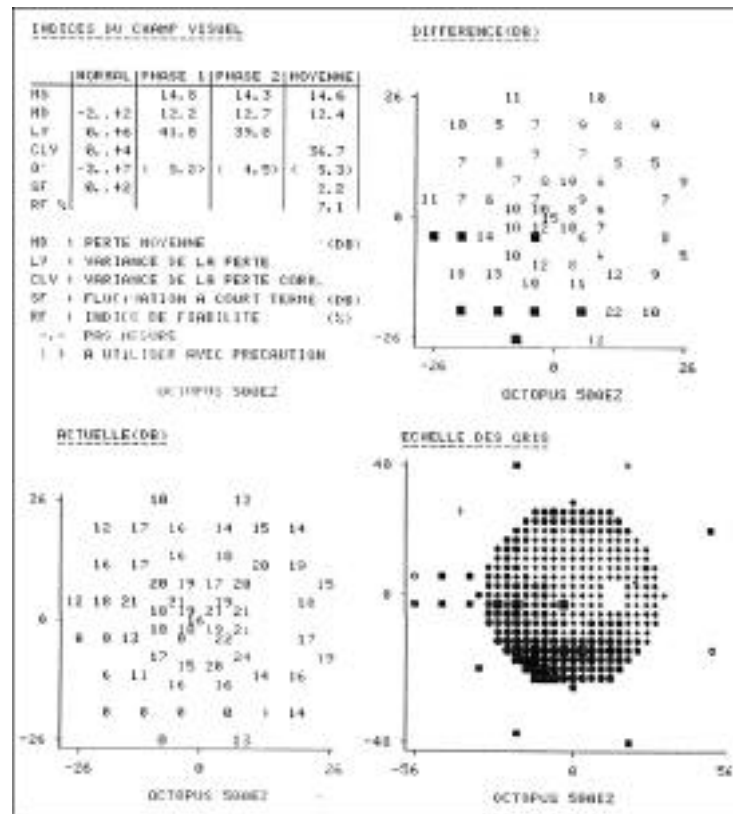




NUM.REFERENCIA: 26

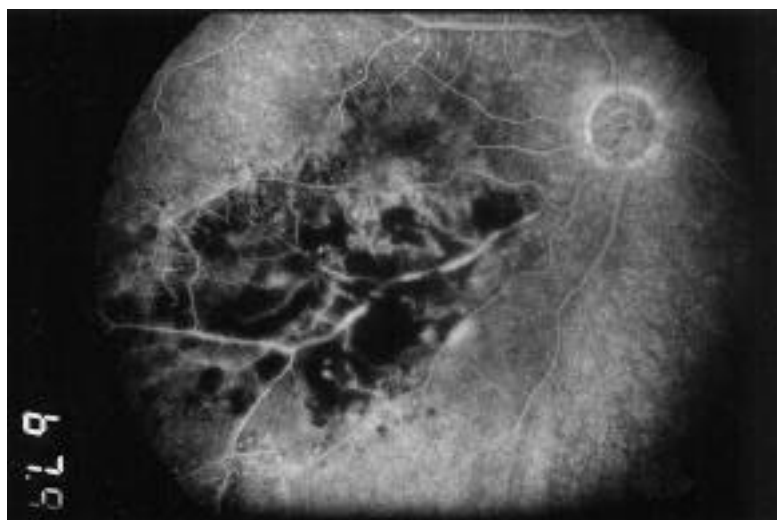
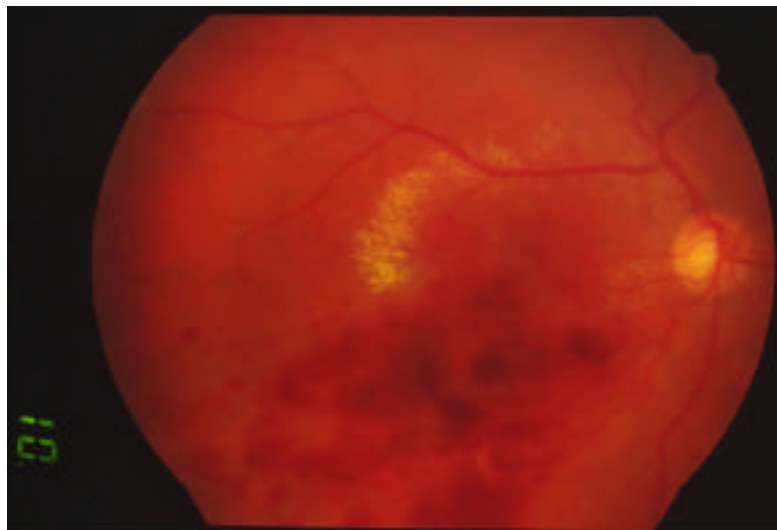
EDAD: 60	SEXO: 2	OJO: 1
ANTECD.CV: 2 DIABETES: 2 H ^a .HTA: 1 HTA.EXPL: 2 DISLIPEMIA: 2 TABAQUISMO: 2	SCTRL: 2 SDISMBRUS: 1 SDISMPROGR: 2 SESCOT: 1 SMETAMORF: 2 SMIODESOP: 1	RTEMP: 1 VITREO: 2
AVLINI: 0,1 AVLFIN: 0,35 AVPINI: 7 AVPFIN: 1 REFRACCION: 1	TOCTOP: 55 EVOL (t HASTA FCG): 56,00 Nº SESIONES FCG: 4 SEGUIM (tFCG-FINAL): 264,00 COMPLICS FCG: 2	INFARTO FS NERV: 2 EXUDS.DUROS: 2 ISQUEMIA RETINAL: 3 TIPO OBSTRUCCION: 2 EDEMA MACULAR: 1 ISQUEMIA MACULAR: 1 ARC. PERIFOVEAL(CUADS): 2 NEOVASC. RETINAL: 1 ENTRECRUZ.AV/VA: 1 ENTRECRUZ. OTRA RV: 2 RESPETA FOVEA: 2 VENA DRENAJE: 2
TG(mmHg): 18	OJOCL: 1 VITREO CONTRALAT: 1	

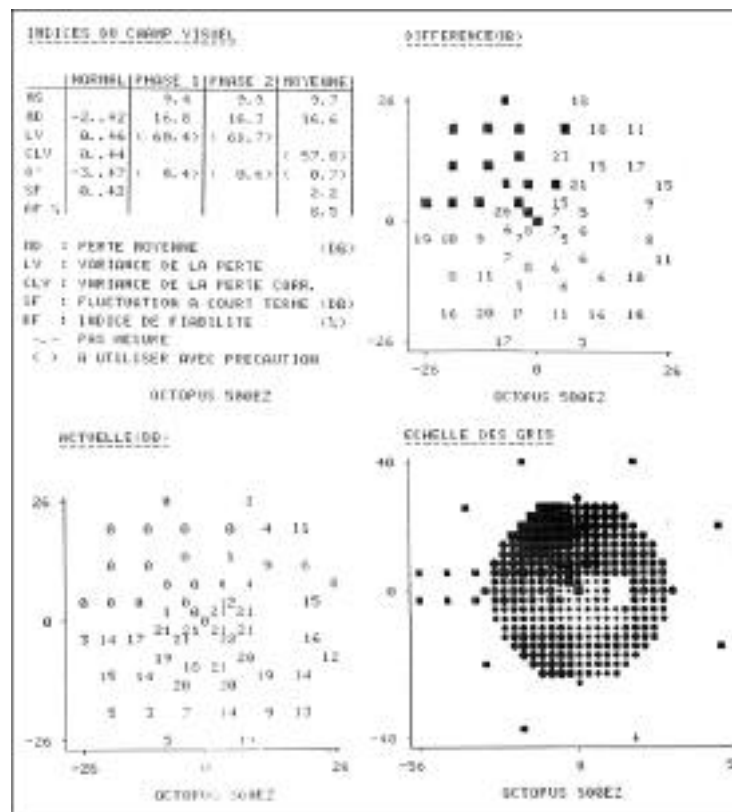
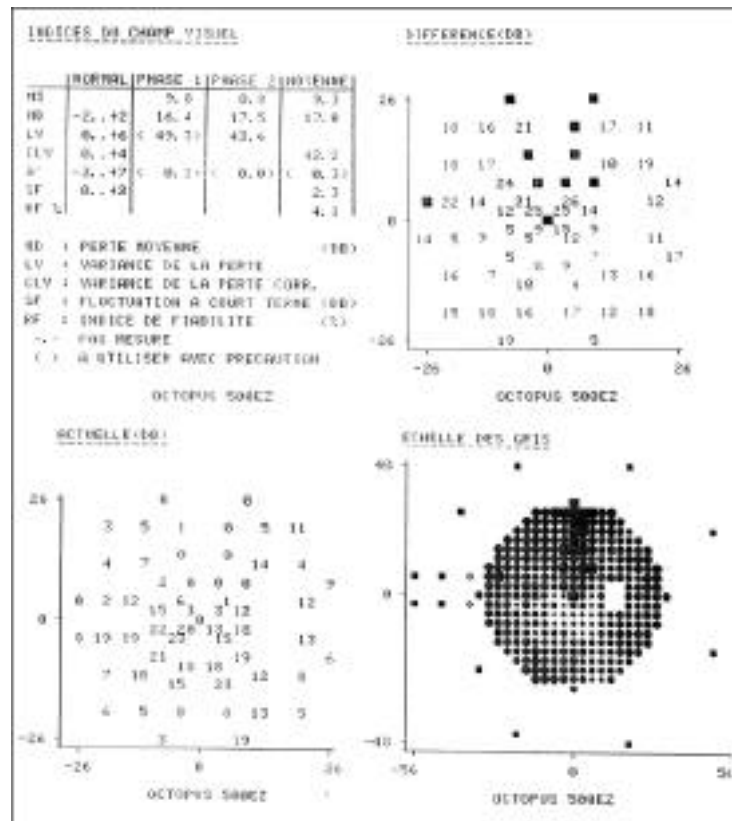




NUM.REFERENCIA: 27

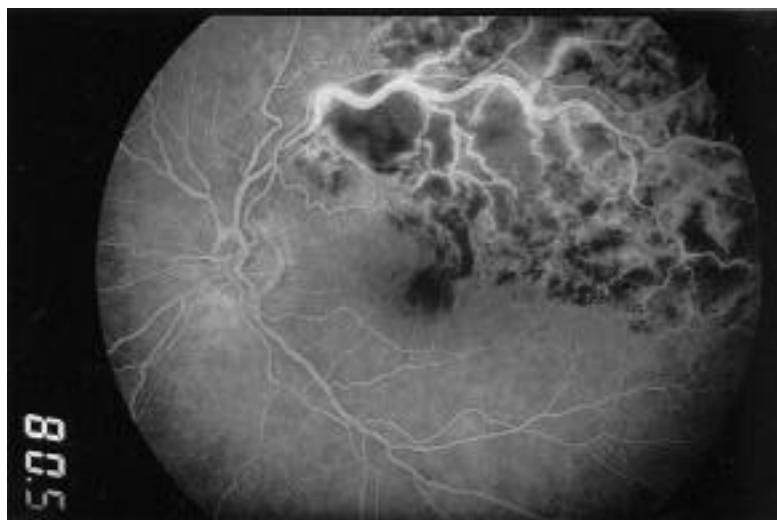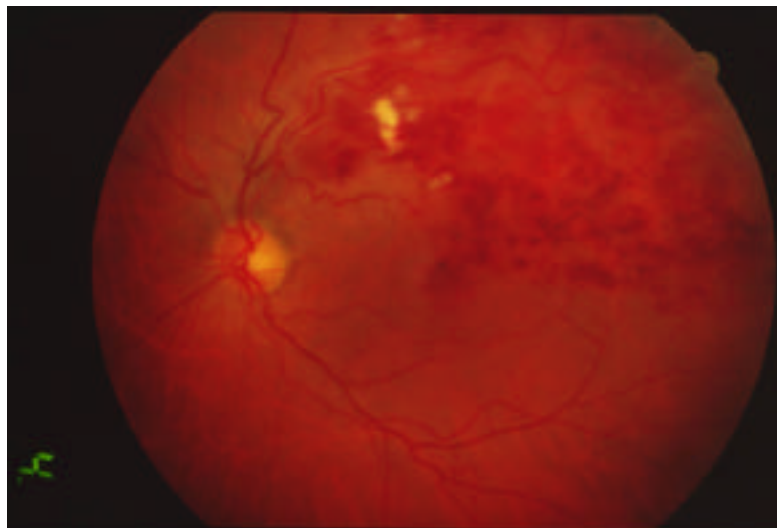
EDAD: 72	SEXO: 2	OJO: 1
ANTECD.CV: 2 DIABETES: 2 H ^a .HTA: 2 HTA.EXPL: 2 DISLIPEMIA: 1 TABAQUISMO: 2	SCTRL: 2 SDISMBRUS: 2 SDISMPROGR: 1 SESCOT: 1 SMETAMORF: 2 SMIODESOP: 1	RTEMP: 2 VITREO: 3
AVLINI: 0,06 AVLFIN: 0,15 AVPINI:6 AVPFIN: 2 REFRACCION: 1	TOCTOP: 59 EVOL (t HASTA FCG): 124,00 N° SESIONES FCG: 2 SEGUIM (tFCG-FINAL): 1673,0 COMPLICS FCG: 2	INFARTO FS NERV:1 EXUDS.DUROS: 1 ISQUEMIA RETINAL: 3 TIPO OBSTRUCCION: 3 EDEMA MACULAR: 1 ISQUEMIA MACULAR: 1 ARC. PERIFOVEAL(CUADS): 4 NEOVASC. RETINAL: 2 ENTRECRUZ.AV/VA: 1 ENTRECRUZ. OTRA RV: 1 RESPETA FOVEA: 2 VENA DRENAJE: 1
TG(mmHg): 12	OJOCL: 1 VITREO CONTRALAT: 1	

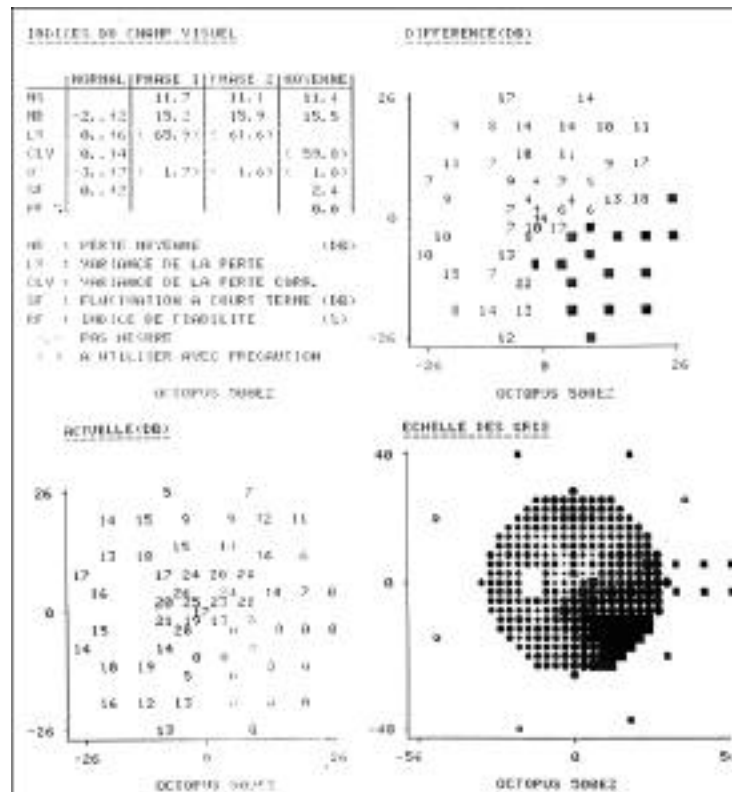
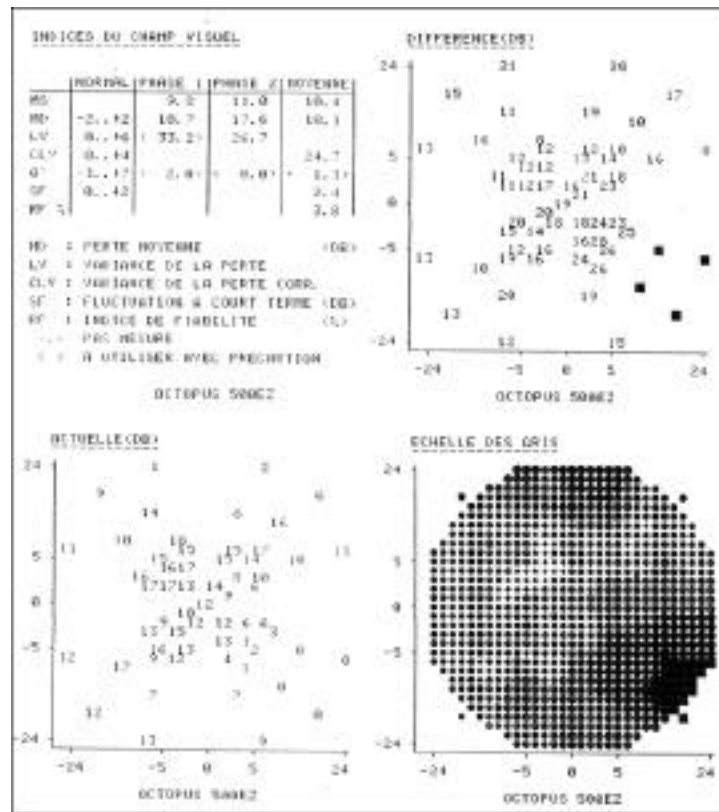




NUM.REFERENCIA: 28

EDAD: 60	SEXO: 2	OJO: 2
ANTECD.CV: 2 DIABETES: 2 Hª.HTA: 2 HTA.EXPL: 1 DISLIPEMIA: 1 TABAQUISMO: 2	SCTRL: 2 SDISMBRUS: 2 SDISMPROGR: 2 SESCOT: 1 SMETAMORF: 1 SMIODESOP: 2	RTEMP: 1 VITREO: 3
AVLINI: 0,1 AVLFIN: 0,15 AVPINI:0 AVPFIN: 4 REFRACCION: 1	TOCTOP: 66 EVOL (t HASTA FCG): 96,00 Nº SESIONES FCG: 2 SEGUIM (tFCG-FINAL): 202,00 COMPLICS FCG: 2	INFARTO FS NERV:1 EXUDS.DUROS: 2 ISQUEMIA RETINAL: 3 TIPO OBSTRUCCION: 3 EDEMA MACULAR: 2 ISQUEMIA MACULAR: 1 ARC. PERIFOVEAL(CUADS): 3 NEOVASC. RETINAL: 2 ENTRECRUZ.AV/VA: 1 ENTRECRUZ. OTRA RV: 2 RESPETA FOVEA: 2 VENA DRENAJE: 1
TG(mmHg): 12	OJOCL: 1 VITREO CONTRALAT: 3	





NUM.REFERENCIA: 29

EDAD: 66	SEXO: 2	OJO: 1
ANTECD.CV: 2 DIABETES: 2 H ^a .HTA: 1 HTA.EXPL: 2 DISLIPEMIA: 1 TABAQUISMO: 2	SCTRL: 2 SDISMBRUS: 1 SDISMPROGR: 2 SESCOT: 1 SMETAMORF: 1 SMIODESOP: 1	RTEMP: 1 VITREO: 3
AVLINI: 0,07 AVLFIN: 0,8 AVPINI:0 AVPFIN: 1 REFRACCION: 1	TOCTOP: 12 EVOL (t HASTA FCG): 101,00 N° SESIONES FCG: 1 SEGUIM (tFCG-FINAL): 1846,0 COMPLICS FCG: 2	INFARTO FS NERV:1 EXUDS.DUROS: 1 ISQUEMIA RETINAL: 3 TIPO OBSTRUCCION: 3 EDEMA MACULAR: 2 ISQUEMIA MACULAR: 2 ARC. PERIFOVEAL(CUADS): 5 NEOVASC. RETINAL: 2 ENTRECRUZ.AV/VA: 1 ENTRECRUZ. OTRA RV: 1 RESPETA FOVEA: 1 VENA DRENAJE: 1
TG(mmHg): 15	OJOCL: 2 VITREO CONTRALAT: 1	

