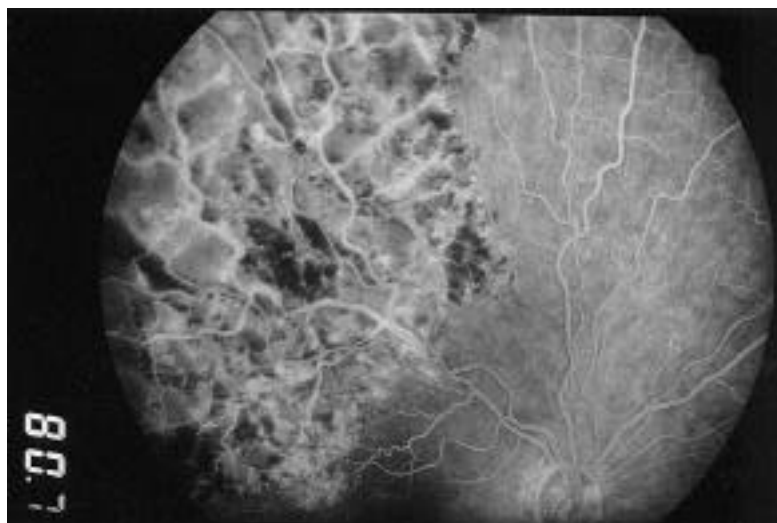
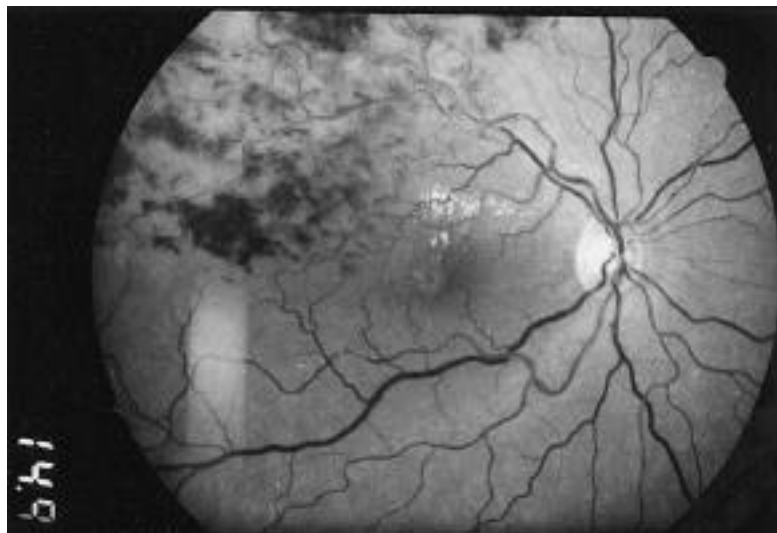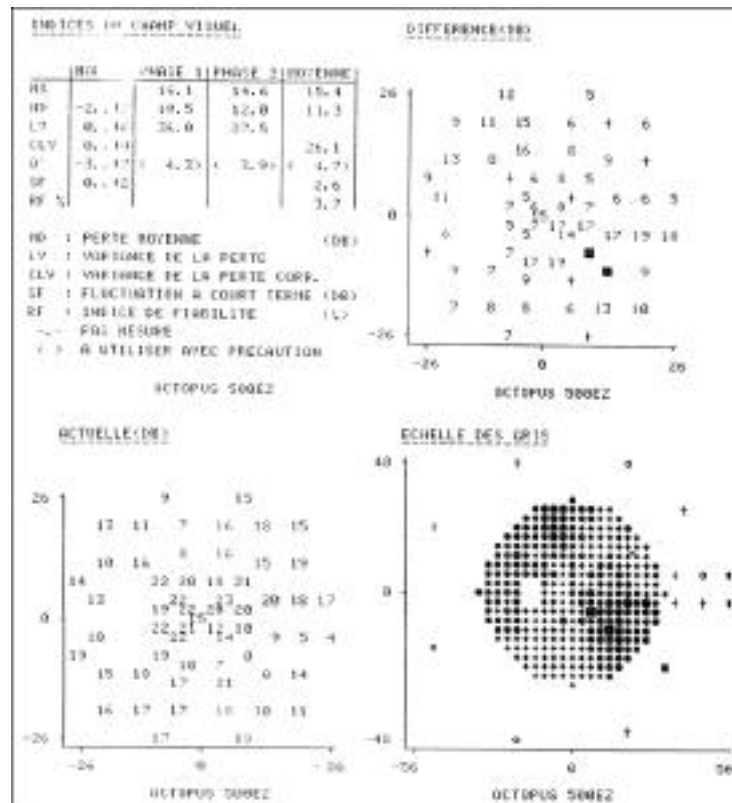
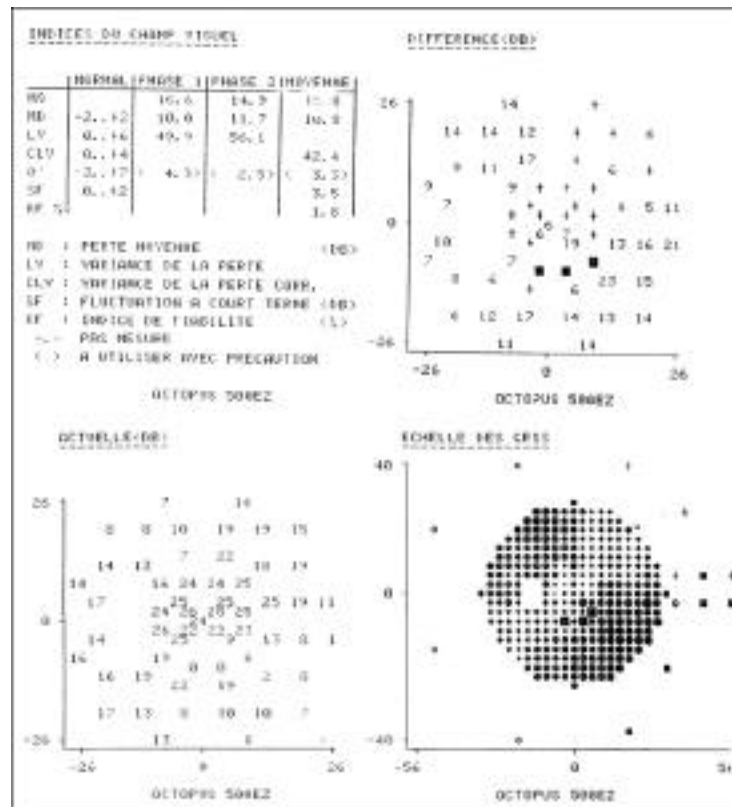


NUM.REFERENCIA: 30

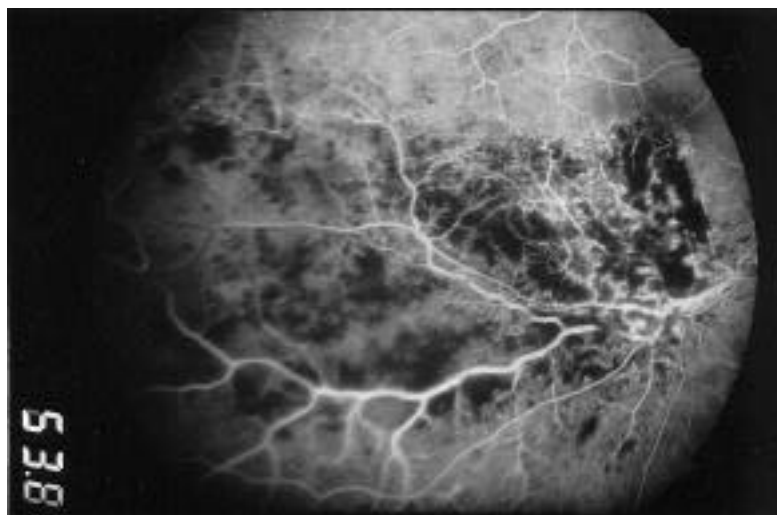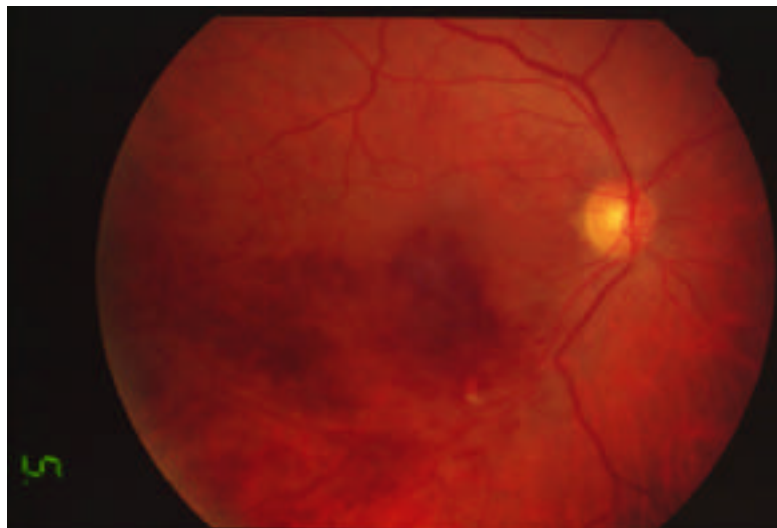
EDAD: 66	SEXO: 2	OJO: 2
ANTECD.CV: 2 DIABETES: 2 Hª.HTA: 1 HTA.EXPL: 2 DISLIPEMIA: 1 TABAQUISMO: 2	SCTRL: 1 SDISMBRUS: 2 SDISMPROGR: 2 SESCOT: 2 SMETAMORF: 1 SMIODESOP: 2	RTEMP: 1 VITREO: 1
AVLINI: 0,3 AVLFIN: 0,1 AVPINI:5 AVPFIN: 4 REFRACCION: 1	TOCTOP: 163 EVOL (t HASTA FCG): 170,00 Nº SESIONES FCG: 2 SEGUIM (tFCG-FINAL): 1939,0 COMPLICS FCG: 2	INFARTO FS NERV:2 EXUDS.DUROS: 2 ISQUEMIA RETINAL: 3 TIPO OBSTRUCCION: 2 EDEMA MACULAR: 1 ISQUEMIA MACULAR: 1 ARC. PERIFOVEAL(CUADS): 3 NEOVASC. RETINAL: 2 ENTRECRUZ.AV/VA: 1 ENTRECRUZ. OTRA RV: 1 RESPETA FOVEA: 2 VENA DRENAJE: 2
TG(mmHg): 15	OJOCL: 2 VITREO CONTRALAT: 3	

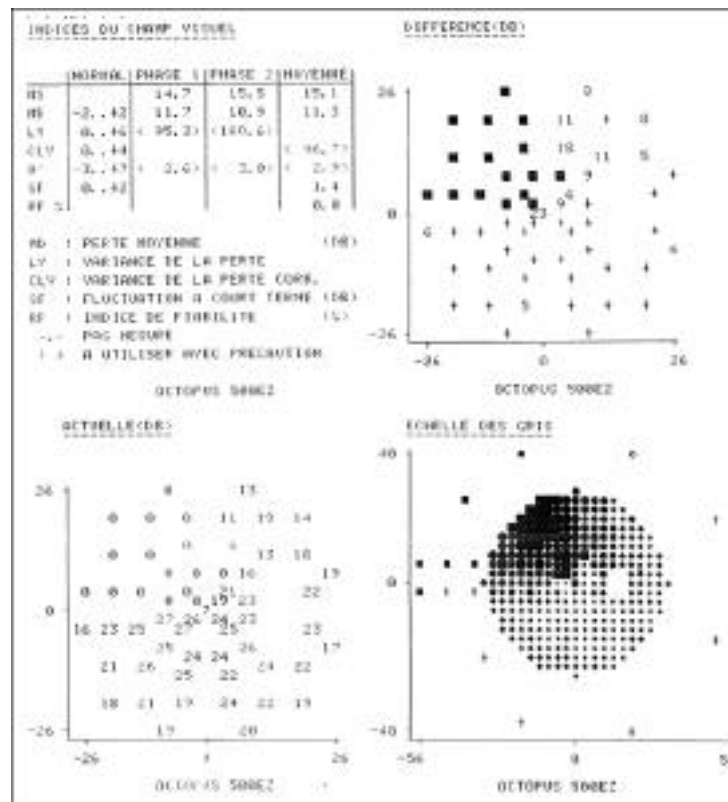
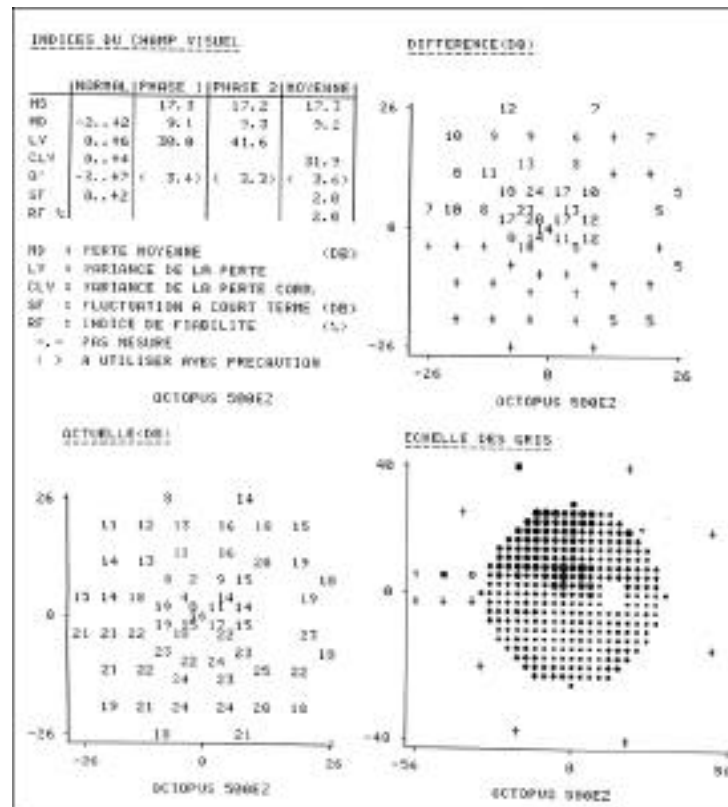




NUM.REFERENCIA: 31

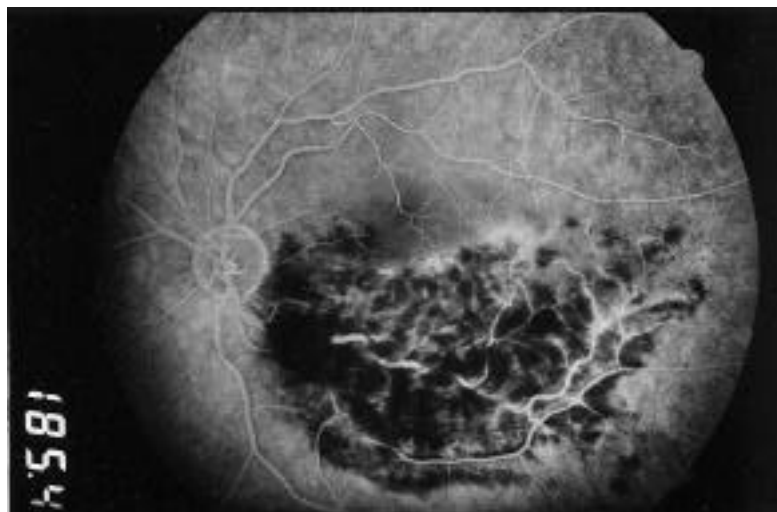
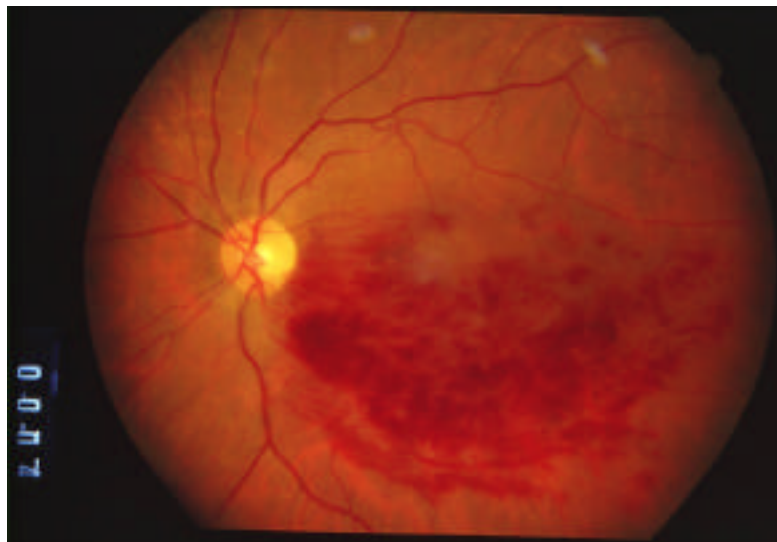
EDAD: 69		SEXO: 2	OJO: 1
ANTECD.CV: 2 DIABETES: 2 Hª.HTA: 1 HTA.EXPL: 1 DISLIPEMIA: 2 TABAQUISMO: 2	SCTRL: 2 SDISMBRUS: 1 SDISMPROGR: 2 SESCOT: 2 SMETAMORF: 2 SMIODESOP: 2	RTEMP: 2 VITREO: 3	
AVLINI: 0,03 AVLFIN: 0,15 AVPINI:10 AVPFIN: 5 REFRACCION: 1	TOCTOP: 95 EVOL (t HASTA FCG): 108,00 Nº SESIONES FCG: 1 SEGUIM (tFCG-FINAL): 1282,0 COMPLICS FCG: 2	INFARTO FS NERV:1 EXUDS.DUROS: 2 ISQUEMIA RETINAL: 3 TIPO OBSTRUCCION: 2 EDEMA MACULAR: 1 ISQUEMIA MACULAR: 1 ARC. PERIFOVEAL(CUADS): 4 NEOVASC. RETINAL: 2 ENTRECRUZ.AV/VA: 1 ENTRECRUZ. OTRA RV: 1 RESPETA FOVEA: 2 VENA DRENAJE: 1	
TG(mmHg): 12	OJOCL: 1 VITREO CONTRALAT: 1		

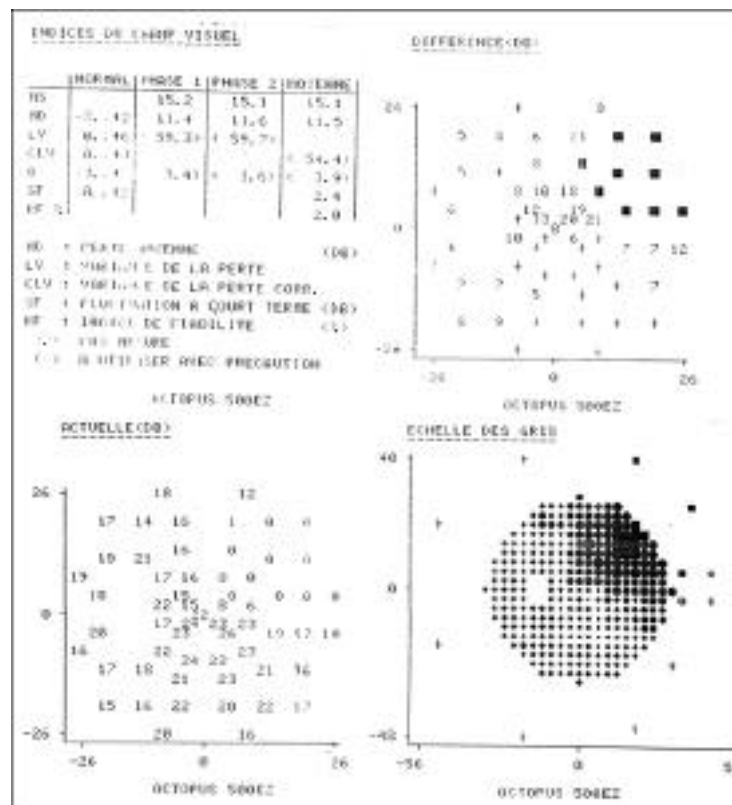
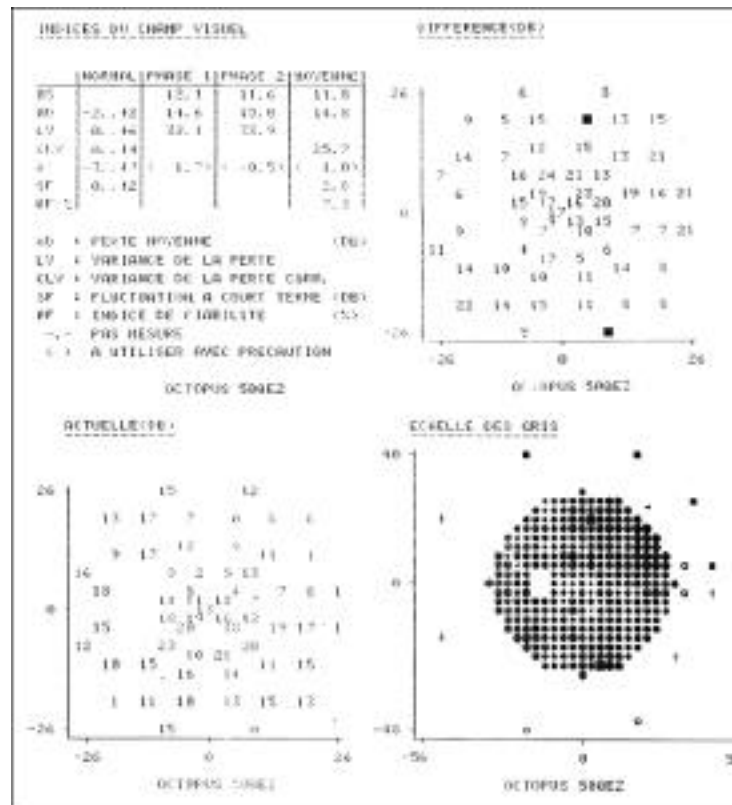




NUM.REFERENCIA: 32

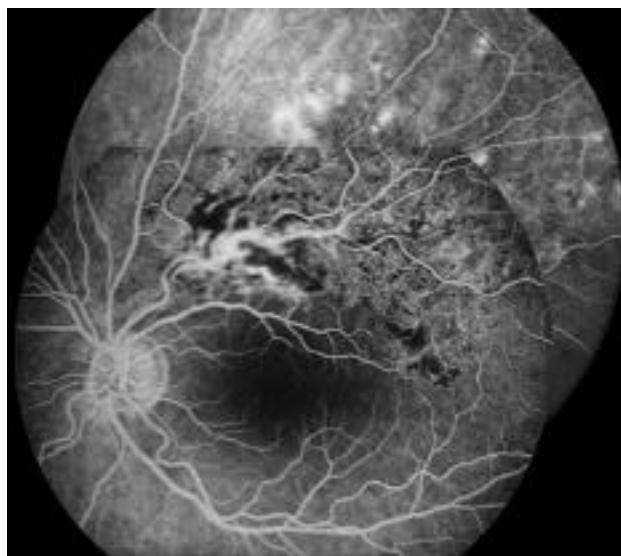
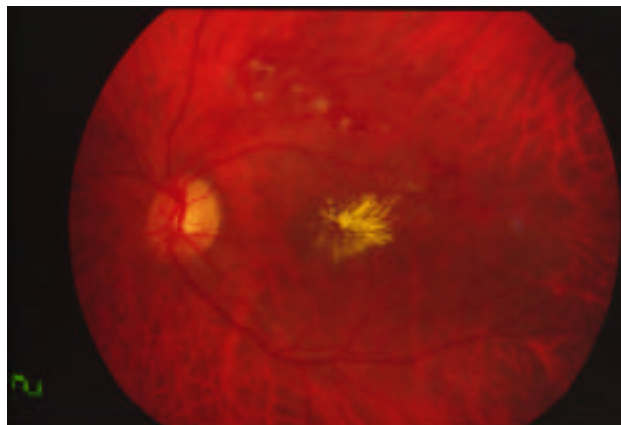
EDAD: 66	SEXO: 2	OJO: 2
ANTECD.CV: 2 DIABETES: 1 Hª.HTA: 2 HTA.EXPL: 1 DISLIPEMIA: 2 TABAQUISMO: 2	SCTRL: 1 SDISMBRUS: 2 SDISMPROGR: 2 SESCOT: 2 SMETAMORF: 2 SMIODESOP: 2	RTEMP: 2 VITREO: 3
AVLINI: 0,4 AVLFIN: 0,5 AVPINI: 2 AVPFIN: 2 REFRACCION: 1	TOCTOP: 34 EVOL (t HASTA FCG): 104,00 Nº SESIONES FCG: 3 SEGUIM (tFCG-FINAL): 1818,0 COMPLICS FCG: 2	INFARTO FS NERV: 2 EXUDS.DUROS: 1 ISQUEMIA RETINAL: 3 TIPO OBSTRUCCION: 3 EDEMA MACULAR: 1 ISQUEMIA MACULAR: 1 ARC. PERIFOVEAL(CUADS): 3 NEOVASC. RETINAL: 2 ENTRECRUZ.AV/VA: 1 ENTRECRUZ. OTRA RV: 1 RESPETA FOVEA: 2 VENA DRENAJE: 2
TG(mmHg): 12	OJOCL: 2 VITREO CONTRALAT: 3	

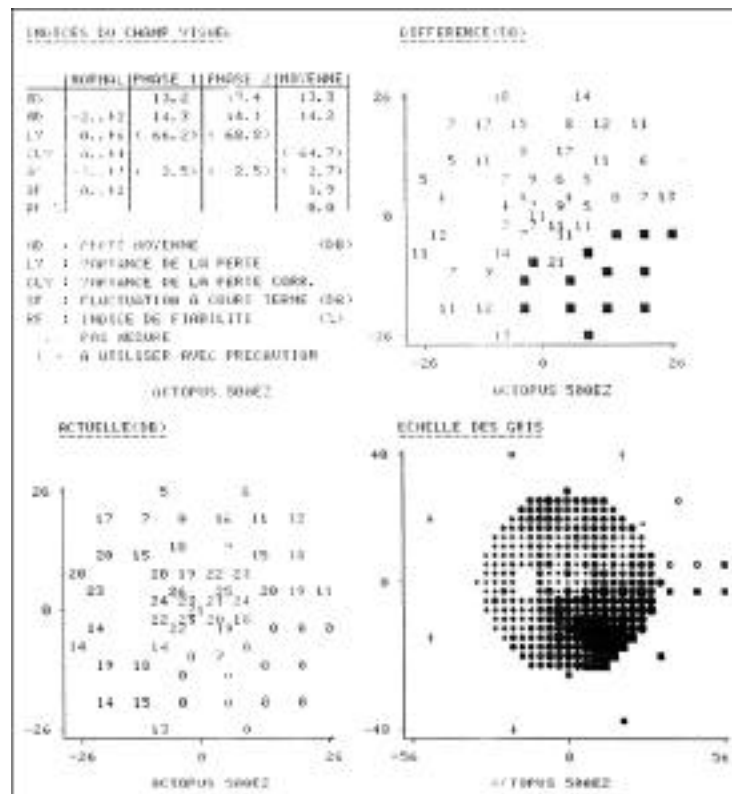
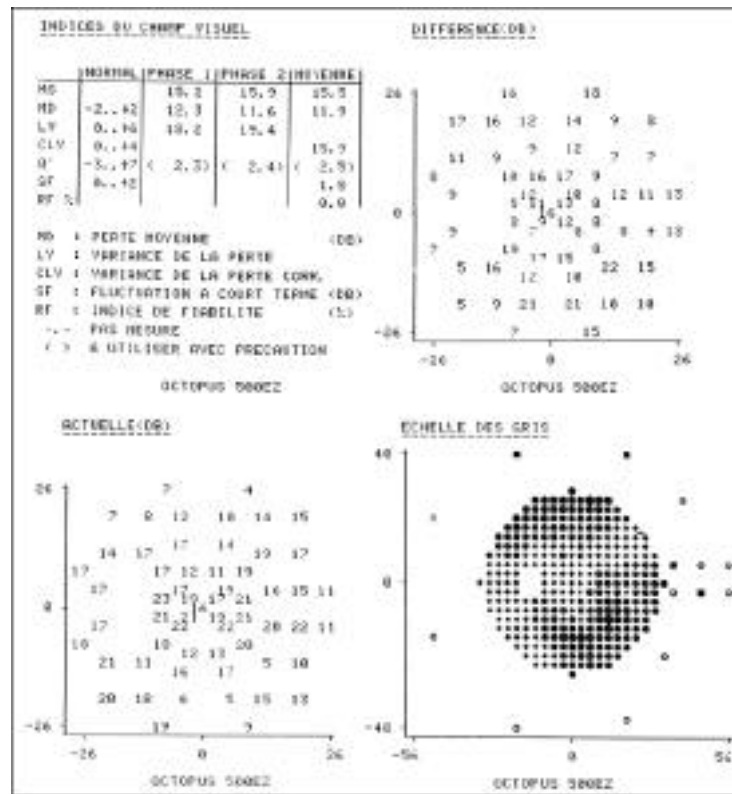




NUM.REFERENCIA: 33

EDAD: 53	SEXO: 1	OJO: 2
ANTECD.CV: 2 DIABETES: 2 H <sup>a</sup> .HTA: 1 HTA.EXPL: 1 DISLIPEMIA: 2 TABAQUISMO: 2	SCTRL: 2 SDISMBRUS: 2 SDISMPROGR: 1 SESCOT: 2 SMETAMORF: 2 SMIODESOP: 2	RTEMP: 1 VITREO: 2
AVLINI: 0,4 AVLFIN: 0,85 AVPINI: 2 AVPFIN: 1 REFRACCION: 3	TOCTOP: 91 EVOL (t HASTA FCG): 95,00 N° SESIONES FCG: 2 SEGUIM (tFCG-FINAL): 1860,0 COMPLICS FCG: 2	INFARTO FS NERV:1 EXUDS.DUROS: 1 ISQUEMIA RETINAL: 3 TIPO OBSTRUCCION: 2 EDEMA MACULAR: 2 ISQUEMIA MACULAR: 2 ARC. PERIFOVEAL(CUADS): 5 NEOVASC. RETINAL: 2 ENTRECRUZ.AV/VA: 1 ENTRECRUZ. OTRA RV: 1 RESPETA FOVEA: 1 VENA DRENAJE: 1
TG(mmHg): 18	OJOCL: 1 VITREO CONTRALAT: 1	

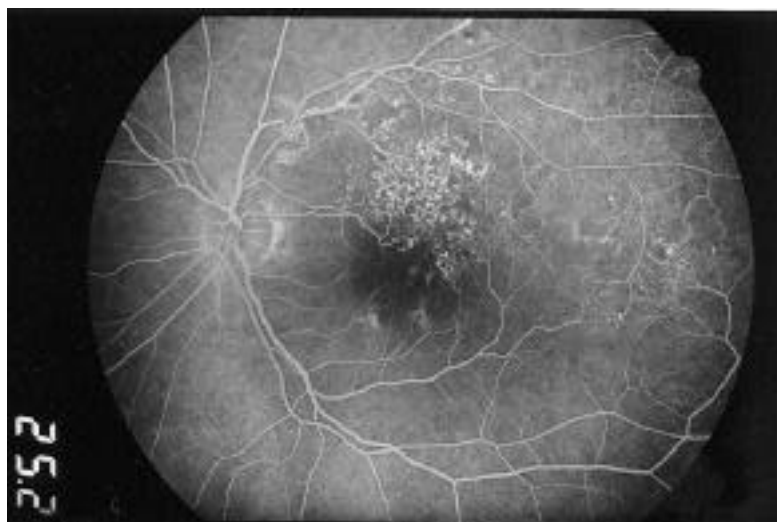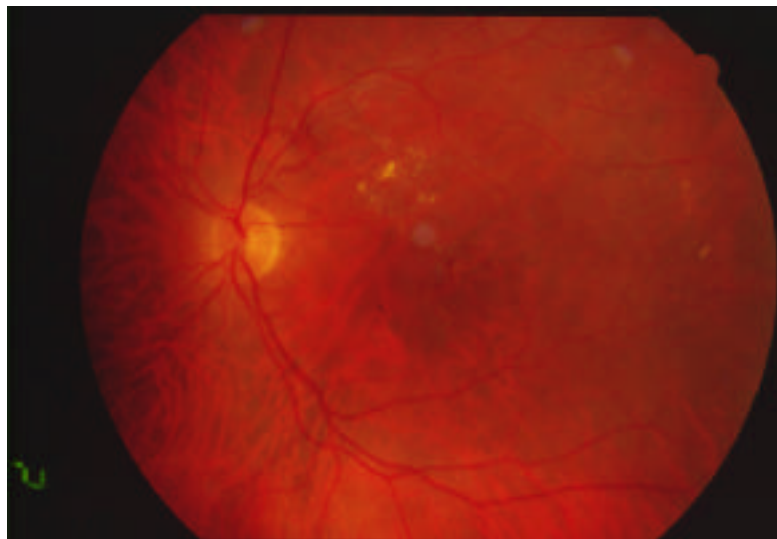


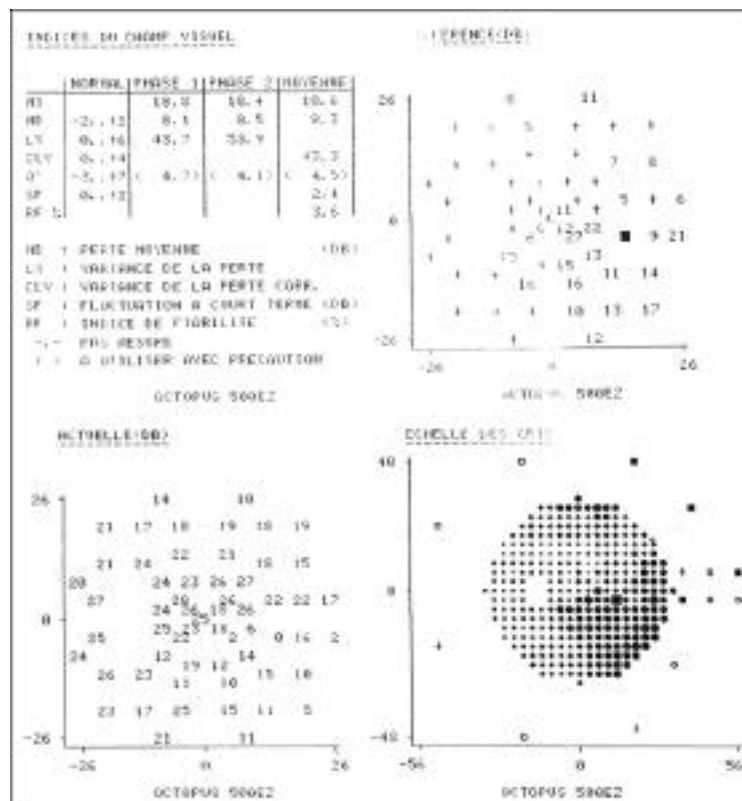
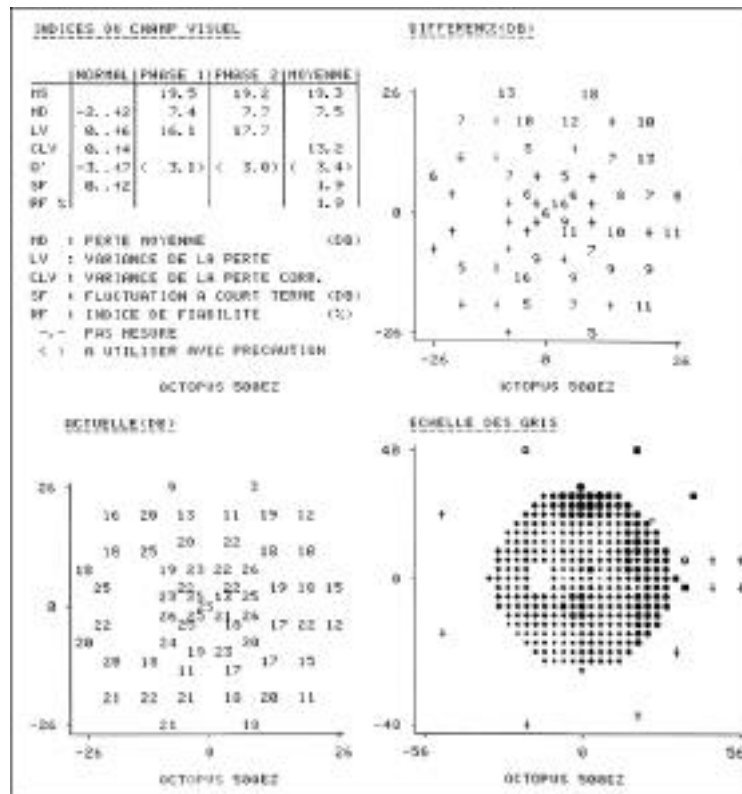




NUM.REFERENCIA: 34

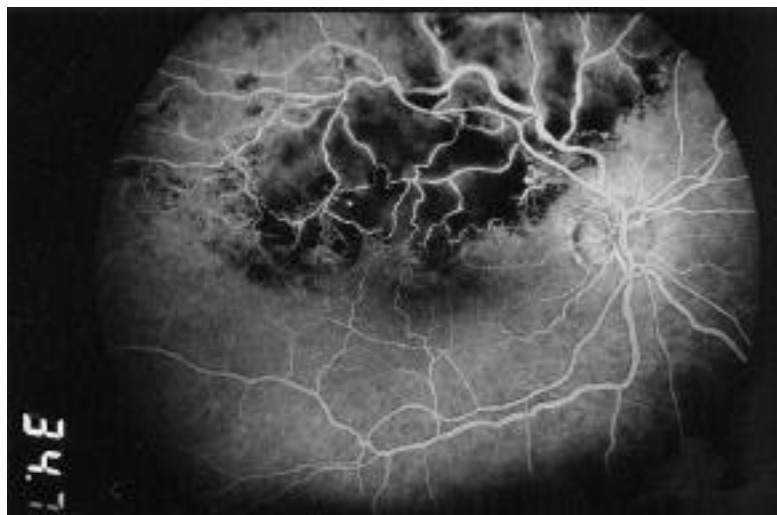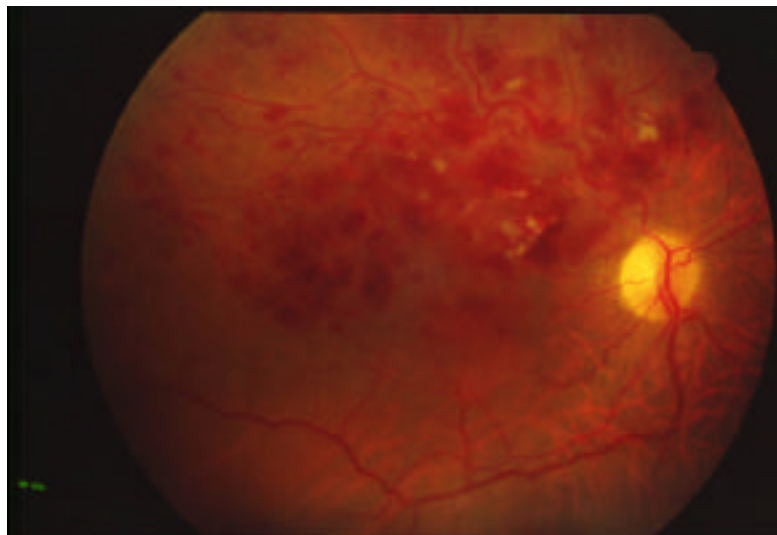
EDAD: 62		SEXO: 2	OJO: 2
ANTECD.CV: 2 DIABETES: 2 H <sup>a</sup> .HTA: 2 HTA.EXPL: 2 DISLIPEMIA: 1 TABAQUISMO: 2	SCTRL: 1 SDISMBRUS: 2 SDISMPROGR: 2 SESCOT: 1 SMETAMORF: 2 SMIODESOP: 2	RTEMP: 1 VITREO: 3	
AVLINI: 0,1 AVLFIN: 0,2 AVPINI: 5 AVPFIN: 5 REFRACCION: 1	TOCTOP: 328 EVOL (t HASTA FCG): 3286,0 N° SESIONES FCG: 1 SEGUIM (tFCG-FINAL): 2318,0 COMPLICS FCG: 2	INFARTO FS NERV:2 EXUDS.DUROS: 1 ISQUEMIA RETINAL: 3 TIPO OBSTRUCCION: 3 EDEMA MACULAR: 1 ISQUEMIA MACULAR: 1 ARC. PERIFOVEAL(CUADS): 3 NEOVASC. RETINAL: 2 ENTRECRUZ.AV/VA: 1 ENTRECRUZ. OTRA RV: 2 RESPETA FOVEA: 2 VENA DRENAJE: 1	
TG(mmHg): 19	OJOCL: 1 VITREO CONTRALAT: 3		

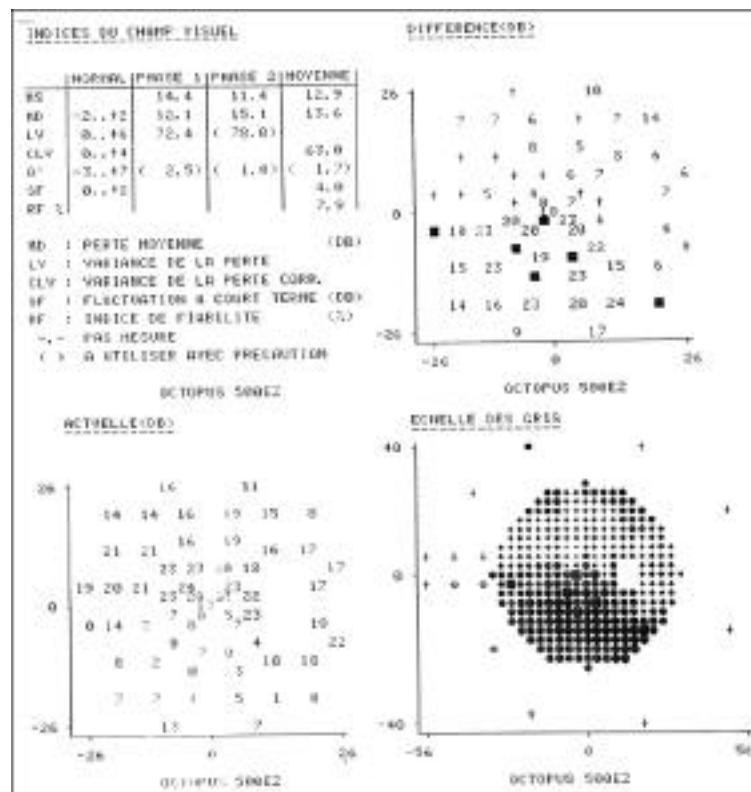
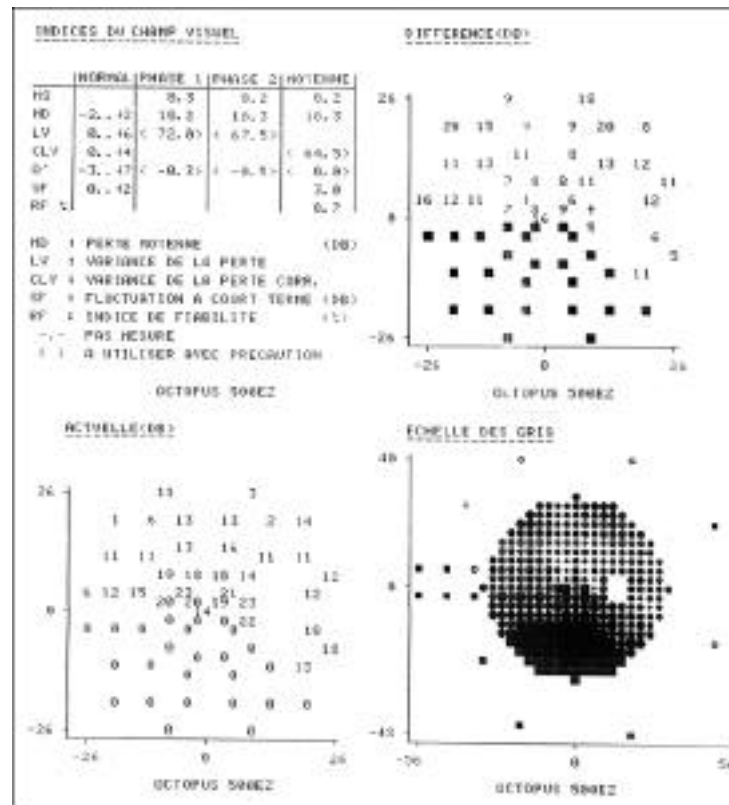




NUM.REFERENCIA: 35

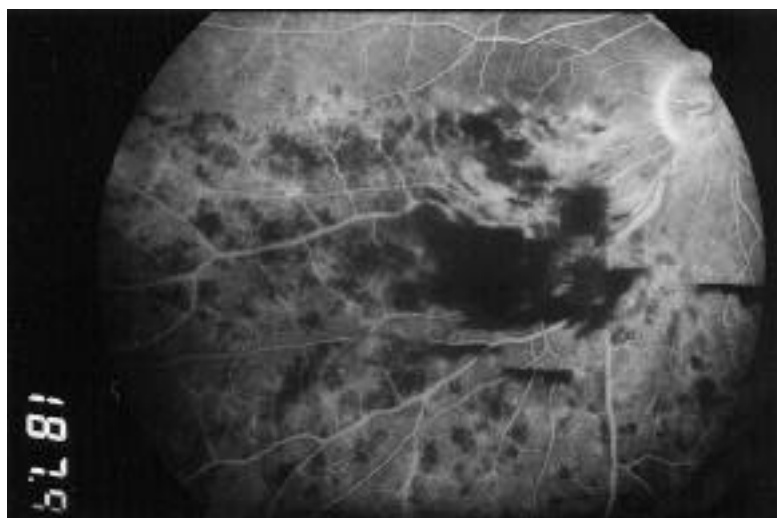
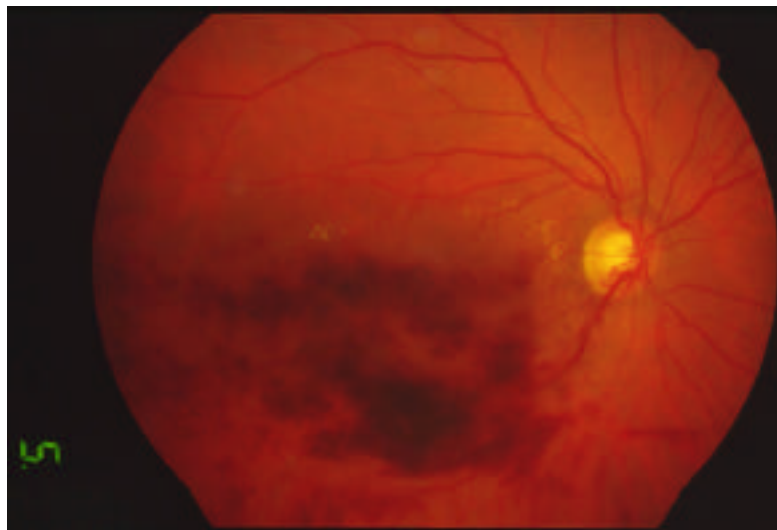
EDAD: 68	SEXO: 2	OJO: 1
ANTECD.CV: 2 DIABETES: 2 H <sup>a</sup> .HTA: 1 HTA.EXPL: 2 DISLIPEMIA: 1 TABAQUISMO: 2	SCTRL: 2 SDISMBRUS: 1 SDISMPROGR: 2 SESCOT: 2 SMETAMORF: 2 SMIODESOP: 2	RTEMP: 1 VITREO: 3
AVLINI: 0,02 AVLFIN: 0,1 AVPINI:0 AVPFIN: 7 REFRACCION: 1	TOCTOP: 55 EVOL (t HASTA FCG): 115,00 Nº SESIONES FCG: 1 SEGUIM (tFCG-FINAL): 65,00 COMPLICS FCG: 2	INFARTO FS NERV:1 EXUDS.DUROS: 2 ISQUEMIA RETINAL: 3 TIPO OBSTRUCCION: 2 EDEMA MACULAR: 1 ISQUEMIA MACULAR: 1 ARC. PERIFOVEAL(CUADS): 4 NEOVASC. RETINAL: 2 ENTRECRUZ.AV/VA: 1 ENTRECRUZ. OTRA RV: 1 RESPETA FOVEA: 2 VENA DRENAJE: 2
TG(mmHg): 14	OJOCL: 1 VITREO CONTRALAT: 1	

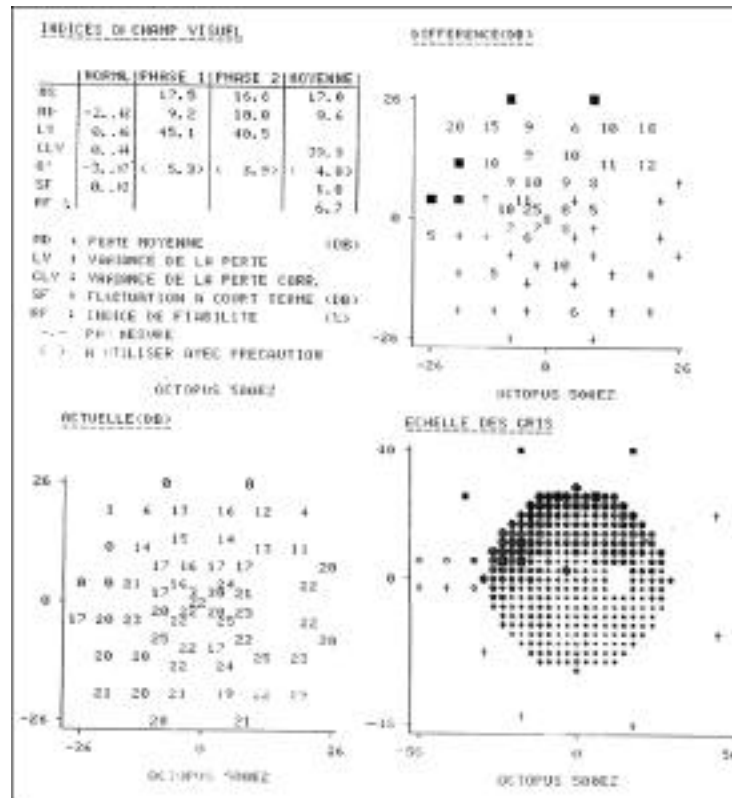
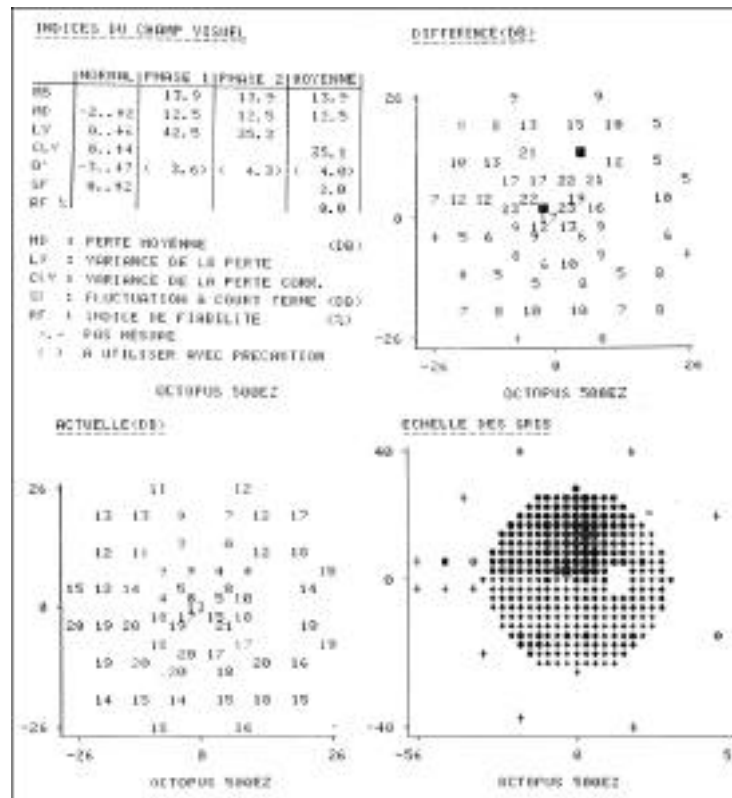




NUM.REFERENCIA: 36

EDAD: 69		SEXO: 2	OJO: 1
ANTECD.CV: 2 DIABETES: 2 H <sup>a</sup> .HTA: 1 HTA.EXPL: 1 DISLIPEMIA: 1 TABAQUISMO: 2	SCTRL: 2 SDISMBRUS: 1 SDISMPROGR: 2 SESCOT: 2 SMETAMORF: 1 SMIODESOP: 2	RTEMP: 2 VITREO: 3	
AVLINI: 0,2 AVLFIN: 0,3 AVPINI:6 AVPFIN: 2 REFRACCION: 2	TOCTOP: 56 EVOL (t HASTA FCG): 63,00 Nº SESIONES FCG: 2 SEGUIM (tFCG-FINAL): 700,00 COMPLICS FCG: 2	INFARTO FS NERV:2 EXUDS.DUROS: 1 ISQUEMIA RETINAL: 1 TIPO OBSTRUCCION: 1 EDEMA MACULAR: 1 ISQUEMIA MACULAR: 1 ARC. PERIFOVEAL(CUADS): 3 NEOVASC. RETINAL: 2 ENTRECRUZ.AV/VA: 1 ENTRECRUZ. OTRA RV: 1 RESPETA FOVEA: 2 VENA DRENAJE: 2	
TG(mmHg): 20	OJOCL: 1 VITREO CONTRALAT: 2		





NUM.REFERENCIA: 37

EDAD: 46	SEXO: 2	OJO: 1
ANTECD.CV: 2 DIABETES: 2 H <sup>a</sup> .HTA: 1 HTA.EXPL: 1 DISLIPEMIA: 1 TABAQUISMO: 2	SCTRL: 2 SDISMBRUS: 1 SDISMPROGR: 2 SESCOT: 2 SMETAMORF: 1 SMIODESOP: 2	RTEMP: 1 VITREO: 3
AVLINI: 0,3 AVLFIN: 0,3 AVPINI:6 AVPFIN: 3 REFRACCION: 3	TOCTOP: 279 EVOL (t HASTA FCG): 76,00 Nº SESIONES FCG: 1 SEGUIM (tFCG-FINAL): 1395,0 COMPLICS FCG: 2	INFARTO FS NERV:1 EXUDS.DUROS: 2 ISQUEMIA RETINAL: 3 TIPO OBSTRUCCION: 2 EDEMA MACULAR: 2 ISQUEMIA MACULAR: 1 ARC. PERIFOVEAL(CUADS): 3 NEOVASC. RETINAL: 2 ENTRECRUZ.AV/VA: 1 ENTRECRUZ. OTRA RV: 1 RESPETA FOVEA: 2 VENA DRENAJE: 1
TG(mmHg): 16	OJOCL: 1 VITREO CONTRALAT: 3	

