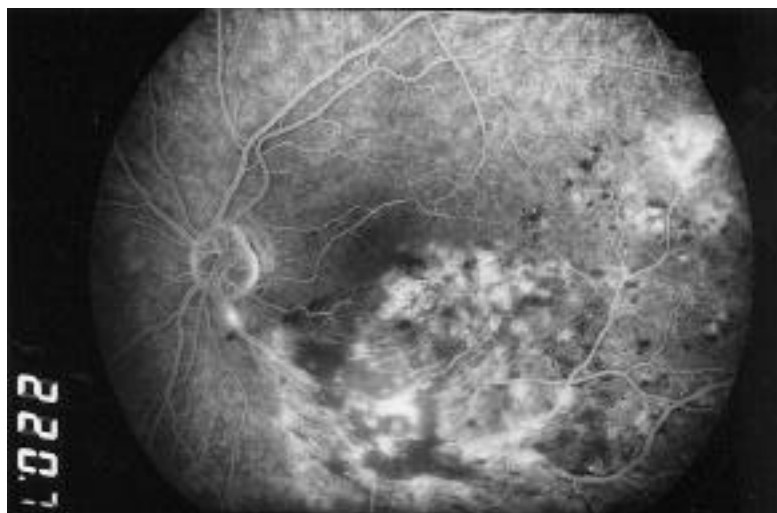
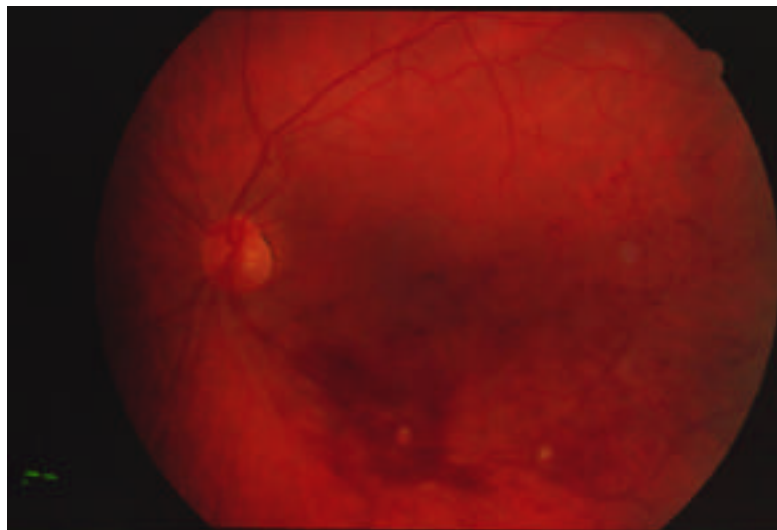
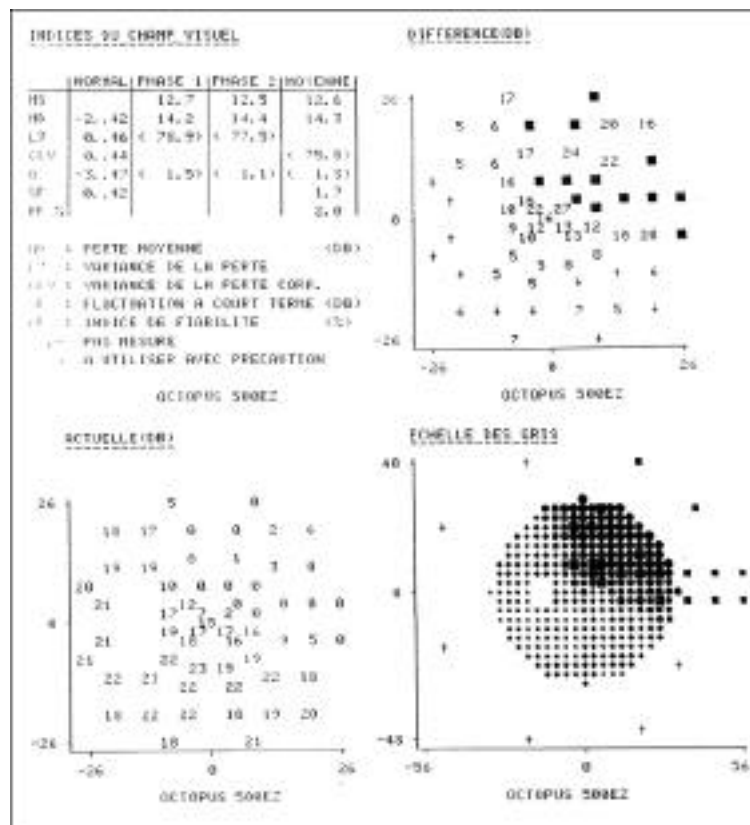
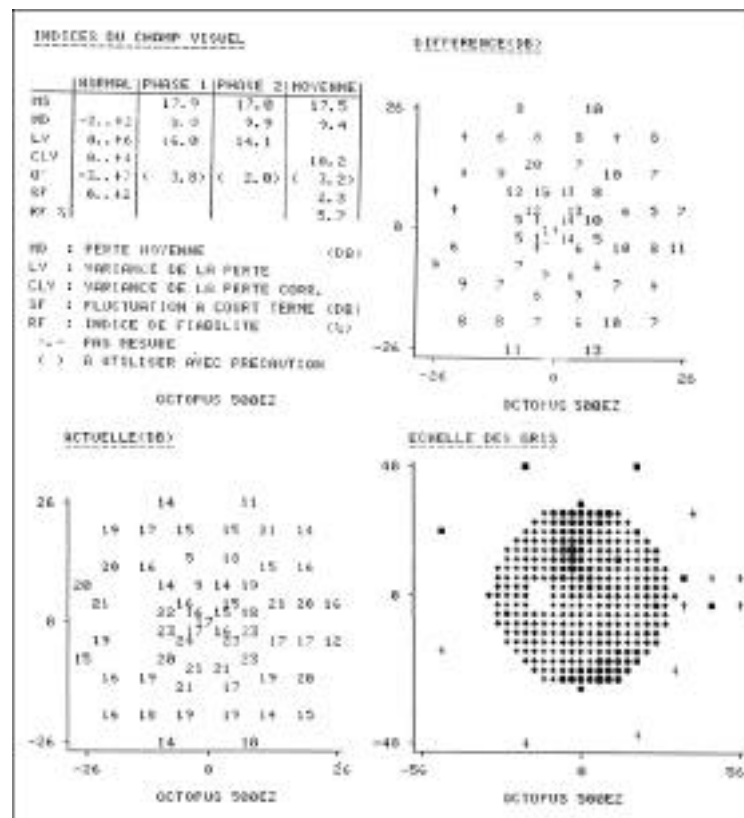


NUM.REFERENCIA: 47

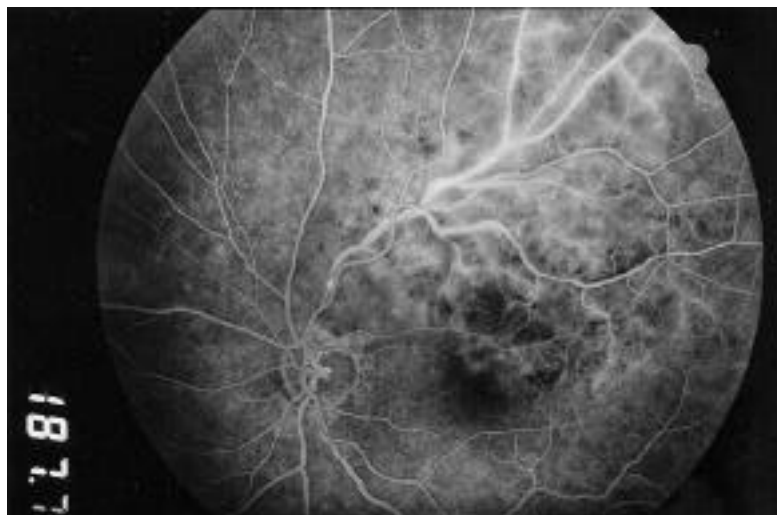
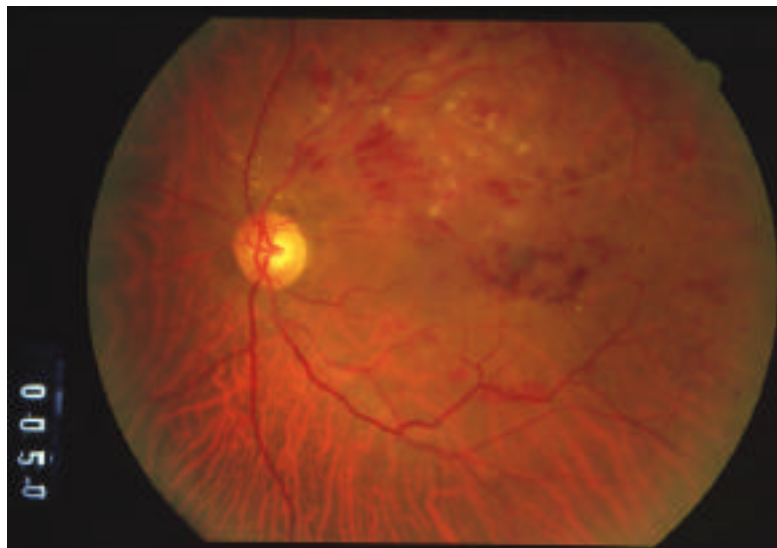
EDAD: 62		SEXO: 2	OJO: 2
ANTECD.CV: 2 DIABETES: 1 Hª.HTA: 1 HTA.EXPL: 1 DISLIPEMIA: 2 TABAQUISMO: 2	SCTRL: 1 SDISMBRUS: 2 SDISMPROGR: 1 SESCOT: 2 SMETAMORF: 2 SMIODESOP: 2	RTEMP: 1 VITREO: 3	
AVLINI: 0,2 AVLFIN: 0,35 AVPINI:3 AVPFIN: 1 REFRACCION: 1	TOCTOP: 18 EVOL (t HASTA FCG): 20,00 Nº SESIONES FCG: 2 SEGUIM (tFCG-FINAL): 1732,0 COMPLICS FCG: 2	INFARTO FS NERV:1 EXUDS.DUROS: 2 ISQUEMIA RETINAL: 2 TIPO OBSTRUCCION: 1 EDEMA MACULAR: 1 ISQUEMIA MACULAR: 1 ARC. PERIFOVEAL(CUADS): 3 NEOVASC. RETINAL: 2 ENTRECRUZ.AV/VA: 1 ENTRECRUZ. OTRA RV: 1 RESPETA FOVEA: 2 VENA DRENAJE: 1	
TG(mmHg): 17	OJOCL: 3 VITREO CONTRALAT: 3		

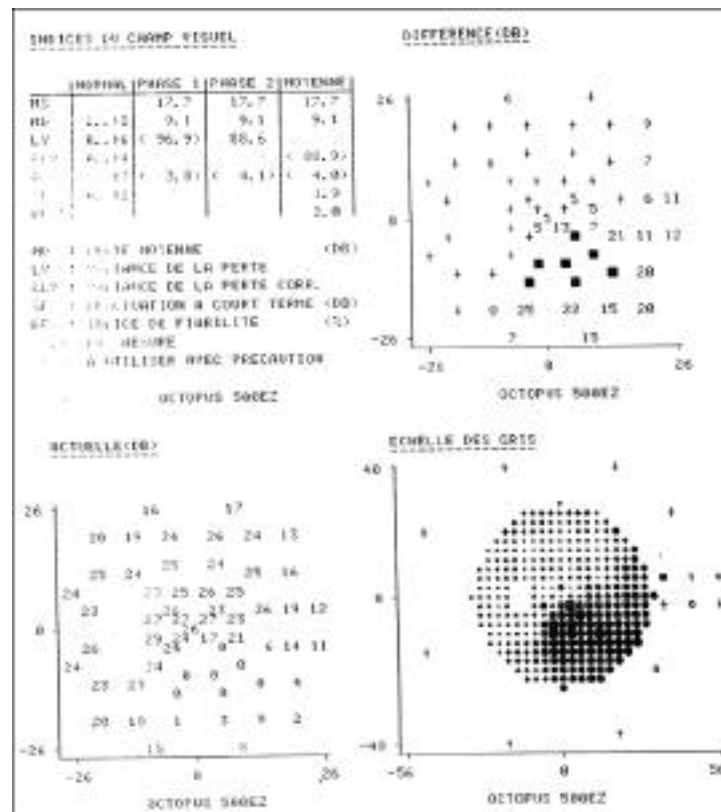
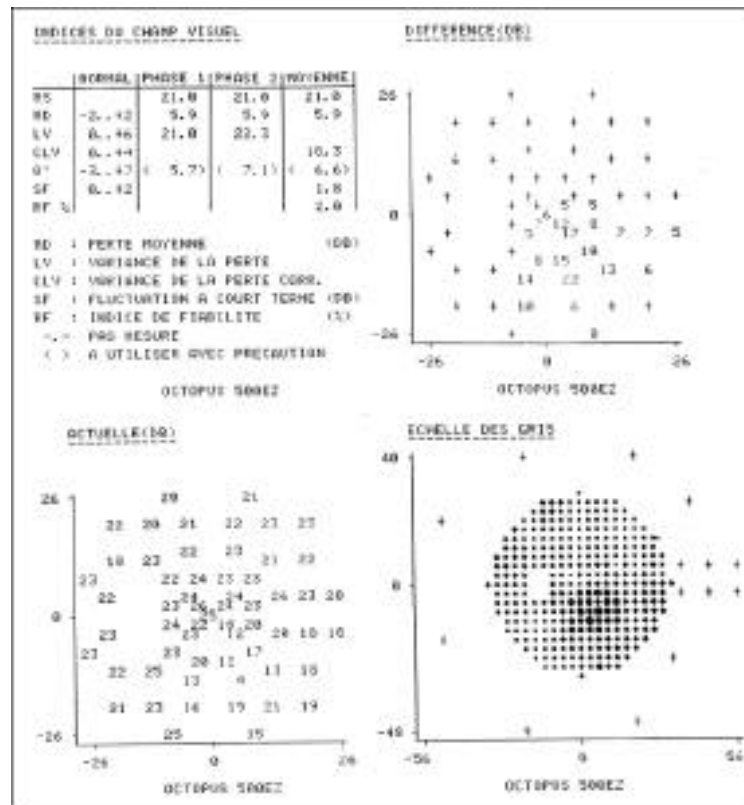




NUM.REFERENCIA: 48

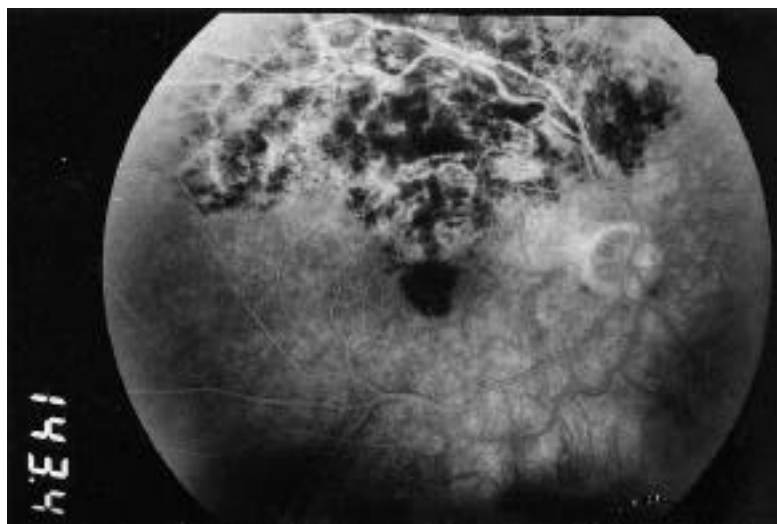
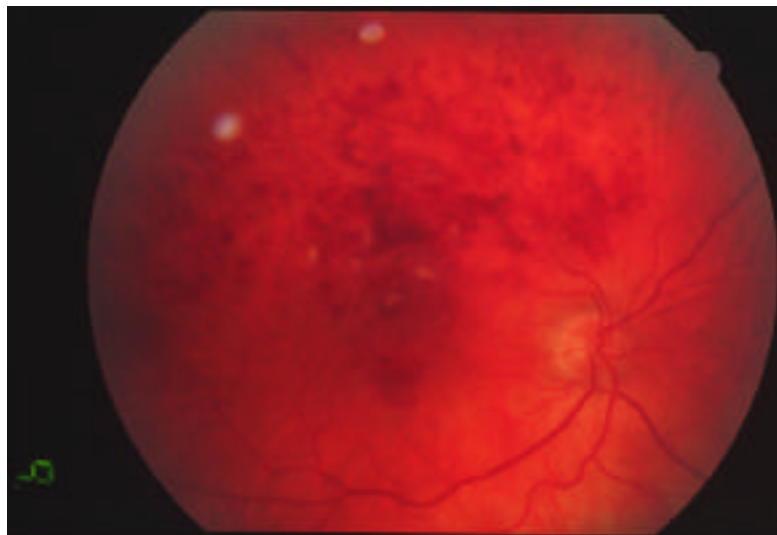
EDAD: 62		SEXO: 1	OJO: 2
ANTECD.CV: 2 DIABETES: 2 H ^a .HTA: 1 HTA.EXPL: 1 DISLIPEMIA: 2 TABAQUISMO: 2	SCTRL: 1 SDISMBRUS: 2 SDISMPROGR: 2 SESCOT: 1 SMETAMORF: 2 SMIODESOP: 2	RTEMP: 1 VITREO: 3	
AVLINI: 0,45 AVLFIN: 0,6 AVPINI:3 AVPFIN: 2 REFRACCION: 1	TOCTOP: 68 EVOL (t HASTA FCG): 70,00 Nº SESIONES FCG: 1 SEGUIM (tFCG-FINAL): 390,00 COMPLICS FCG: 2	INFARTO FS NERV:2 EXUDS.DUROS: 2 ISQUEMIA RETINAL: 2 TIPO OBSTRUCCION: 1 EDEMA MACULAR: 1 ISQUEMIA MACULAR: 1 ARC. PERIFOVEAL(CUADS): 3 NEOVASC. RETINAL: 2 ENTRECRUZ.AV/VA: 1 ENTRECRUZ. OTRA RV: 1 RESPETA FOVEA: 2 VENA DRENAJE: 2	
TG(mmHg): 17	OJOCL: 3 VITREO CONTRALAT: 1		

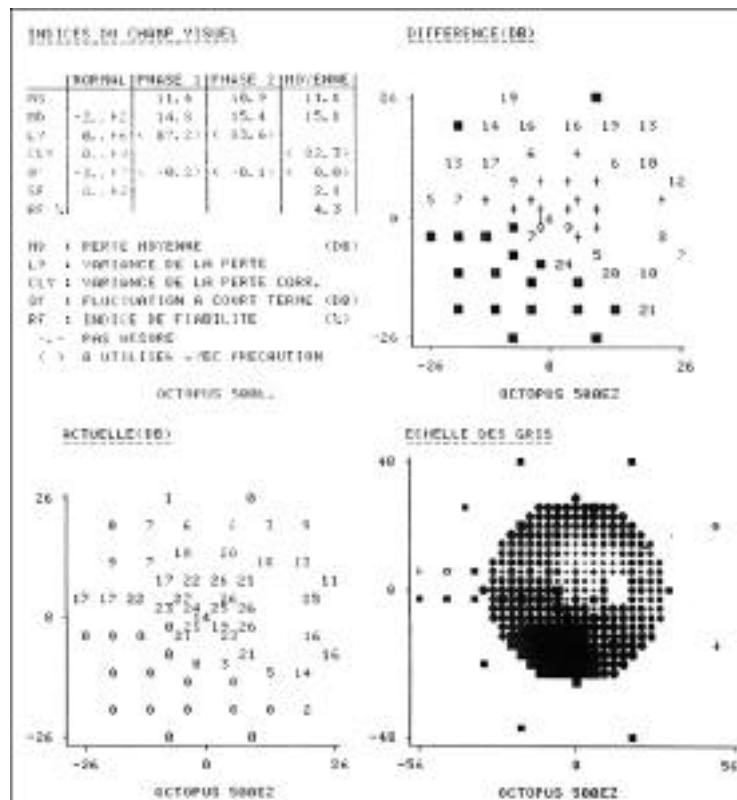
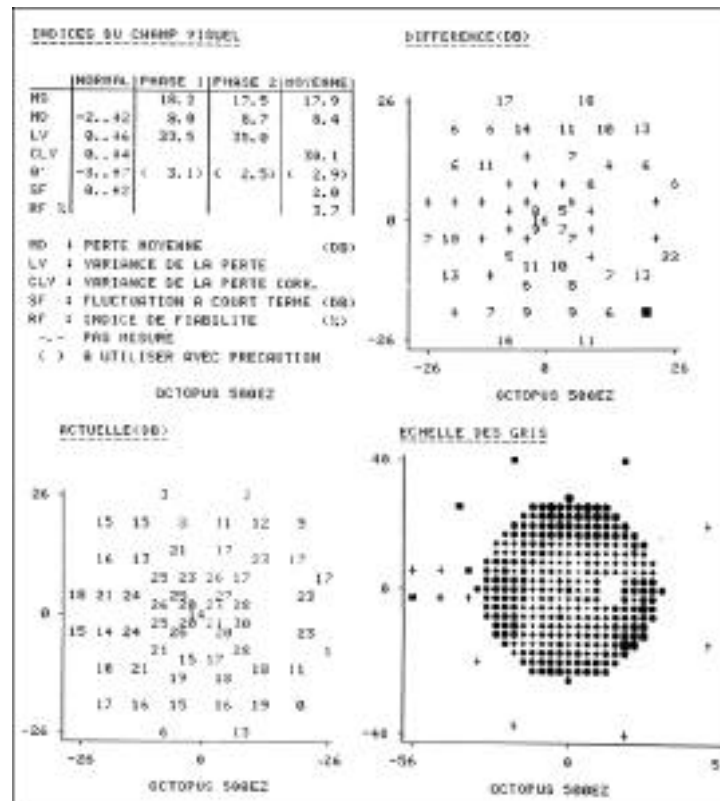




NUM.REFERENCIA: 49

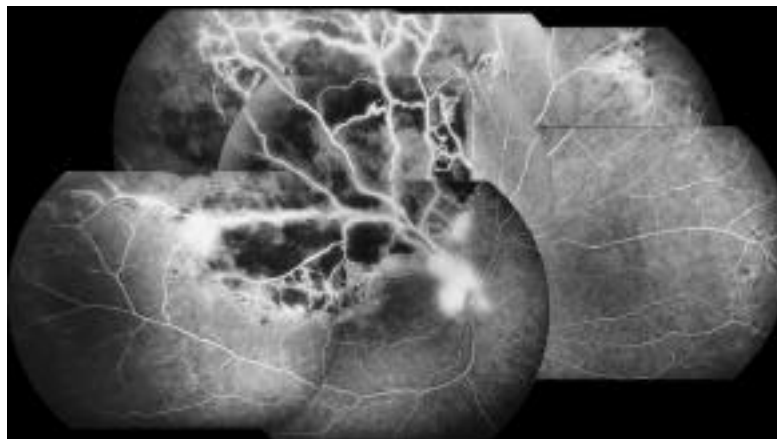
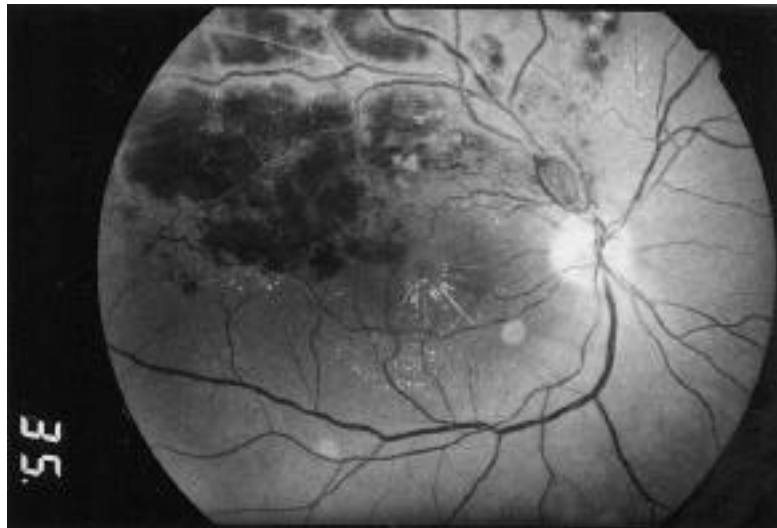EDAD: 71	SEXO: 1	OJO: 1
ANTECD.CV: 2 DIABETES: 1 H ^a .HTA: 2 HTA.EXPL: 2 DISLIPEMIA: 2 TABAQUISMO: 2	SCTRL: 1 SDISMBRUS: 2 SDISMPROGR: 1 SESCOT: 2 SMETAMORF: 2 SMIODESOP: 2	RTEMP: 1 VITREO: 3
AVLINI: 0,45 AVLFIN: 0,4 AVPINI: 1 AVPFIN: 2 REFRACCION: 1	TOCTOP: 54 EVOL (t HASTA FCG): 55,00 Nº SESIONES FCG: 2 SEGUIM (tFCG-FINAL): 92,00 COMPLICS FCG: 2	INFARTO FS NERV:1 EXUDS.DUROS: 2 ISQUEMIA RETINAL: 2 TIPO OBSTRUCCION: 1 EDEMA MACULAR: 1 ISQUEMIA MACULAR: 1 ARC. PERIFOVEAL(CUADS): 4 NEOVASC. RETINAL: 2 ENTRECRUZ.AV/VA: 1 ENTRECRUZ. OTRA RV: 2 RESPETA FOVEA: 2 VENA DRENAJE: 2
TG(mmHg): 16	OJOCL: 1 VITREO CONTRALAT: 3	

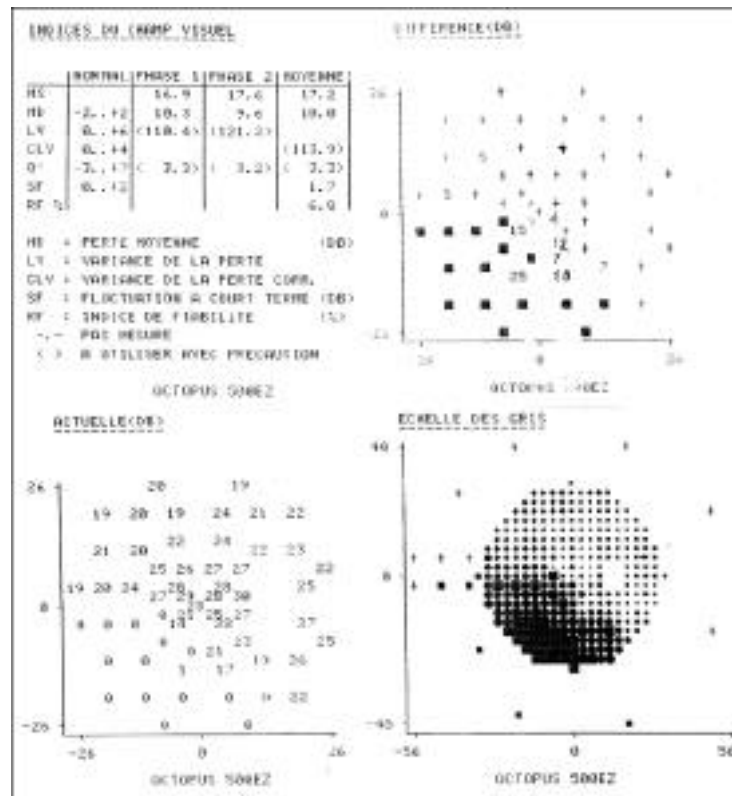
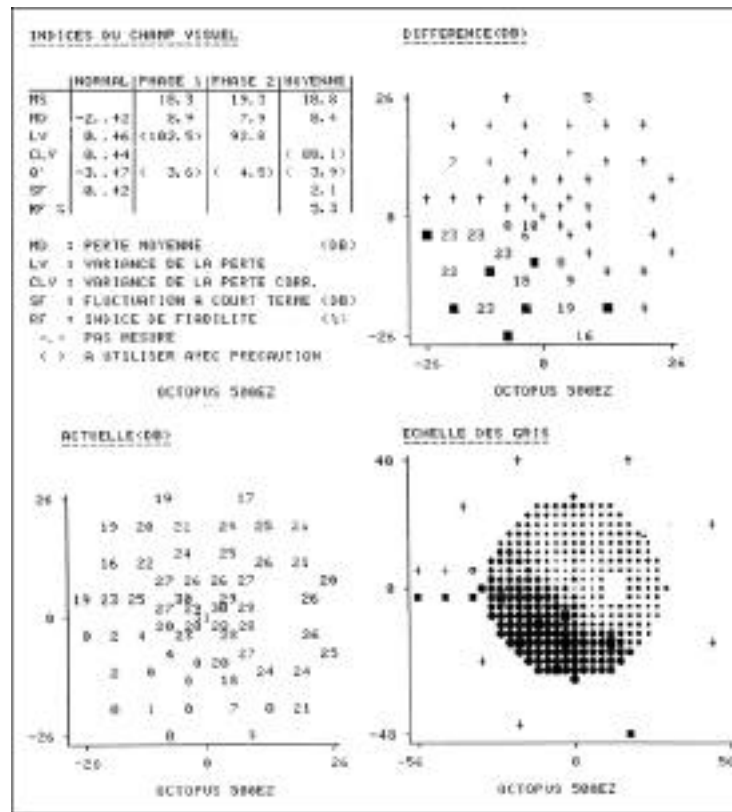




NUM.REFERENCIA: 50

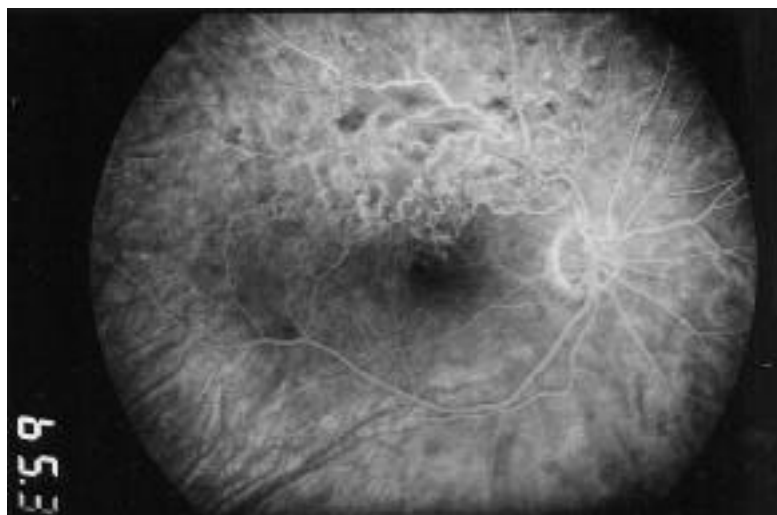
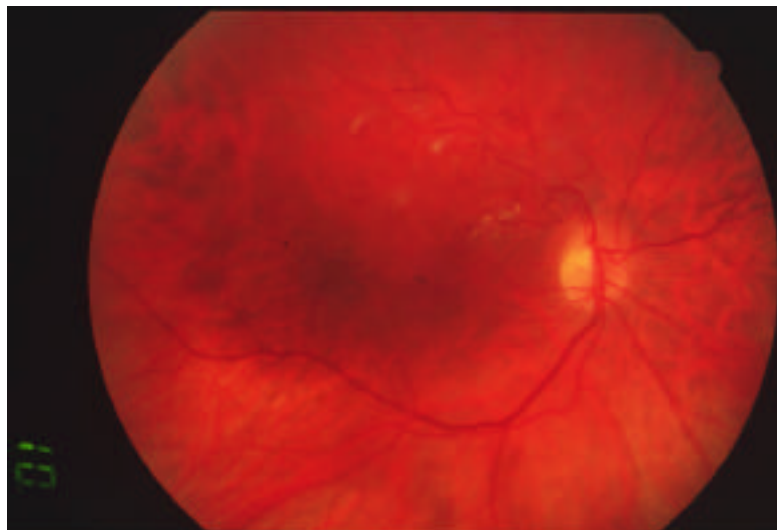
EDAD: 56	SEXO: 2	OJO: 1
ANTECD.CV: 2 DIABETES: 2 Hª.HTA: 1 HTA.EXPL: 2 DISLIPEMIA: 2 TABAQUISMO: 2	SCTRL: 2 SDISMBRUS: 1 SDISMPROGR: 2 SESCOT: 1 SMETAMORF: 1 SMIODESOP: 2	RTEMP: 1 VITREO: 1
AVLINI: 0,6 AVLFIN: 0,75 AVPINI: 2 AVPFIN: 1 REFRACCION: 2	TOCTOP: 186 EVOL (t HASTA FCG): 187,00 Nº SESIONES FCG: 1 SEGUIM (tFCG-FINAL): 913,00 COMPLICS FCG: 2	INFARTO FS NERV:1 EXUDS.DUROS: 1 ISQUEMIA RETINAL: 3 TIPO OBSTRUCCION: 2 EDEMA MACULAR: 1 ISQUEMIA MACULAR: 1 ARC. PERIFOVEAL(CUADS): 1 NEOVASC. RETINAL: 1 ENTRECRUZ.AV/VA: 1 ENTRECRUZ. OTRA RV: 1 RESPETA FOVEA: 2 VENA DRENAJE: 1
TG(mmHg): 10	OJOCL: 1 VITREO CONTRALAT: 1	

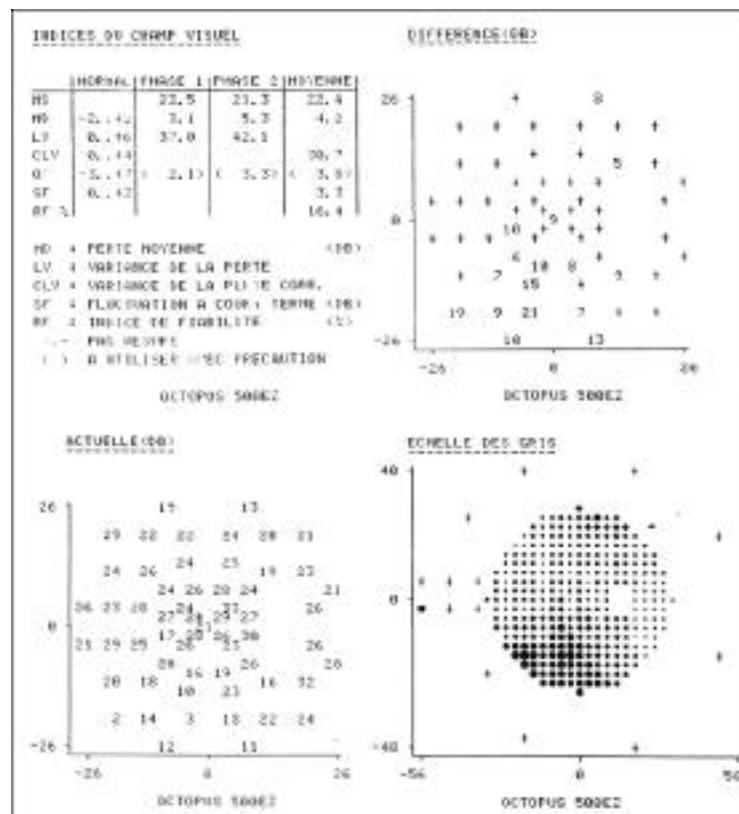
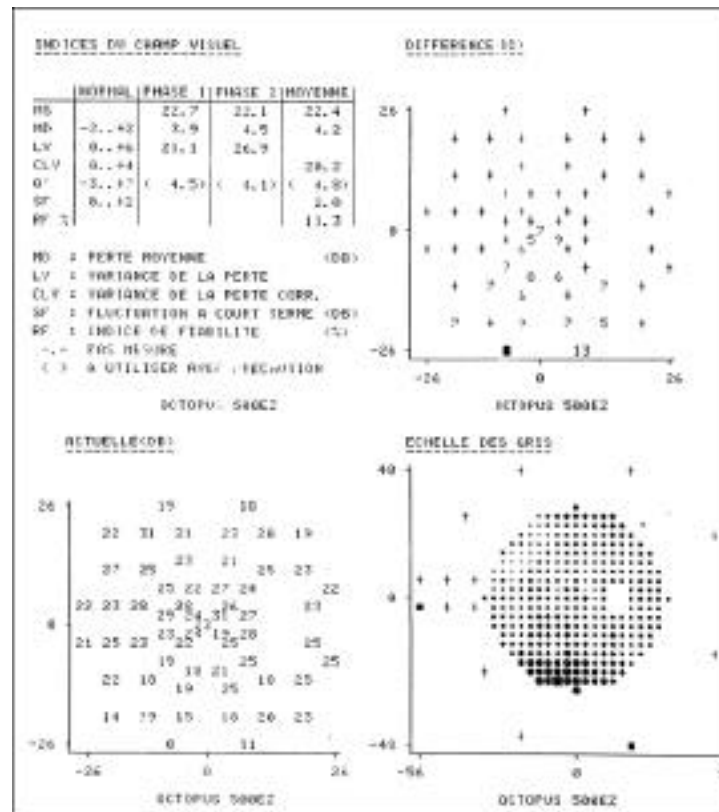




NUM.REFERENCIA: 51

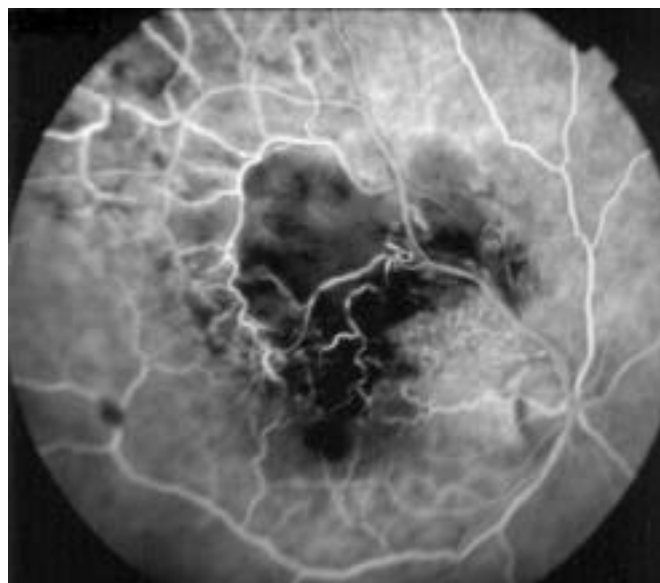
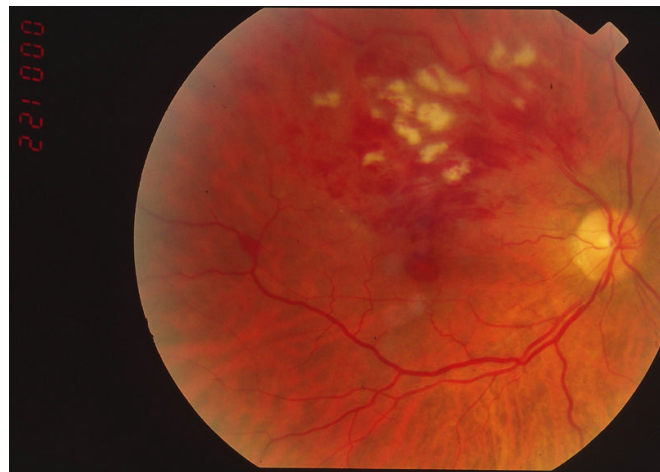EDAD: 65	SEXO: 2	OJO: 1
ANTECD.CV: 2 DIABETES: 2 H ^a .HTA: 1 HTA.EXPL: 1 DISLIPEMIA: 2 TABAQUISMO: 2	SCTRL: 1 SDISMBRUS: 2 SDISMPROGR: 1 SESCOT: 1 SMETAMORF: 1 SMIODESOP: 2	RTEMP: 1 VITREO: 1
AVLINI: 0,3 AVLFIN: 0,45 AVPINI: 2 AVPFIN: 1 REFRACCION: 1	TOCTOP: 191 EVOL (t HASTA FCG): 195,00 Nº SESIONES FCG: 1 SEGUIM (tFCG-FINAL): 429,00 COMPLICS FCG: 2	INFARTO FS NERV:1 EXUDS.DUROS: 1 ISQUEMIA RETINAL: 3 TIPO OBSTRUCCION: 3 EDEMA MACULAR: 1 ISQUEMIA MACULAR: 1 ARC. PERIFOVEAL(CUADS): 3 NEOVASC. RETINAL: 2 ENTRECRUZ.AV/VA: 1 ENTRECRUZ. OTRA RV: 2 RESPETA FOVEA: 2 VENA DRENAJE: 1
TG(mmHg): 14	OJOCL: 1 VITREO CONTRALAT: 1	

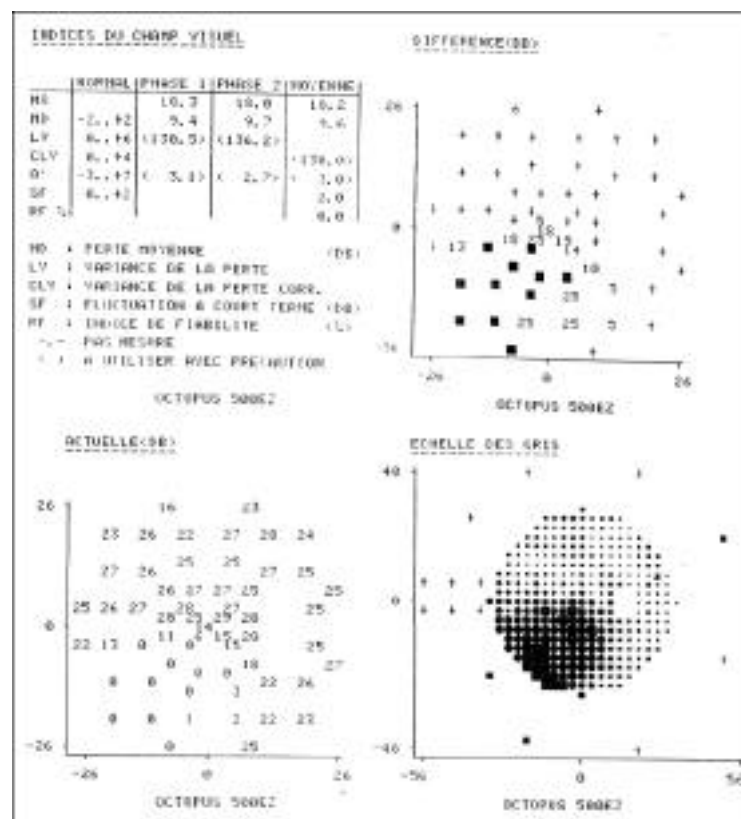
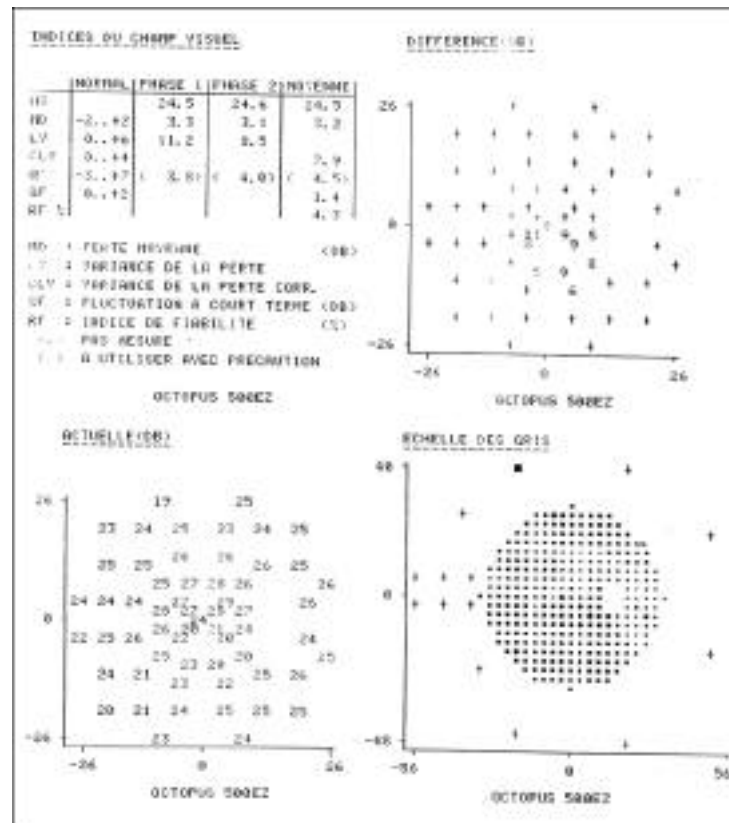




NUM.REFERENCIA: 53

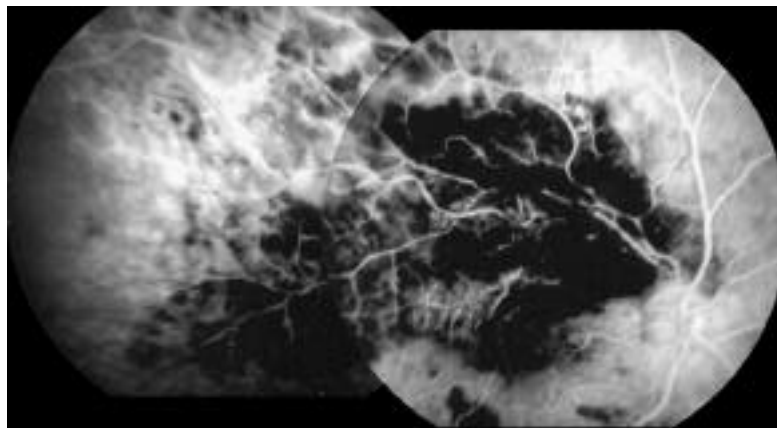
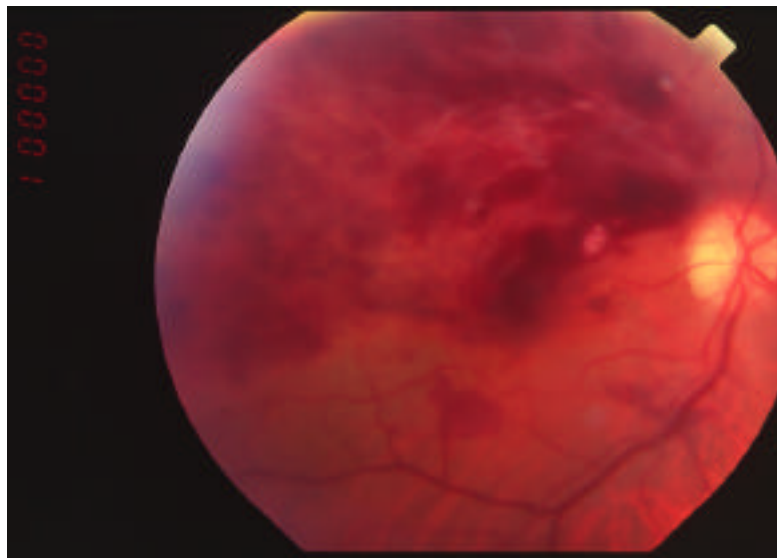
EDAD: 49	SEXO: 1	OJO: 1
ANTECD.CV: 1 DIABETES: 2 H ^a .HTA: 1 HTA.EXPL: 1 DISLIPEMIA: 1 TABAQUISMO: 1	SCTRL: 2 SDISMBRUS: 1 SDISMPROGR: 2 SESCOT: 1 SMETAMORF: 2 SMIODESOP: 2	RTEMP: 1 VITREO: 1
AVLINI: 0,4 AVLFIN: 0,55 AVPINI: 1 AVPFIN: 1 REFRACCION: 3	TOCTOP: 8 EVOL (t HASTA FCG): 15,00 Nº SESIONES FCG: 2 SEGUIM (tFCG-FINAL): 1742,0 COMPLICS FCG: 2	INFARTO FS NERV:1 EXUDS.DUROS: 2 ISQUEMIA RETINAL: 3 TIPO OBSTRUCCION: 3 EDEMA MACULAR: 1 ISQUEMIA MACULAR: 1 ARC. PERIFOVEAL(CUADS): 3 NEOVASC. RETINAL: 2 ENTRECRUZ.AV/VA: 1 ENTRECRUZ. OTRA RV: 1 RESPETA FOVEA: 2 VENA DRENAJE: 2
TG(mmHg): 16	OJOCL: 1 VITREO CONTRALAT: 2	

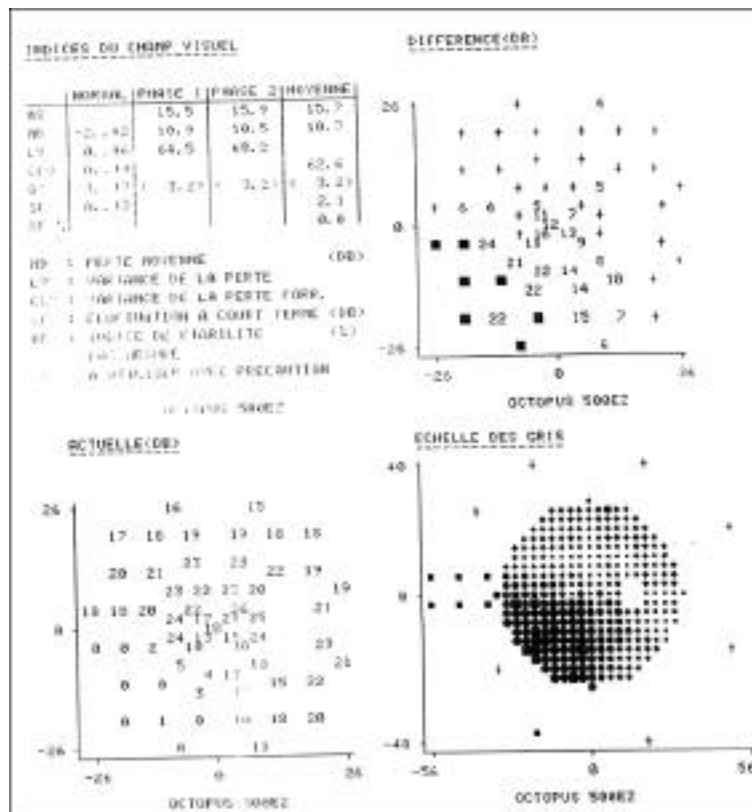
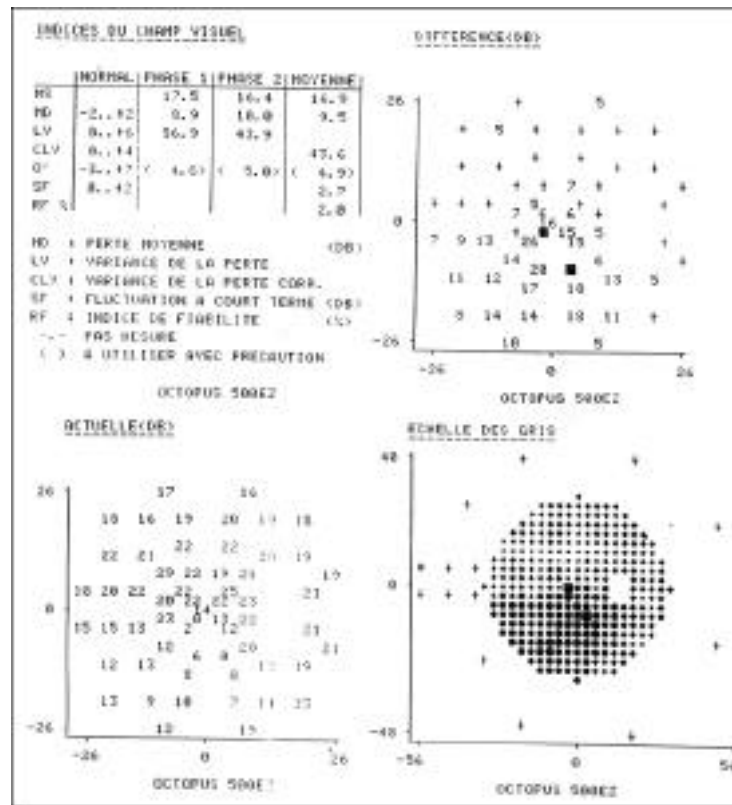




NUM.REFERENCIA: 54

EDAD: 69	SEXO: 1	OJO: 1
ANTECD.CV: 2 DIABETES: 2 Hª.HTA: 2 HTA.EXPL: 2 DISLIPEMIA: 1 TABAQUISMO: 1	SCTRL: 1 SDISMBRUS: 2 SDISMPROGR: 1 SESCOT: 2 SMETAMORF: 2 SMIODESOP: 2	RTEMP: 1 VITREO: 3
AVLINI: 0,1 AVLFIN: 0,1 AVPINI:3 AVPFIN: 4 REFRACCION: 1	TOCTOP: 94 EVOL (t HASTA FCG): 99,00 Nº SESIONES FCG: 2 SEGUIM (tFCG-FINAL): 2062,0 COMPLICS FCG: 2	INFARTO FS NERV:1 EXUDS.DUROS: 2 ISQUEMIA RETINAL: 3 TIPO OBSTRUCCION: 2 EDEMA MACULAR: 2 ISQUEMIA MACULAR: 1 ARC. PERIFOVEAL(CUADS): 4 NEOVASC. RETINAL: 2 ENTRECRUZ.AV/VA: 1 ENTRECRUZ. OTRA RV: 1 RESPETA FOVEA: 2 VENA DRENAJE: 2
TG(mmHg): 12	OJOCL: 1 VITREO CONTRALAT: 1	





NUM.REFERENCIA: 55

EDAD: 53	SEXO: 2	OJO: 1
ANTECD.CV: 2 DIABETES: 2 H ^a .HTA: 1 HTA.EXPL: 1 DISLIPEMIA: 2 TABAQUISMO: 2	SCTRL: 2 SDISMBRUS: 2 SDISMPROGR: 1 SESCOT: 2 SMETAMORF: 2 SMIODESOP: 2	RTEMP: 1 VITREO: 3
AVLINI: 0,03 AVLFIN: 0,35 AVPINI:10 AVPFIN: 2 REFRACCION: 1	TOCTOP: 61 EVOL (t HASTA FCG): 62,00 Nº SESIONES FCG: 2 SEGUIM (tFCG-FINAL): 1715,0 COMPLICS FCG: 2	INFARTO FS NERV:1 EXUDS.DUROS: 2 ISQUEMIA RETINAL: 3 TIPO OBSTRUCCION: 2 EDEMA MACULAR: 2 ISQUEMIA MACULAR: 1 ARC. PERIFOVEAL(CUADS): 4 NEOVASC. RETINAL: 2 ENTRECRUZ.AV/VA: 1 ENTRECRUZ. OTRA RV: 1 RESPETA FOVEA: 2 VENA DRENAJE: 2
TG(mmHg): 14	OJOCL: 1 VITREO CONTRALAT: 1	

