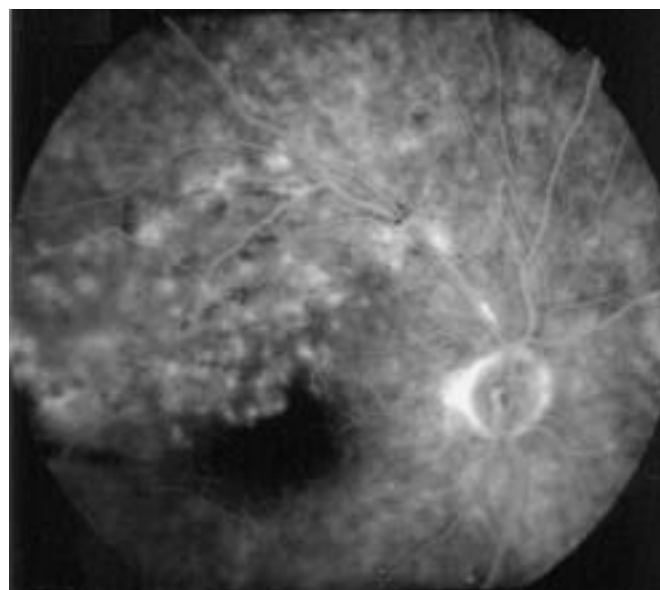
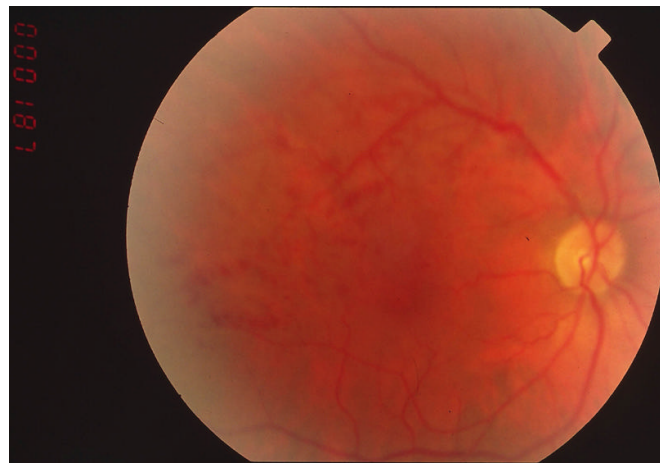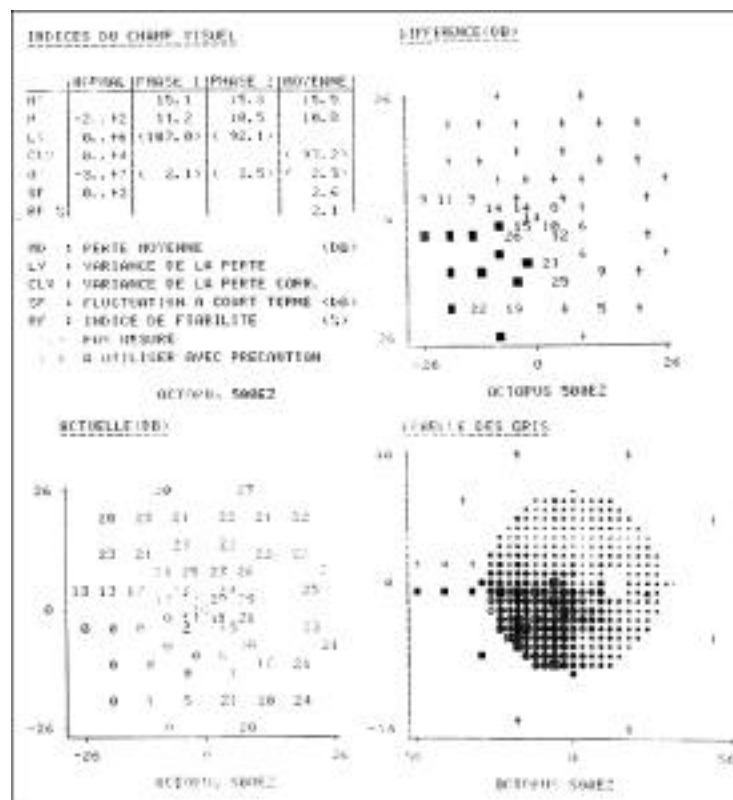
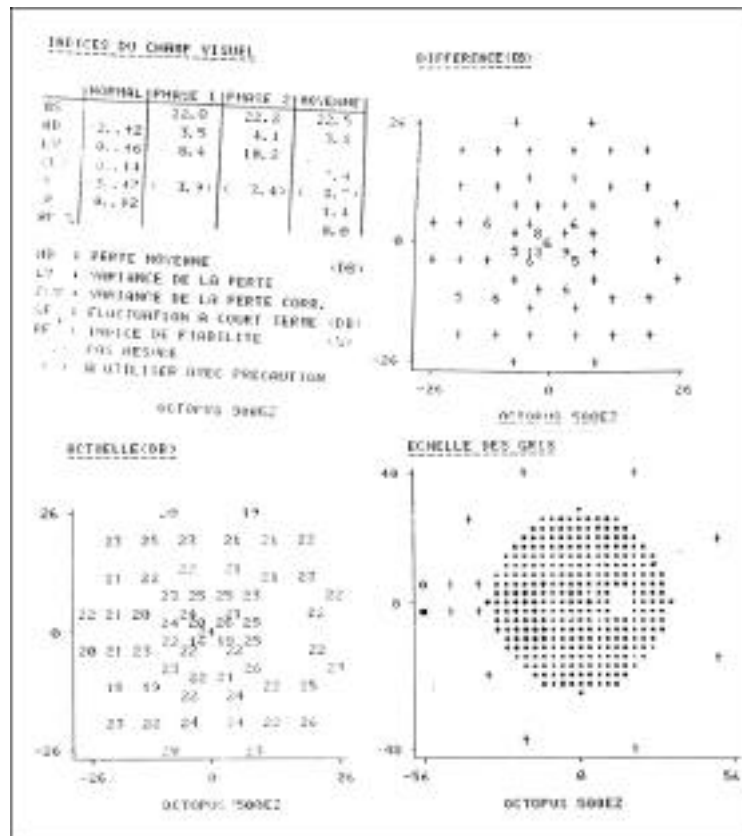


NUM.REFERENCIA: 56

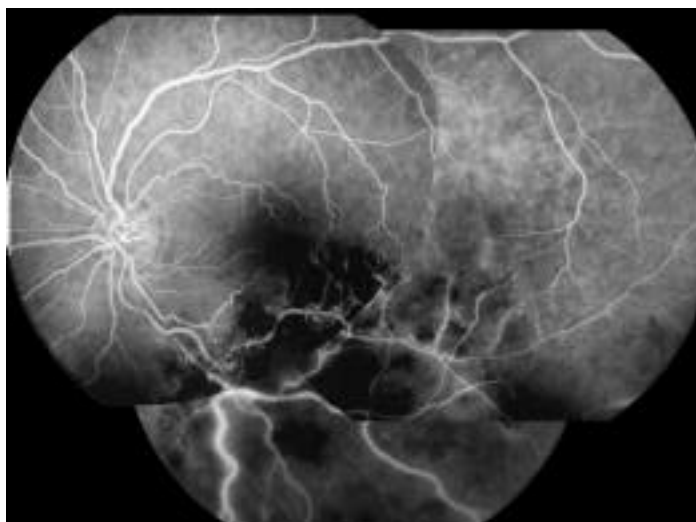
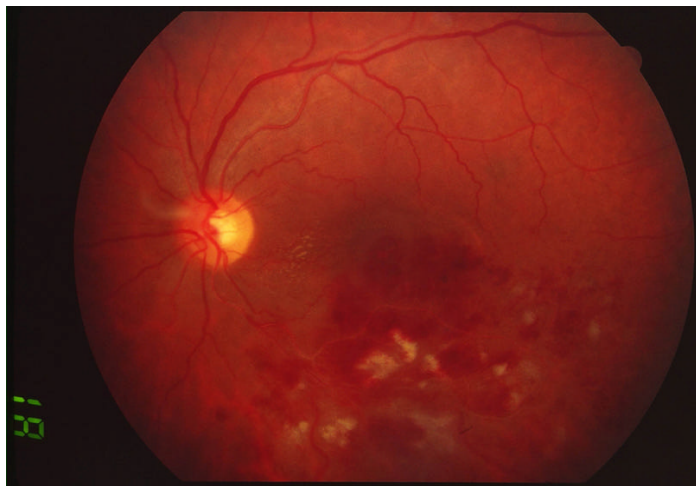
EDAD: 70	SEXO: 1	OJO: 1
ANTECD.CV: 2 DIABETES: 2 H <sup>a</sup> .HTA: 1 HTA.EXPL: 1 DISLIPEMIA: 2 TABAQUISMO: 2	SCTRL: 1 SDISMBRUS: 2 SDISMPROGR: 2 SESCOT: 2 SMETAMORF: 2 SMIODESOP: 2	RTEMP: 1 VITREO: 1
AVLINI: 0,15 AVLFIN: 0,06 AVPINI:4 AVPFIN: 8 REFRACCION: 1	TOCTOP: 5 EVOL (t HASTA FCG): 193,00 Nº SESIONES FCG: 3 SEGUIM (tFCG-FINAL): 1401,0 COMPLICS FCG: 2	INFARTO FS NERV:2 EXUDS.DUROS: 2 ISQUEMIA RETINAL: 3 TIPO OBSTRUCCION: 2 EDEMA MACULAR: 1 ISQUEMIA MACULAR: 1 ARC. PERIFOVEAL(CUADS): 3 NEOVASC. RETINAL: 2 ENTRECRUZ.AV/VA: 1 ENTRECRUZ. OTRA RV: 1 RESPETA FOVEA: 2 VENA DRENAJE: 2
TG(mmHg): 14	OJOCL: 1 VITREO CONTRALAT: 1	

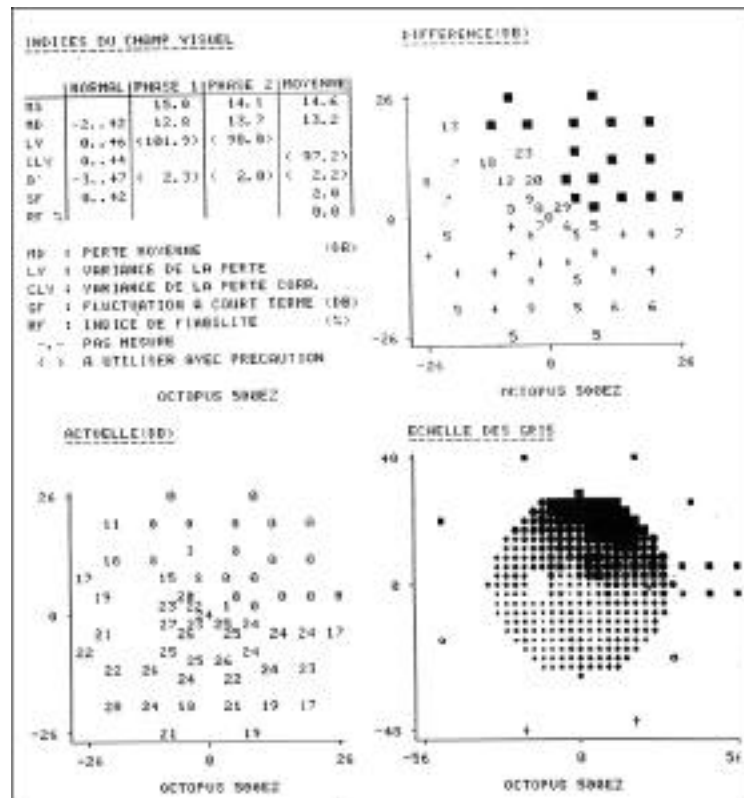
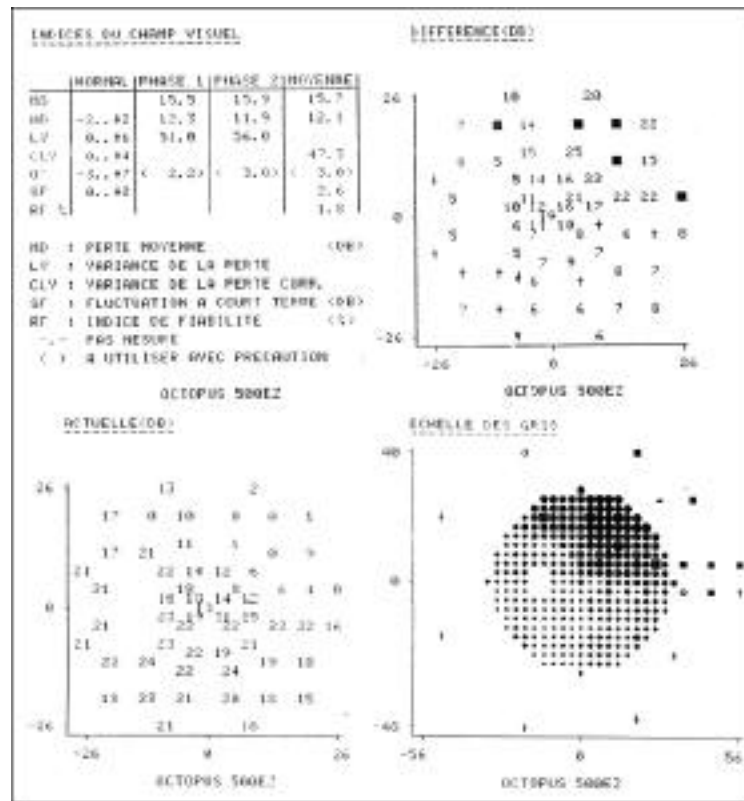




NUM.REFERENCIA: 57

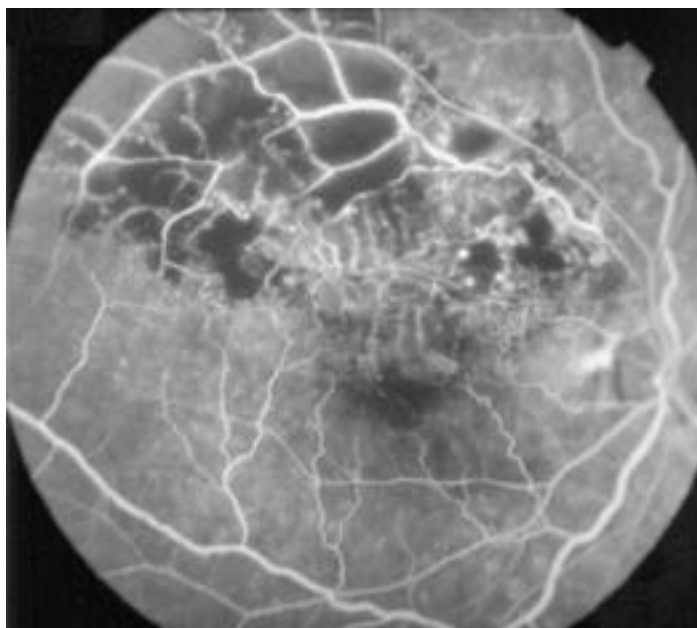
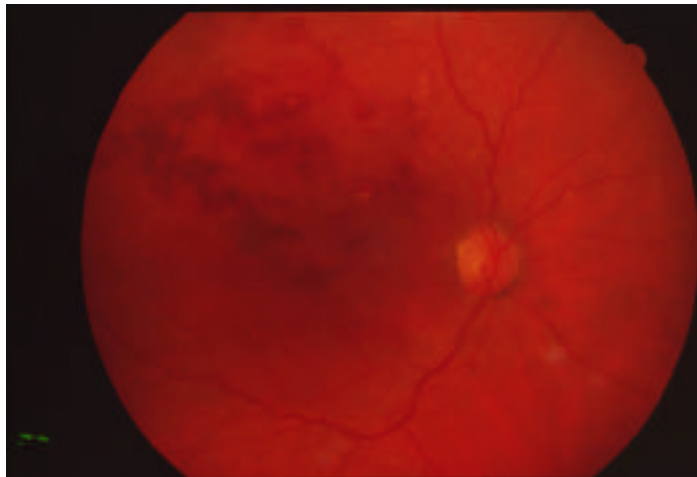
EDAD: 48	SEXO: 2	OJO: 2
ANTECD.CV: 2 DIABETES: 2 H <sup>a</sup> .HTA: 1 HTA.EXPL: 1 DISLIPEMIA: 2 TABAQUISMO: 2	SCTRL: 2 SDISMBRUS: 2 SDISMPROGR: 1 SESCOT: 2 SMETAMORF: 1 SMIODESOP: 2	RTEMP: 2 VITREO: 3
AVLINI: 0,3 AVLFIN: 0,4 AVPINI: 3 AVPFIN: 3 REFRACCION: 1	TOCTOP: 75 EVOL (t HASTA FCG): 81,00 Nº SESIONES FCG: 2 SEGUIM (tFCG-FINAL): 88,00 COMPLICS FCG: 2	INFARTO FS NERV:1 EXUDS.DUROS: 1 ISQUEMIA RETINAL: 3 TIPO OBSTRUCCION: 2 EDEMA MACULAR: 2 ISQUEMIA MACULAR: 1 ARC. PERIFOVEAL(CUADS): 2 NEOVASC. RETINAL: 2 ENTRECRUZ.AV/VA: 1 ENTRECRUZ. OTRA RV: 2 RESPETA FOVEA: 2 VENA DRENAJE: 1
TG(mmHg): 15	OJOCL: 1 VITREO CONTRALAT: 1	

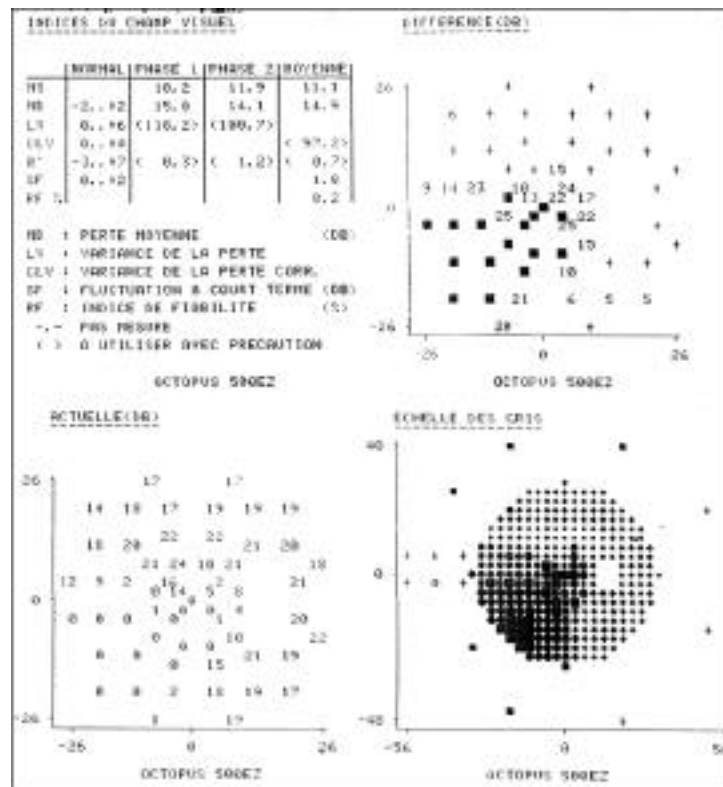
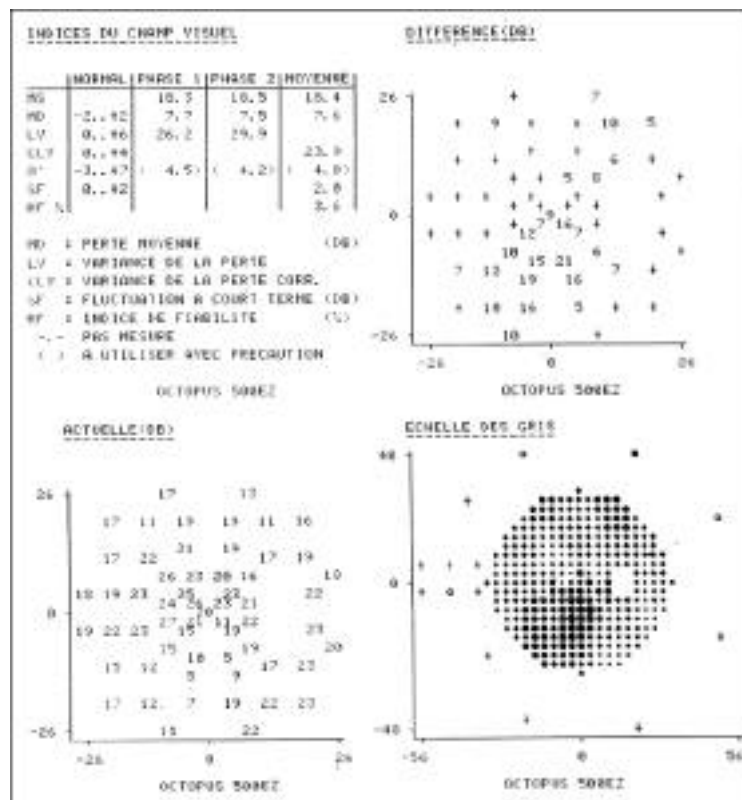




NUM.REFERENCIA: 58

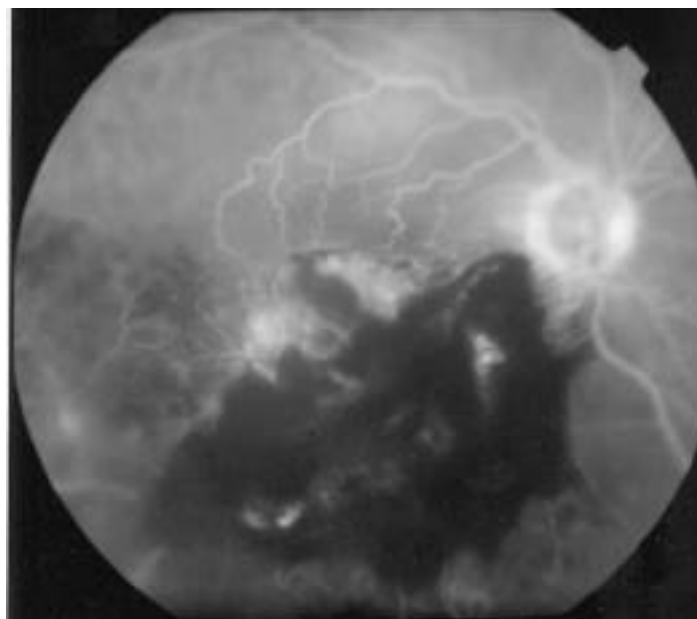
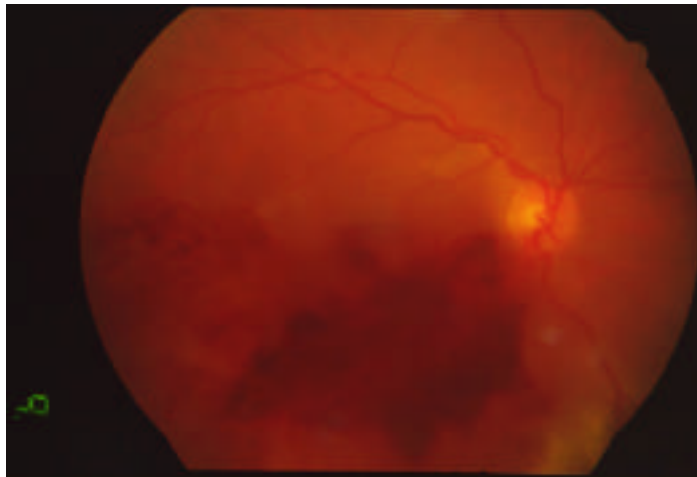
EDAD: 76	SEXO: 2	OJO: 1
ANTECD.CV: 2 DIABETES: 2 Hª.HTA: 2 HTA.EXPL: 1 DISLIPEMIA: 2 TABAQUISMO: 2	SCTRL: 2 SDISMBRUS: 2 SDISMPROGR: 1 SESCOT: 2 SMETAMORF: 2 SMIODESOP: 2	RTEMP: 1 VITREO: 3
AVLINI: 0,07 AVLFIN: 0,03 AVPINI:5 AVPFIN: 9 REFRACCION: 1	TOCTOP: 7 EVOL (t HASTA FCG): 9,00 Nº SESIONES FCG: 2 SEGUIM (tFCG-FINAL): 1964,0 COMPLICS FCG: 2	INFARTO FS NERV:1 EXUDS.DUROS: 2 ISQUEMIA RETINAL: 3 TIPO OBSTRUCCION: 3 EDEMA MACULAR: 1 ISQUEMIA MACULAR: 1 ARC. PERIFOVEAL(CUADS): 4 NEOVASC. RETINAL: 2 ENTRECRUZ.AV/VA: 1 ENTRECRUZ. OTRA RV: 1 RESPETA FOVEA: 2 VENA DRENAJE: 2
TG(mmHg): 18	OJOCL: 1 VITREO CONTRALAT: 1	

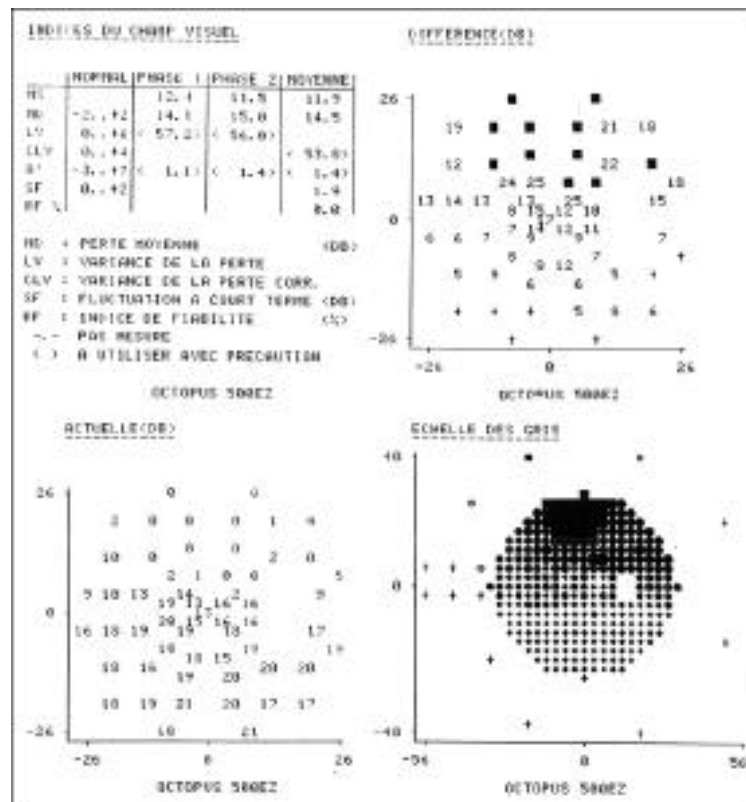
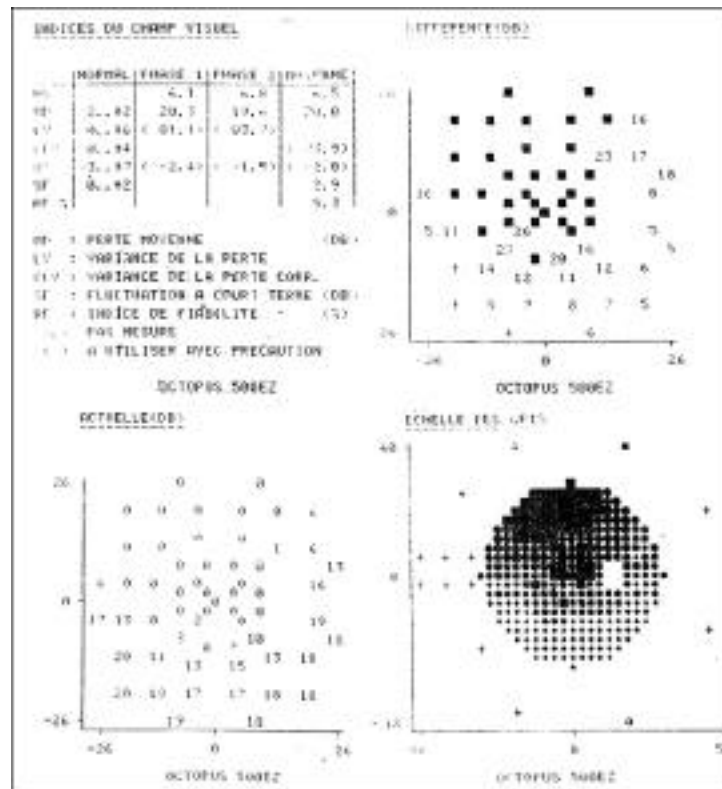




NUM.REFERENCIA: 59

EDAD: 69		SEXO: 2	OJO: 1
ANTECD.CV: 2 DIABETES: 2 Hª.HTA: 1 HTA.EXPL: 1 DISLIPEMIA: 2 TABAQUISMO: 2	SCTRL: 2 SDISMBRUS: 2 SDISMPROGR: 1 SESCOT: 2 SMETAMORF: 2 SMIODESOP: 2	RTEMP: 2 VITREO: 3	
AVLINI: 0,03 AVLFIN: 0,07 AVPINI:0 AVPFIN: 7 REFRACCION: 3	TOCTOP: 62 EVOL (t HASTA FCG): 63,00 Nº SESIONES FCG: 3 SEGUIM (tFCG-FINAL): 1316,0 COMPLICS FCG: 2	INFARTO FS NERV:1 EXUDS.DUROS: 1 ISQUEMIA RETINAL: 3 TIPO OBSTRUCCION: 3 EDEMA MACULAR: 1 ISQUEMIA MACULAR: 1 ARC. PERIFOVEAL(CUADS): 4 NEOVASC. RETINAL: 2 ENTRECRUZ.AV/VA: 1 ENTRECRUZ. OTRA RV: 1 RESPETA FOVEA: 2 VENA DRENAJE: 2	
TG(mmHg): 21	OJOCL: 1 VITREO CONTRALAT: 3		

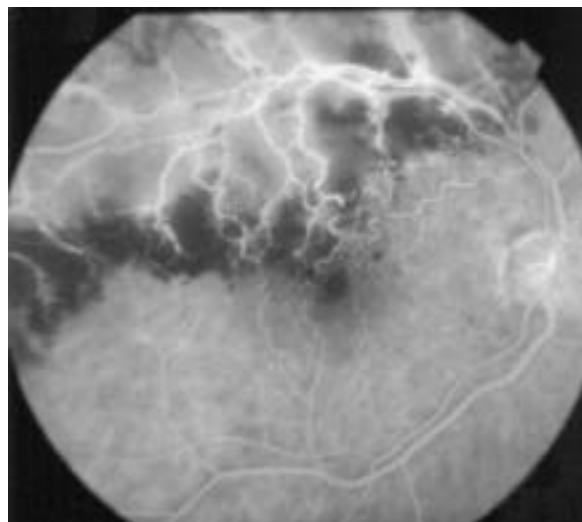
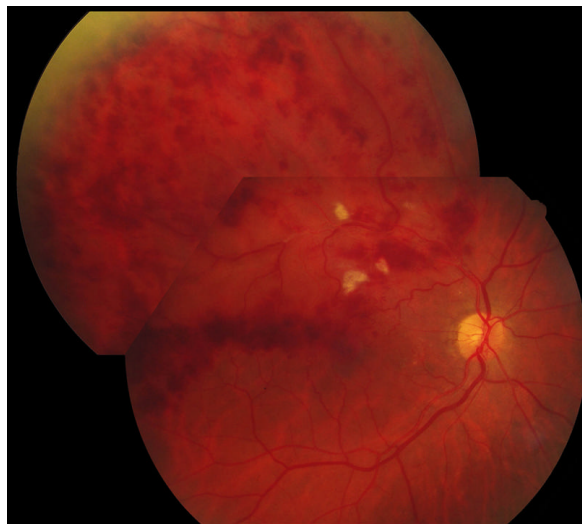

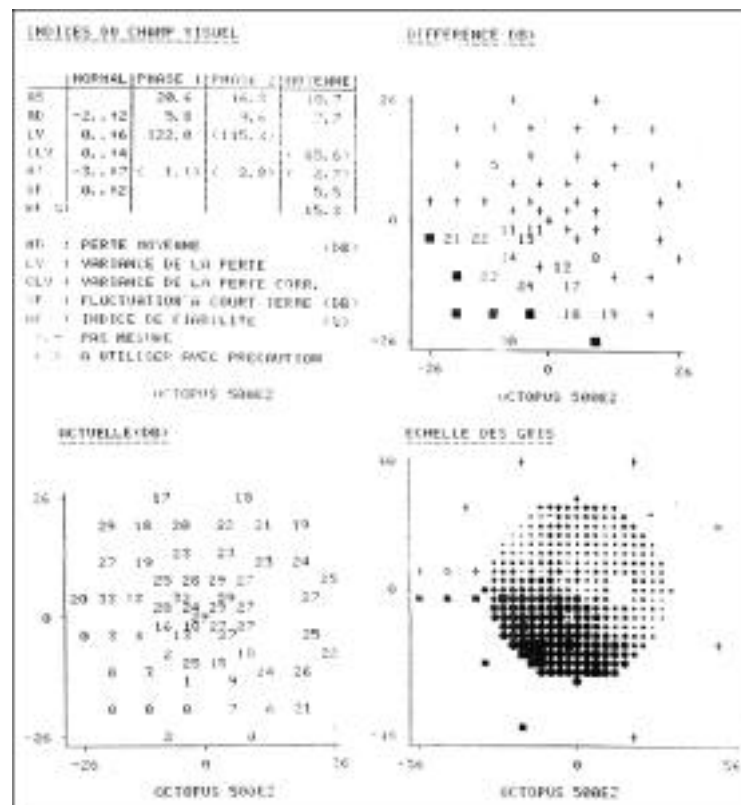
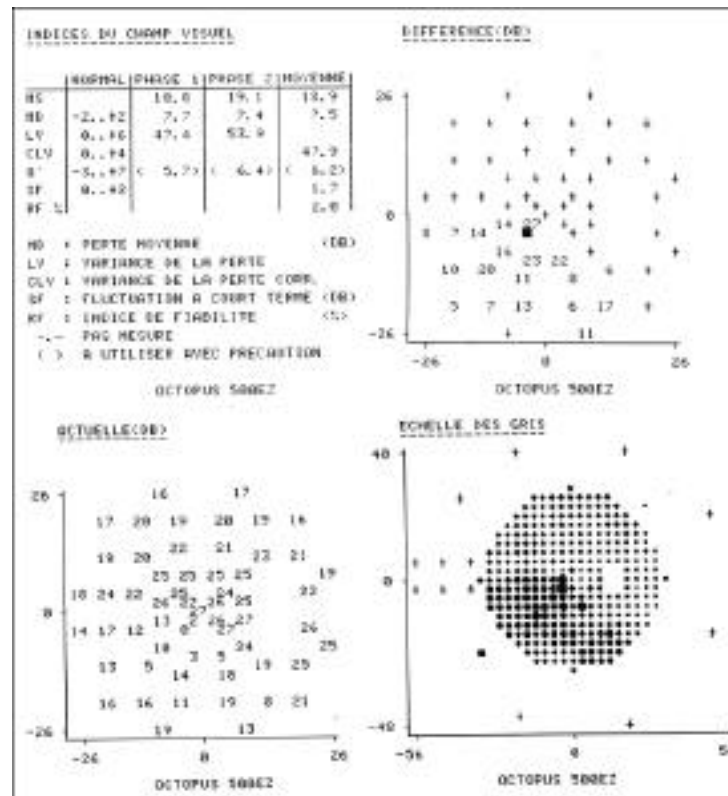




NUM.REFERENCIA: 60

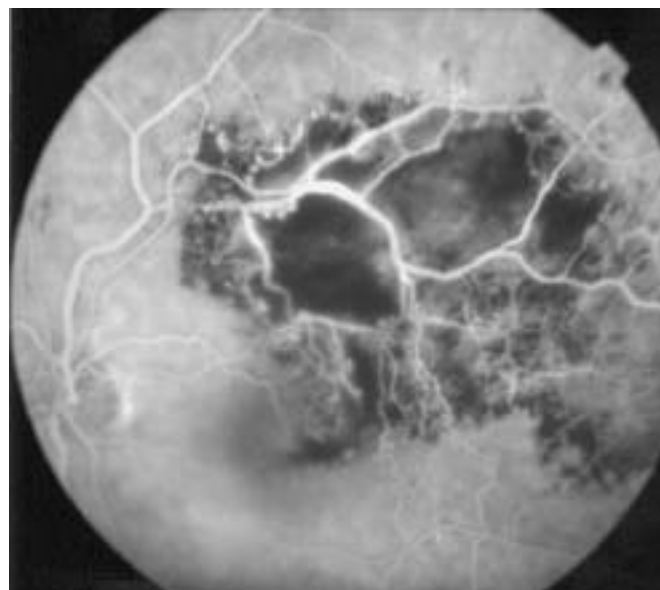
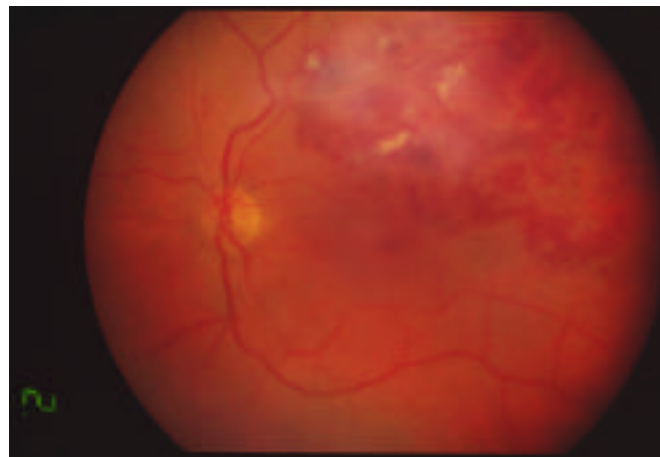
EDAD: 68	SEXO: 1	OJO: 1
ANTECD.CV: 2 DIABETES: 2 H <sup>a</sup> .HTA: 1 HTA.EXPL: 1 DISLIPEMIA: 2 TABAQUISMO: 2	SCTRL: 2 SDISMBRUS: 2 SDISMPROGR: 2 SESCOT: 2 SMETAMORF: 1 SMIODESOP: 2	RTEMP: 1 VITREO: 3
AVLINI: 0,15 AVLFIN: 0,45 AVPINI: 3 AVPFIN: 2 REFRACCION: 1	TOCTOP: 178 EVOL (t HASTA FCG): 179,00 N° SESIONES FCG: 1 SEGUIM (tFCG-FINAL): 625,00 COMPLICS FCG: 2	INFARTO FS NERV:1 EXUDS.DUROS: 2 ISQUEMIA RETINAL: 3 TIPO OBSTRUCCION: 2 EDEMA MACULAR: 2 ISQUEMIA MACULAR: 1 ARC. PERIFOVEAL(CUADS): 2 NEOVASC. RETINAL: 2 ENTRECRUZ.AV/VA: 1 ENTRECRUZ. OTRA RV: 1 RESPETA FOVEA: 2 VENA DRENAJE: 2
TG(mmHg): 15	OJOCL: 1 VITREO CONTRALAT: 3	

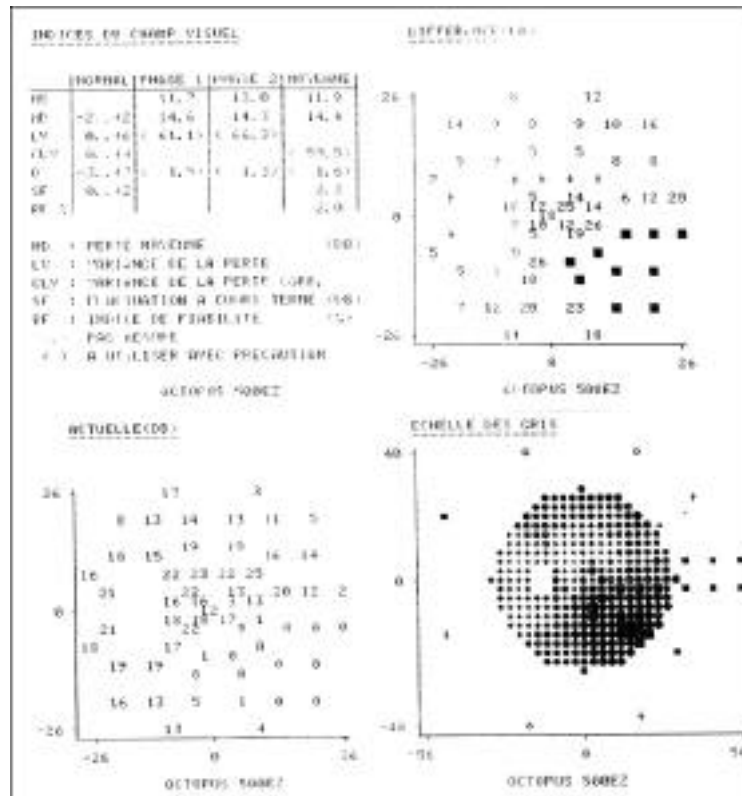
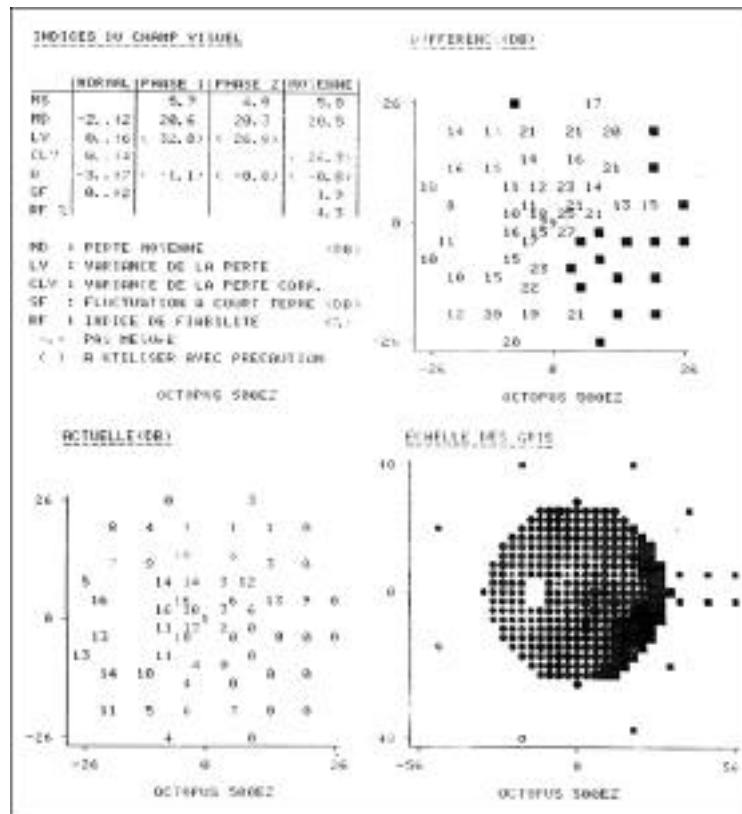




NUM.REFERENCIA: 61

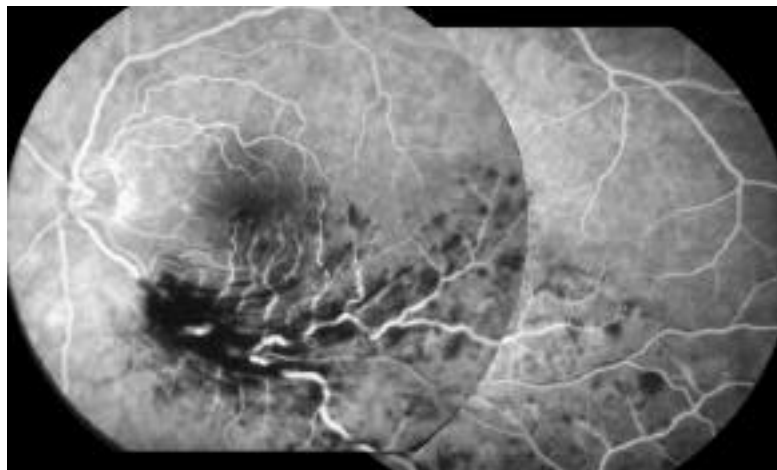
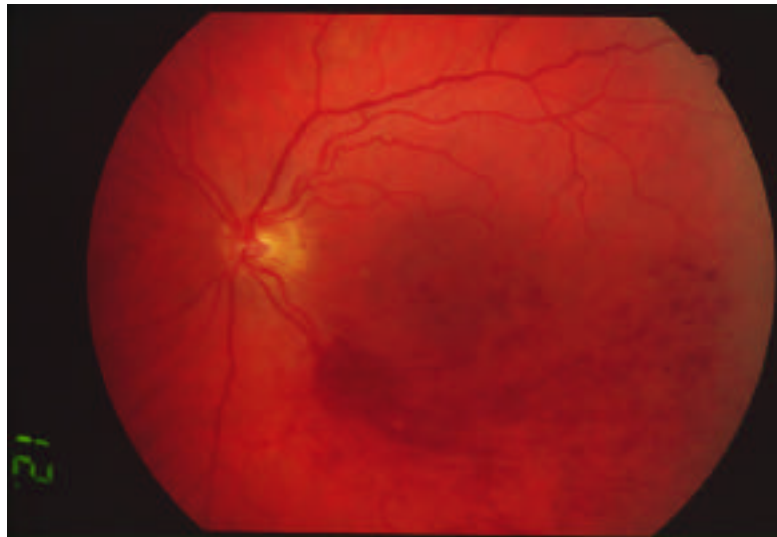
EDAD: 71		SEXO: 2	OJO: 2
ANTECD.CV: 2 DIABETES: 2 Hª.HTA: 1 HTA.EXPL: 1 DISLIPEMIA: 2 TABAQUISMO: 2	SCTRL: 2 SDISMBRUS: 1 SDISMPROGR: 2 SESCOT: 2 SMETAMORF: 1 SMIODESOP: 2	RTEMP: 1 VITREO: 3	
AVLINI: 0,05 AVLFIN: 0,1 AVPINI: 8 AVPFIN: 3 REFRACCION: 2	TOCTOP: 172 EVOL (t HASTA FCG): 177,00 Nº SESIONES FCG: 2 SEGUIM (tFCG-FINAL): 591,00 COMPLICS FCG: 2	INFARTO FS NERV:1 EXUDS.DUROS: 1 ISQUEMIA RETINAL: 3 TIPO OBSTRUCCION: 3 EDEMA MACULAR: 1 ISQUEMIA MACULAR: 1 ARC. PERIFOVEAL(CUADS): 3 NEOVASC. RETINAL: 2 ENTRECRUZ.AV/VA: 1 ENTRECRUZ. OTRA RV: 1 RESPETA FOVEA: 2 VENA DRENAJE: 1	
TG(mmHg): 14	OJOCL: 1 VITREO CONTRALAT: 1		

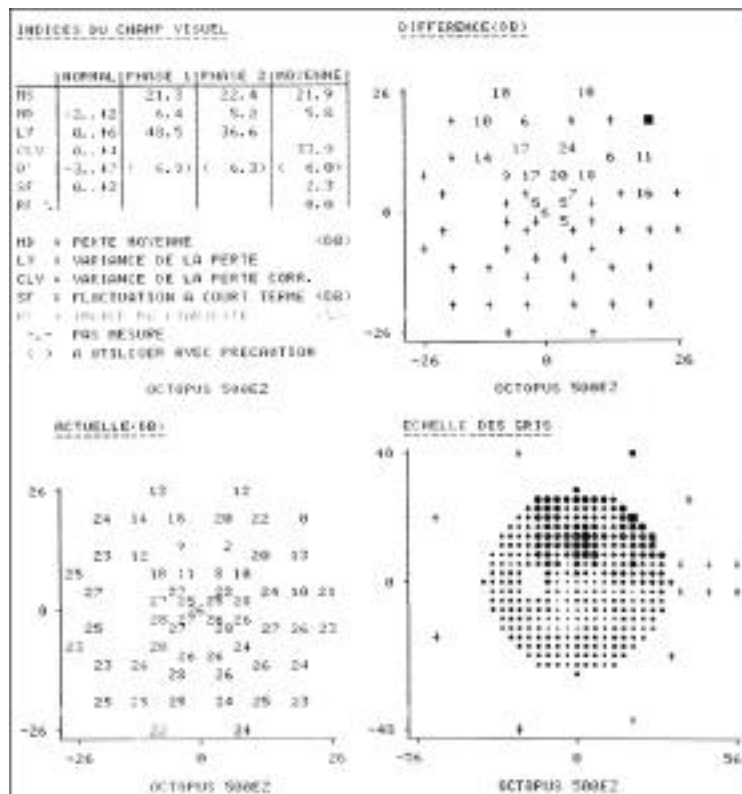
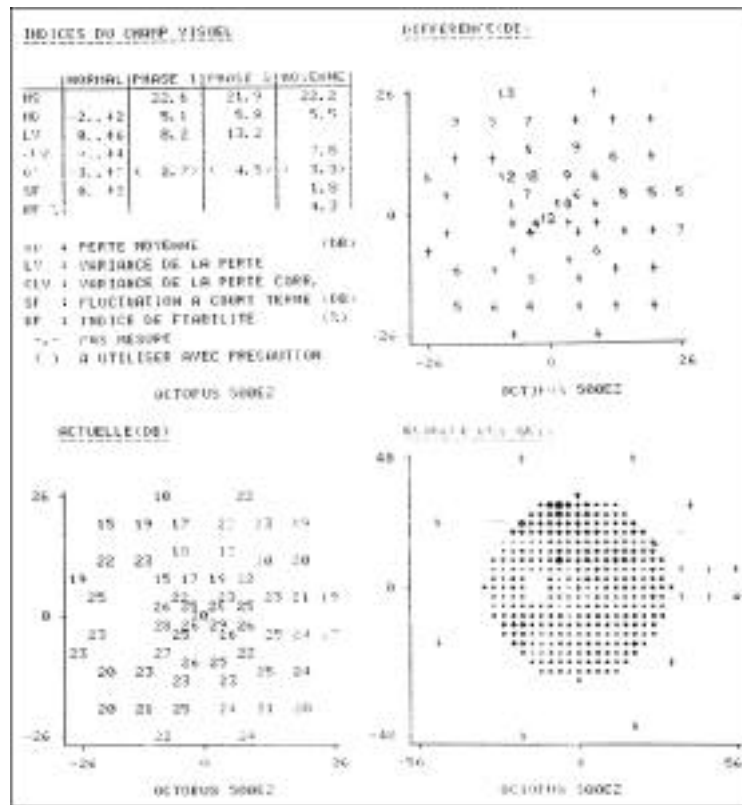




NUM.REFERENCIA: 62

EDAD: 49	SEXO: 1	OJO: 2
ANTECD.CV: 2 DIABETES: 2 Hª.HTA: 2 HTA.EXPL: 1 DISLIPEMIA: 2 TABAQUISMO: 2	SCTRL: 1 SDISMBRUS: 2 SDISMPROGR: 2 SESCOT: 2 SMETAMORF: 2 SMIODESOP: 2	RTEMP: 2 VITREO: 3
AVLINI: 0,2 AVLFIN: 0,4 AVPINI:8 AVPFIN: 2 REFRACCION: 1	TOCTOP: 14 EVOL (t HASTA FCG): 233,00 Nº SESIONES FCG: 2 SEGUIM (tFCG-FINAL): 75,00 COMPLICS FCG: 2	INFARTO FS NERV:1 EXUDS.DUROS: 2 ISQUEMIA RETINAL: 1 TIPO OBSTRUCCION: 1 EDEMA MACULAR: 1 ISQUEMIA MACULAR: 1 ARC. PERIFOVEAL(CUADS): 4 NEOVASC. RETINAL: 2 ENTRECRUZ.AV/VA: 1 ENTRECRUZ. OTRA RV: 2 RESPETA FOVEA: 2 VENA DRENAJE: 2
TG(mmHg): 20	OJOCL: 1 VITREO CONTRALAT: 3	





NUM.REFERENCIA: 63

EDAD: 56	SEXO: 2	OJO: 2
ANTECD.CV: 2 DIABETES: 2 H <sup>a</sup> .HTA: 1 HTA.EXPL: 2 DISLIPEMIA: 2 TABAQUISMO: 2	SCTRL: 2 SDISMBRUS: 2 SDISMPROGR: 1 SESCOT: 2 SMETAMORF: 2 SMIODESOP: 2	RTEMP: 2 VITREO: 2
AVLINI: 0,1 AVLFIN: 0,15 AVPINI:4 AVPFIN: 4 REFRACCION: 1	TOCTOP: 5 EVOL (t HASTA FCG): 75,00 N° SESIONES FCG: 2 SEGUIM (tFCG-FINAL): 1183,0 COMPLICS FCG: 2	INFARTO FS NERV:1 EXUDS.DUROS: 2 ISQUEMIA RETINAL: 3 TIPO OBSTRUCCION: 3 EDEMA MACULAR: 1 ISQUEMIA MACULAR: 1 ARC. PERIFOVEAL(CUADS): 4 NEOVASC. RETINAL: 2 ENTRECRUZ.AV/VA: 1 ENTRECRUZ. OTRA RV: 1 RESPETA FOVEA: 2 VENA DRENAJE: 1
TG(mmHg): 16	OJOCL: 1 VITREO CONTRALAT: 3	

